

აიპ საქართველოს აგრარული უნივერსიტეტი

## ზაქრო ბაჯიაშვილი

კავკასიური ნაგაზის მუდმივი კბილების ფესვის არხების სისტემა,  
სისხლით მომარაგება და ინერვაცია

ვეტერინარიის დოქტორის აკადემიური  
ხარისხის მოსაპოვებლად წარმოდგენილი

## დ ი ს ე რ ტ ა ც ი ა

ცხოველთა პათოლოგია, ონკოლოგია და მორფოლოგია

სამეცნიერო ხელმძღვანელი – ბიოლოგიის მეცნიერებათა დოქტორი,  
სრული პროფესორი გივი რამიშვილი

2011 წელი

- 1 შესავალი ;
- 2 ლიტერატურის მიმოხილვა ;
  - 2.1 ადამიანის, პროდუქტიული ცხოველების და ხორცისმჭამელე-ბის თავის ტვინის შერეული ხასიათის ნერვები და საჭრელი კბილების, ეშვებისა და ძირითადი კბილების ნერვები ;
  - 2.2 ადამიანის, პროდუქტიული ცხოველებისა და ხორცისმჭამელე-ბის კბილების აგებულება, კბილის ფესვების და ბორცვების რაოდენობა, არხების სისტემა და განლაგება ;
- 3 გამოკვლევის მეთოდები და მასალა ;
  - 3.1 ანატომიური გამოკვლევის მეთოდები;
  - 3.2 კბილის ფესვების რაოდენობის, კბილის ღრუსა და ფესვის არ-ხების შესწავლის რენტგენოლოგიური მეთოდი ;
  - 3.3 გამოკვლევის მასალა ;
- 4 საკუთარი გამოკვლევის მონაცემები საღეჭი აპარატის შემად-გენელი ორგანოების ანატომიურ მოწყობილობაზე ;
  - 4.1 ზედაყბის ძვლოვანი ჩონჩხი ;
  - 4.2 ქვედაყბის ძვლოვანი ჩონჩხი ;
  - 4.3 საჭრელი ძვალი ;
  - 4.4 ყბის სახსარი ;
  - 4.5 საღეჭი კუნთები ;
- 5 საკუთარი გამოკვლევის მონაცემები კბილის აგებულებაზე, ფესვების, ბორცვების და არხების რაოდენობაზე, ზომაზე, ფორმასა და განლაგებაზე ;
  - 5.1 კბილის ანატომიური აგებულება ;
  - 5.2 ზედაყბის და საჭრელი ძვლების საკბილო კიდეზე კბილების

- განლაგება ;
- 5.3 ქვედაყბის სხეულის საკბილო კიდეზე კბილების განლაგება ;
- 5.4 კბილის ფესვის არხების სისტემა ;
- 6 საკუთარი გამოკვლევების მონაცემები ქვედაყბის და ზედაყბის ნერვებიდან გამოსულ ტოტებზე; საჭრელი კბილების, ეშვების და ძირითადი კბილების ნერვებზე ;
- 6.1 ქვედაყბის ნერვი ;
- 6.2 ფრთისებური ლატერალური და ფრთისებური მედიალური ნერვები ;
- 6.3 ლოყის და საღეჭი ნერვები ;
- 6.4 საფეთქლის ღრმა და საფეთქლის ზედაპირული ნერვები ;
- 6.5 ქვედაყბის ალვეოლარული ნერვი ;
- 6.6 ზედაყბის ნერვი ;
- 6.7 თვალბუდის ქვედა ნერვი ;
- 7 საკუთარი გამოკვლევების შემაჯამებელი ნაწილი და მისი ანალიზი ;
- 7.1 საღეჭი აპარატი ;
- 7.2 კბილის ფესვების და ბორცვების რაოდენობა ;
- 7.3 კბილის ფესვის არხების სისტემა ;
- 7.4 ქვედაყბის ნერვი ;
- 7.5 ზედაყბის ნერვი ;
- 7.6 პირის ღრუს ორგანოების რეგიონალური ნერვების ბლოკირება; დასკვნები;

პრაქტიკული წინადადებები ;  
გამოყენებული ლიტერატურა ;  
ილუსტრაციები .

## 1. შესავალი

შინაურ ცხოველებში, მათ შორის ჯიშთან დაკავშირებული სალექო აპარატის შემადგენელი ნაწილები – ზედაყბის და ქვედაყბის ძვალი, ყბის სახსარი, სალექი და მიმიკური კუნთები, ტუჩები და ენა კბილებთან ერთად შეიძლება ჩაითვალოს სახეობის განმსაზღვრელ ძირითად მორფოლოგიურ ნიშნად. ცნობილია, რომ კბილები ემსახურება საკვების მოპოვებას, მოკბეჩას, დაკავებას და მექანიკურ დაქუცმაცებას. კბილების ფორმა და ცხოველის კვების ტიპი ისე მჭიდრო კავშირშია ერთმანეთთან, რომ შეიძლება ცალ-ცალკე ვისაუბროთ ბალახისმჭამელების, ყველაფრისმჭამელებისა და ხორცისმჭამელების კბილთა სისტემაზე. განსაკუთრებით შესწავლას და დაზუსტებას მოითხოვს მუდმივი კბილების სისხლით მომარაგება და ინერვაცია, კბილის ფესვის არხების სისტემა და განლაგება. ეს საკითხები სხვა საკითხებთან კომპლექსში დაკავშირებულია კბილების დაავადებების განვითარებასთან.

ცნობილია, რომ ჯიშთან დაკავშირებული კბილების დაზიანებები ხშირად გვხვდება, რომლის დროსაც ცხოველი ნაკლებ საკვებს იღებს, სრულყოფილად ვერ ამუშავებს, რასაც მოსდევს კუჭ-ნაწლავის დაავადებები. აღნიშნული კი გავლენას მოახდენს მთელ ორგანიზმზე. ცნობილია, რომ კბილის მოტეხილობას თან სდევს ძლიერი ტკივილი, ნერვული გაღიზიანება და ბოლოს ნერვული აშლილობა. ამასთანავე კბილები მოჩხუბარ ძალებში ბრძოლისა და თავდაცვის იარაღია. კბილის დაზიანების გამო ძალიან კარგავს ბრძოლის უნარს; ამასთანავე მოტეხილი კბილი გამოფენაზე დაბლა სწევს შეფასების რეიტინგს.

სამწუხაროდ, დღევანდელი მდგომარეობით ვეტერინარი ექიმები ნაკლებ ყურადღებას უთმობენ ამ პრობლემური საკითხის გადაწყვეტას.

ხორცისმჭამელი ცხოველების და მათ შორის ძაღლის საჭრელი კბილების, ეშვების და ძირითადი კბილების სისხლის ძარღვების და ნერვების ანატომიური მოწყობილობის ზოგიერთი საკითხი მოცემულია ფუნდამენტურ სახელმძღვანელოებში, სპეციალურ შრომებში და მონოგრაფიებში (88, 91, 93, 94, 146, 187).

მიუხედავად ამისა, ჩვენთვის ხელმისაწვდომ ლიტერატურაში არ შეგვხვედრია შრომები ჯიშის ძაღლების კბილის ფესვების და მათი არხების რაოდენობასა და განლაგებაზე. აქედან გამომდინარე, სადისერტაციო ნაშრომის თემად გადავწყვიტეთ აგვეჩია მუდმივი კბილების ფესვების არხების სისტემა და განლაგება, სისხლით მომარაგება და ინერვაცია; კვლევის ობიექტად კი – კავკასიური ნაგაზი.

ძაღლი, როგორც ცნობილია, თავისი ბიოლოგიური მდგომარეობით მრავალმხრივი მნიშვნელობის ცხოველია. დაბეჯითებით შეიძლება ითქვას, რომ იგი პირველი შინაური ცხოველია, რომელიც ადამიანის სამსახურში ჩადგა.

ძაღლი ადამიანმა ქვის ხანაში, დაახლოებით 15 ათასი წლის წინ მოიშინაურა. ცნობილია, რომ მოშინაურება მიმდინარეობდა დიდხანს, სხვადასხვა დროს, სხვადასხვა კონტინენტზე და სხვადასხვა გეოგრაფიულ ზონაში. ვარაუდობენ, რომ პირველი ძაღლი ინდოეთში და მცირე აზიაში მგლისაგან წარმოიშვა. სწორედ ინდური მგელი ითვლება ძაღლების უმეტესობის წინაპრად. დღეს მსოფლიოში 400-ზე მეტი ძაღლის ჯიში არსებობს, რომლებიც შეიძლება 3 ჯგუფად დავყოთ: სამომსახურეო, მონადირე და დეკორატიული ძაღლები. სამომსახურეო

ჯიშის ძაღლები გამოიყენებიან რაიმე სამუშაოს შესასრულებლად. სწორედ ძაღლების ამ ჯგუფს მიეკუთვნება ჩვენი კვლევის ობიექტი – კავკასიური ნაგაზი. რუსეთის კინოლოგიის მამამთავარი ა. მაზოვერი წერდა: „ამ აბორიგენული ჯიშის წარმოშობის სამშობლოა საქართველო და მისი უძველესი სახელწოდება – „ქართული ნაგაზი“.

ქართული ნაგაზი დიდი ზომის დასაკუთარ ძალაში დარწმუნებული ცხოველია. აქვს ხშირი ბეწვი, კარგად განვითარებული თივთიკით, რაც უზრუნველყოფს თერმორეგულაციას წელიწადის ნებისმიერ დროს. გამოიყენება საქონლისა და სხვადასხვა ობიექტის დასაცავად. პატრონის და მისი ოჯახის წევრების მიმართ ერთგულია. ნაგაზის სხეული შედგება თავის, ტანისა და კიდურებისაგან. თავი არის დიდი და განიერი, ზედმეტი ნაკეცებისა და ნაოჭების გარეშე; ქალა მასიურია, განიერი და სწორი ან ოდნავ ოვალური ფორმის; შუბლი ფართო, გაყოფილია გამოხატული ღარით. ყვრიმალის ძვლები კარგადაა განვითარებული; ცხვირი განიერი, ნესტოები ძირითადად შავი ფერის, ტუჩები ელასტიკური, ყბებზე კარგად აკრული მშრალი ან უმნიშვნელოდ უმი; ყბები მძლავრადაა განვითარებული. ალვეოლებში ჩასმულია დიდი ზომის, თეთრი ფერის კბილები ყოველგვარი სიმეჩხერის გარეშე, ხშირად არ არსებობს მეორე და მესამე პრემოლარი (152), რაც სასურველი არ არის. მაკრატილისებრი თანკბილვა დასაშვებია, მაგრამ პირდაპირი თანკბილვა და პროგენია არასასურველი.

## გამოკვლევის მიზანი და ამოცანები

სადისერტაციო ნაშრომის მიზანია კავკასიური ნაგაზის მუდმივი საჭრელი კბილების, ეშვების და ძირითადი კბილების სისხლით და მგრძობიარე ნერვებით მომარაგების შესწავლა. ზედაყბის და ქვედაყბის ნერვების ბლოკირების ტექნიკის მეთოდების შერჩევა. ამ ნერვების ბლოკირება სანარკოზო საშუალებებთან ერთად უზრუნველყოფს სადექი აპარატის შემაღენელი ნაწილების – ლოყების, ღრძილების, ზედაყბის და ქვედაყბის ძვლების, ყბის სახსრის, სადექი აპარატის, საჭრელი კბილების, ეშვების და ძირითადი კბილების ანალგეზიას. ზედაყბის და ქვედაყბის არკადის კბილების ფესვებისა და ბორცვების რაოდენობის შესწავლა; კბილის აგებულების, კბილის ღრუს ტოპოგრაფიული ანატომიის საშუალო მონაცემების – ფესვების არხების რაოდენობის, სიგრძის, განლაგების და შესაძლო ვარიაციული ფორმების დაზუსტება.

აღნიშნულიდან გამომდინარე ჩვენს მიერ ჩატარებული ანატომიური გამოკვლევების მიზანს შეადგენდა:

– კავკასიური ნაგაზის ზედაყბის ნერვიდან გამოსული ძირითადი ტოტების შესწავლა, რომელიც სადექი აპარატის შემაღენელი ორგანოების ინერვაციაში იღებენ მონაწილეობას. ზედაყბის ნერვიდან გამოსული ალვეოლარული ნერვების ზედაყბის მუდმივი კბილების ღრუში შესვლის და განაწილების დაზუსტება;

– ქვედაყბის ნერვიდან გამოსული ძირითადი ტოტების შესწავლა, რომლებიც სადექი აპარატის შემაღენელი ორგანოების ინერვაციაში იღებენ მონაწილეობას. ქვედაყბის ალვეოლარული ნერვიდან გამოსული



მგრძნობიარე ნერვების ქვედაყბის მუდმივი კბილების ღრუში შესვლის და განაწილების დაზუსტება;

– ზედა ყბის მუდმივი კბილების ფესვების და ბორცვების რაოდენობის დაზუსტება; კბილის ღრუს ტოპოგრაფიული ანატომიის საშუალო მონაცემების – ფესვის არხების რაოდენობის, ზომის, ფორმის, განლაგებისა და შესაძლო ვარიაციული ფორმების შესწავლა;

– ქვედაყბის მუდმივი კბილების ფესვებისა და ბორცვების რაოდენობის შესწავლა. კბილის ღრუს ტოპოგრაფიული ანატომიის საშუალო მონაცემების – ფესვის არხების რაოდენობის, ზომის, ფორმის, განლაგებისა და შესაძლო ვარიაციული ფორმების დაზუსტება;

– საღეჭი აპარატის შემადგენელი ნაწილების – ლოყების, ღრძილების, ზედაყბის და ქვედაყბის ძვლების, ყბის სახსრის, საღეჭი და მიმიკური კუნთების და ძირითადი კბილების რეგიონალური მგრძნობიარე ნერვების ანალგეზიის და ტექნიკის შემუშავება;

– შესაძლებლობის ფარგლებში ჩვენს მიერ ჩატარებული ანატომიური გამოკვლევების შედეგად მოპოვებული მასალების შედარება ძველ და ბოლო წლებში გამოქვეყნებულ სპეციალურ ლიტერატურულ მონაცემებთან ძუძუმწოვარ ცხოველებში.

### **მეცნიერული სიახლე და პრაქტიკული მნიშვნელობა**

ჩვენს მიერ ჩატარებული ანატომიური და ექსპერიმენტული გამოკვლევები მიზნად ისახავდა კავკასიური ნაგაზის ზედაყბის და ქვედაყბის არკადაზე განლაგებული მუდმივი საჭრელი კბილების, ეშვების და ძირითადი კბილების ფესვებისა და ბორცვების რაოდენობის, კბი-

ლის ღრუს ტოპოგრაფიული ანატომიის საშუალო მონაცემების – ფესვის არხების რაოდენობის, ზომის, ფორმის, განლაგების, სისხლით მომარაგებისა და ინერვაციის შესწავლას; საღეჭი აპარატის შემადგენელი ნაწილების – ლოყების, ღრძილების, ზედაყბის და ქვედაყბის ძვლების, ყბის სახსრის, საღეჭი კუნთების, საჭრელი კბილების, ეშვებისა და ძირითადი კბილების რეგიონალური მგრძობიარე ნერვების ანალგეზიის ტექნიკის შემუშავება. ნაშრომს აქვს თეორიული მნიშვნელობა შედარებითი ანატომიის თვალსაზრისით. გარდა თეორიული მნიშვნელობისა ნაშრომი არ არის მოკლებული პრაქტიკულ ინტერესსაც. პრაქტიკული ვეტერინარია დღესაც საჭიროებს ახალი ანატომიური ფაქტების მოპოვებას და ძველის დაზუსტებას. ცნობილია, რომ ჯიშთან ძაღლებს ახასიათებთ აბრეზული ნივთების, ძვლების და უცხო სხეულების ღრღნა, რასაც მოსდევს კბილის გვირგვინის დაზიანება და პულპის ექსპოზიცია (გაშიშვლება). სამხედრო და საპოლიციო დანიშნულების ძაღლებში ხშირია ეშვების ან საჭრელი კბილების მოტეხილობა. დაზიანება ხდება ძაღლების საიერიშო წვრთნის, ან არანორმალური ღეჭვა-კბენითი ქცევების გამოვლინების დროს. ორი ან მეტი ეშვის მოტეხილობა ძაღლის სამომსახურო უნარს აქვეითებს; ამასთან ერთად გაშიშვლებულ პულპაში ვითარდება პულპიტი. ბაქტერიალური ინფექციის გავრცელებას მოსდევს შეუქცევადი პროცესი და ვითარდება პულპის ნეკროზი, რასაც მოჰყვება მძაფრი მჩხვლეტავი ტკივილი.

ცნობილია, რომ პულპის ნეკროზის შემთხვევაში კბილის საკანი პულპის ნარჩენებით და ნეკროზული რბილი ქსოვილებითაა ამოვსებული. პროცესი უფრო ღრმად რომ არ განვითარდეს, საჭიროა პულპის საკანი და ფესვის არხები გაიწმინდოს დროულად, ჩატარდეს კბილის

ღრუს ტუალეტი და დაიწყოს მკურნალობა. ე.ი. აუცილებელია სტომატოლოგის ჩარევა. სტომატოლოგმა ენდოდონტური მანიპულაციების დაწყებამდე კარგად უნდა გააცნობიეროს კბილის ღრუს ტოპოგრაფიული ანატომიის საშუალო მონაცემები: ფესვების რაოდენობა, ფესვის არხების ფორმა, ზომა, განლაგება და შესაძლო ვარიაციული ფორმები, რადგან ჯიშთან ძაღლებში კბილის ღრუს კლინიკურ-ტოპოგრაფიული მონაცემების ნორმიდან გადახრა არც თუ იშვიათია.

ჩვენს მიერ ჩატარებული ანატომიური და ექსპერიმენტული გამოკვლევების შედეგად მოპოვებული მასალები მნიშვნელოვან დახმარებას გაუწევს პრაქტიკოს ვეტერინარ ექიმებს. პირის ღრუს ორგანოების რეგიონალური ნერვების ანალგეზიის შემთხვევაში თანმიმდევრულად ჩატარონ საჭრელი კბილების, ეშვების და ძირითადი კბილების კარიესული დენტინის, პულპის ნარჩენების მოცილება, კბილის არხების გაწმენდა და სრული გასუფთავება, კბილის ღრუს ტუალეტის ჩატარება, ფესვის არხების ღრუს და მისი განშტოებების შეკრება, კბილის ღრუს ობტურაცია და მწვერვალის ხვრელის დახურვა ცემენტის საცობით.

### **ნაშრომის აპრობაცია**

სადისერტაციო ნაშრომის ძირითადი დებულებები მოხსენებული და განხილულია საქართველოს სახელმწიფო აგრარული უნივერსიტეტის სავეტერინარო მედიცინის ფაკულტეტის სტუდენტთა და ასპირანტთა სამეცნიერო კონფერენციაზე; მორფოლოგიისა და ფიზიოლოგიის დეპარტამენტის გაფართოებულ სხდომაზე.

## გამოკვლევის შედეგების პუბლიკაცია

დისერტაციასთან დაკავშირებული ძირითადი მასალები გამოქვეყნებულია 9 სამეცნიერო ნაშრომში. აქედან 3 სამეცნიერო ნაშრომი გამოქვეყნებულია დამოუკიდებლად.

## დისერტაციის მოცულობა და სტრუქტურა

სადისერტაციო ნაშრომი მოიცავს კომპიუტერზე ნაბეჭდი ტექსტის 178 გვერდს და შედგება: შესავალი, ლიტერატურის მიმოხილვა, გამოკვლევის მეთოდები და მასალა, საკუთარი გამოკვლევის შედეგები (ანატომიური ნაწილი და ექსპერიმენტული ნაწილი), მიღებული შედეგების შემაჯამებელი ნაწილი და ანალიზი, დასკვნები და პრაქტიკული წინადადებები, გამოყენებული ლიტერატურის სია, რომელიც მოიცავს 191 წყაროს დასახელებას, მათ შორის 65 უცხოური, 82 რუსული, 44 ქართული, ილუსტრაცია – გენერალური სურათი 9; ფოტოსურათი 23 და 7 ცხრილი.

**დასაცავად გამოტანილი ძირითადი საკითხები.** კავკასიური ნაგაზის ზედაყბის და ქვედაყბის ნერვიდან გამოსული მგრძნობიარე ალვეოლარული ნერვების გამოკვლევის მასალები და მათი ვარიაციული ფორმები; საჭრელი კბილების, ეშვებისა და ძირითადი კბილების ფესვის მწვერვალის ხვრელში ნერვების შესვლის, კბილის ღრუში მოხვედრის და პულპაში დატოტიანების მასალები. მუდმივი კბილების კბილის ღრუს ტოპოგრაფიული ანატომიის გამოკვლევის მასალები – ფესვის არხების რაოდენობა, ზომა, შესაძლო ვარიაციული ფორმები და განლა-

გება. პირის ღრუს ორგანოების მგრძნობიარე ნერვების ბლოკირების ტექნიკის შემუშავება.

შრომა შესრულებულია საქართველოს სახელმწიფო აგრარული უნივერსიტეტის მორფოლოგიისა და ფიზიოლოგიის დეპარტამენტის ანატომიური გამოკვლევების ლაბორატორიაში, სტომატოლოგიურ კლინიკაში „რიჩი“ და ვეტერინარიულ კლინიკაში.

უღრმეს მადლლიერებას გამოვხატავ სამეცნიერო ხელმძღვანელის, ბიოლოგიის მეცნიერებათა დოქტორის, სრული პროფესორის გ. რამიშვილის, სავეტერინარო მედიცინის ფაკულტეტის დეკანის, სრული პროფესორის ლ. მაკარაძის, დაცვის საბჭოს თავმჯდომარის, სრული პროფესორის თ. ყურაშვილის, ვეტერინარიის მეცნიერებათა კანდიდატის, სტომატოლოგ ლ. თორთლაძის, ასოცირებული პროფესორების ვ. ქვაჭრელიშვილის და ნ. მილაშვილის, ვეტერინარიის მეცნიერებათა კანდიდატების გ. ცქვიტინიძის, მ. კორძაიას და სხვების მიმართ სამეცნიერო გამოკვლევების პერიოდში გაწეული დახმარებისათვის.

## 2. ლიტერატურის მიმოხილვა

სამამულო და საზღვარგარეთული სპეციალური ლიტერატურის დეტალურმა შესწავლამ დაგვარწმუნა, რომ მუდმივი საჭრელი კბილების, ეშვების და ძირითადი კბილების სისხლით და მგრძნობიარე ნერვებით მომარაგების, კბილების ფესვებისა და ბორცვების რაოდენობის, კბილის ღრუს ტოპოგრაფიული ანატომიის საშუალო მონაცემების – ფესვის არხების რაოდენობის, ზომის, შესაძლო ვარიაციული ფორმებისა და გან-

ლაგების შესწავლას დიდი ხნის ისტორია აქვს. ამ საკითხებთან დაკავშირებული სპეციალური ლიტერატურა საკმაოდ მდიდარია და მრავალფეროვანი; მოიცავს სამამულო, საზღვარგარეთელ მკვლევართა მონაცემებს ზედაყბისა და ქვედაყბის ნერვებიდან გამოსული ძირითადი ტოტების, ალვეოლარული ნერვების მორფოლოგიის, ტოპოგრაფიის, შედარებითი ანატომიის და კლინიკური გამოკვლევების საკითხებს.

ჩვენთვის ხელმისაწვდომი სპეციალური ლიტერატურის შესწავლამ დაგვარწმუნა, რომ ჯიშინი ძაღლების, მათ შორის კავკასიური ნაგაზის კბილის ღრუს ტოპოგრაფიული ანატომია – ფესვის არხების რაოდენობა, საშუალო სიგრძე, ფორმა და განლაგება საკმარისად არ არის შესწავლილი. უკანასკნელ წლებში გამოჩნდა მეცნიერების შრომები, სადაც აღწერილია კბილის ფესვის არხების აპიკალური ნაწილის აგებულება და ნორმიდან გადახრა: არხის შევიწროვება, მწვერვალის ხვრელის გადახრა, მწვერვალის ხვრელების რამიფიკაცია, არხების რაოდენობის მომატება და სხვ. საკმარისად არ არის დამუშავებული ჯიშინი ძაღლების ქვედაყბის ალვეოლარული და ზედაყბის მგრძნობიარე ნერვების გამოსვლის, ფესვის მწვერვალის ხვრელში შესვლის და პულპაში დატოტიანების საკითხი.

სამწვერა ნერვის ცენტრალური ნაწილის – ფესვების რაოდენობა, გასერის კვანძის ფორმა და ანატომიური მოწყობილობა, მეკელის ღრუში თვალბუდის, ზედაყბის და ქვედაყბის ნერვების მდებარეობა, თითქმის საერთოა ჯიშინი ძაღლებისათვის, რაც შეეხება თვალბუდის, ზედაყბის და ქვედაყბის ნერვებიდან გამოსული ძირითადი ტოტების მორფოლოგიას, შედარებით ანატომიას, მათი პერიფერიული ტოტების ანატომიურ კავშირებს, ზედაყბის და ქვედაყბის კბილების ალვეოლარულ-

ლი ნერვების ტოპოგრაფიას ვარიაციებს განიცდის, დეტალებში შეუსწავლელია და დაზუსტებას მოითხოვს.

ჩვენ შევისწავლეთ ადამიანის, პროდუქტიული ცხოველებისა და ხორცისმჭამელების სამწვერა ნერვის ზედაყბის და ქვედაყბის ნერვებიდან გამოსულ მგრძნობიარე ტოტების აღწერასთან დაკავშირებული ხელმისაწვდომი ლიტერატურა, რომლებიც სადექი აპარატის შემადგენელი ნაწილების ინერვაციაში იღებენ მონაწილეობას და მიზანშეწონილად ჩავთვალეთ, ჩვენი შრომის ლიტერატურის მიმოხილვაში განვიხილოთ იგი ქრონოლოგიური თანმიმდევრობით. ამ შემთხვევაში მხედველობაში მიღებულია საკითხის შესწავლის დღევანდელი მდგომარეობა.

1. ადამიანის, პროდუქტიული ცხოველების და ხორცისმჭამელების თავის ტვინის შერეული ხასიათის ნერვები და მუდმივი კბილების ნერვები.

2. ადამიანის, პროდუქტიული ცხოველების და ხორცისმჭამელების კბილის აგებულება, ფესვების რაოდენობა, ფესვის არხების სისტემა და განლაგება.

ჩვენი აზრით, საკითხის ასეთი თანმიმდევრობით განხილვა ნათელ წარმოდგენას მოგვცემს საკითხის შესწავლის ისტორიაზე და მის თანამედროვე დონეზე. საჭრელი კბილების, ეშვებისა და ძირითადი კბილების მგრძნობიარე ნერვებით მომარაგებაზე, კბილის არხების სისტემასა და განლაგებაზე, აგრეთვე ჩვენს მიერ ჩატარებული ანატომიური და ექსპერიმენტული გამოკვლევების აქტუალობაზე.

## 2.1 ადამიანის, პროდუქტიული ცხოველებისა და ხორცისმჭამელების თავის ტვინის შერეული ხასიათის ნერვები და საჭრელი

### კბილების, ეშვებისა და ძირითადი კბილების ნერვები

ადამიანის, პროდუქტიული ცხოველებისა და ხორცისმჭამელების თავის ტვინის ნერვები საფუძვლიანად არის შესწავლილი სამამულო და საზღვარგარეთელი მკვლევარების მიერ. აღნიშნულ საკითხებზე პირველ ცნობებს ვხვდებით ვიკ დაზირის შრომებში, რომელმაც პირველმა ჩაუყარა საფუძველი თავის ტვინის 12 წყვილი ნერვის სისტემატიკას. შემდეგ პერიოდში ამ მიდამოს ნერვების მაკრო-მიკრომორფოლოგიურმა შესწავლამ მორფოლოგიური მეცნიერებები გაამდიდრა ახალი მონაცემებით და ჩამოყალიბდა თავის ტვინის ნერვების თანამედროვე სისტემატიკა.

ადამიანის თავის ტვინის ნერვების შესწავლის შესახებ პირველ ცნობებს ვხვდებით მეცნიერების ჭეშმარიტი აყვავების, აღორძინების პერიოდის დასაწყისში. ამ პერიოდის ექიმები სახის ნერვს განიხილავდნენ, როგორც თავის ტვინის მეხუთე წყვილ ნერვს; აღწერდნენ მის მდებარეობას შიგნითა სასმელ მილში; აღწერილია ნერვის ამ მონაკვეთიდან გამოსული ტოტების თანმიმდევრობა, რომელიც თითქმის შეესაბამება დღევანდელი ტერმინოლოგიით წარმოდგენილი დიდი ზედაპირული კლდოვანი ნერვის, დაფის სიმისა და უზანგის კუნთის ნერვის სახელწოდებებს.

სპეციალურ ლიტერატურაში არის მონაცემები იმის შესახებ, რომ ადამიანის სამწვერა ნერვი შეიცავს მამოძრავებელ, მგრძნობიარე და სეკ-



რეტორულ ბირთვებს. ამ ნერვის ქვედაყბის ტოტი შერეული ხასიათისაა; ამ ტოტიდან გამოსული მგრძნობიარე ქვედაყბის ალვეოლარული ნერვი ქვედაყბის არხიდან ალვეოლარულ ნერვებს უგზავნის კბილებს. ამავე ავტორის მონაცემებით, მამოდრავებელი ლოყის ნერვი 4 წლის ბავშვის პრეპარატზე იწყება გასერის კვანძიდან ზედაყბის და თვალბუდის ნერვებს შორის (153).

ცნობილია, რომ თავის ტვინის მეშვიდე წყვილი ნერვი იწყება ტვინის პირამიდის მიდამოდან შუამდებარე ნერვთან ერთად, რომელიც შიგნითა სასმენი მილით შედის ფალოპის ლულაში და უერთდება ვიდიუსის ნერვს. ფალოპის მილიდან გამოსვლის შემდეგ, როგორც წესი იყოფა ზედაპირულ და ღრმა კონებად. აღნიშნული კონები ნერვის ყბაყურა ჯირკვლის ნაწილიდან გამოსვლის შემდეგ უკავშირდება ერთმანეთს და სახისა და ლოყის მიდამოში ქმნიან ნერვულ წნულებს მიმიკური კუნთებისათვის. ავტორი ამ წნულებიდან გამოყოფს 3 კონკრეტულ წნულს: კისრის ზემო, საფეთქლისა და ლოყის წნულს (58).

ადამიანის და ცხოველების შესახებ ძველ ფუნდამენტალურ სახელმძღვანელოებში და მონოგრაფიებში სამწვერა ნერვის ცენტრალური ნაწილის დაწყების და გამოსვლის საკითხებთან დაკავშირებით მოცემულია თითქმის ერთგვაროვანი მასალები, რომელთა მიხედვით სამწვერა ნერვი შედგება ორი ფესვისაგან: უფრო მსხვილი მამოდრავებელი და შედარებით წვრილი – მგრძნობიარე. ორივე ფესვი, როგორც წესი შედის ტვინის მაგარი გარსის განსაკუთრებულ სივრცეში ე.წ. სამწვერა სინუსში, რომელიც მოთავსებულია საფეთქლის ძვლის კლდოვანი ნაწილის მწვერვალზე. სამწვერა სინუსში მგრძნობიარე ფესვი ქმნის თვალსაჩინო შემსხვილებას, ნახევარმთვარისებრი ფორმის კვანძს.

კვანძის წინა ნაწილი მნიშვნელოვნად გამოდრეკილია, უკანა კი – შედრეკილი. ამოდრეკილი ნაწილიდან იწყება სამწვერა ნერვის ძირითადი ტოტები (128, 132, 137, 146, 186).

განსაკუთრებულ ინტერესს იწვევს შრომა, რომელიც ეძღვნება თავის ტვინის მეხუთე და მეშვიდე წყვილ ნერვებს. ამ შრომის მიხედვით, ადამიანის, ლაბორატორიული ცხოველების სამწვერა და სახის ნერვების ემბრიონული განვითარება პირდაპირ კავშირშია მიმიკური კუნთების და ტუჩების განვითარების ხარისხთან. დადგენილია, რომ სამწვერა ნერვის ზედაყბის და სახის ნერვის პერიფერიული ნაწილების მეორეული ტოტების რიცხვი და დიამეტრი გავლენას ახდენს მიმიკური კუნთების და ზედა ტუჩის განვითარებაზე (99).

სპეციალურ შრომებში გასერის კვანძის შენება, ფორმა და მდებარეობა, სამწვერა ნერვის თვალბუდის, ზედაყბისა და ქვედაყბის ნერვების გამოსვლის ადგილები და ტოპოგრაფია მოცემულია განსხვავებულად. სამწვერა ნერვის შემქმნელი მგრძნობიარე და მამოძრავებელი ფესვები, ნახევარმთვარისებრი კვანძი, სამწვერა ნერვიდან გამოსული თვალბუდის, ზედაყბისა და ქვედაყბის ნერვები თვალბუდეში შემავალ სხვა ნერვებთან ერთად შედიან ტვინის მაგარი გარსის სპეციალურ მღვიმოვან სინუსში. სინუსს აქვს საინტერესო დამახასიათებელი ფორმა და ანატომიური მოწყობილობა (19, 80, 151, 159, 175).

დადგენილია, რომ სახის ნერვი შიგნითა სასმენ მილში მდებარეობს სმენისა და შუამდებარე ნერვებთან ერთად. ძვლოვანი მილის ფსკერის მიდამოდან სმენის ნერვი რამდენიმე ძალიან წვრილი ხვრელით შედის სასმენ ლაბირინთში. სახის ნერვი კი ფალოპის ლულაში. ამ მილში ნერვი ქმნის დამუხლულ კვანძს; როგორც ირკვევა კვანძი ეკუთვნის ამ

ნერვის შემადგენლობაში მყოფ შუამდებარე ნერვსაც. ამის შემდეგ სახის ნერვი სადგის-დვრილისებური ხვრელით ტოვებს ქალას ღრუს და იგი ცნობილია, როგორც ქალას გარეთა ნაწილი (42, 58, 80).

საინტერესო ანატომიური გამოკვლევებია ჩატარებული სამწვერა ნერვის ზედაყბის და ქვედაყბის ნერვების პერიფერიული ნაწილების მოწყობილობაზე. ავტორის ყურადღება მიიქცია კანის ტოტების ფართო ცვალებადობამ არა მარტო სხვადასხვა პრეპარატზე, არამედ ერთი და იგივე პრეპარატის მარჯვენა და მარცხენა მხარეზე. ერთი რომელიმე ტოტის საინერვაციო ზონის ცვლილება თურმე იწვევს მეორე ტოტის საინერვაციო ზონის შეცვლას. ავტორს მიაჩნია, რაც უფრო ფართო იქნება ქვედაყბის ნერვის გავრცელების ტერიტორია, მით უფრო მცირდება ზედაყბის ნერვის გავრცელების ზონა. რაც შეეხება ზედაყბის ნერვისა და ქვედაყბის კბილების ალვეოლარულ ნერვებს მათი ცვალებადობა ერთიმეორესთან არ არის დაკავშირებული (151).

დღეს შედარებით მაინც ნაკლებად გვხვდება ცნობები ჩლიქიანი ცხოველების თავის პარასიმპატიკური კვანძების განვითარებაზე, თავის ტვინის ნერვებსა და კვანძების შესაძლებელი კავშირების ტოპოგრაფიაზე. წინამორბედი მკვლევარები ღორის ემბრიონის თავის პარასიმპატიკური კვანძების შესწავლის დროს მივიდნენ დასკვნამდე, რომ ეს კვანძები წარმოიქმნება სამწვერა ნერვის ნახევარმთვარისებრი კვანძის ნეირობლასტებისაგან. ფრთა-სასის კვანძის ფორმირებისას უჯრედების მიგრაცია ხდება სამწვერა ნერვის ტოტებზე. აქედან ბოჭკოები თვალბუდის ქვედა ნერვით მიდის ზედაყბის კბილებში ალვეოლარული ნერვებით. ქვედაყბის კვანძების ფორმირებისას კი – ქვედაყბის ნერვზე. ქვედაყბის

ნერვიდან ქვედაყბის ალვეოლარული ნერვით ქვედაყბის კბილებზე (84, 171).

ინტერესს იწვევს შრომა ჩრდილოეთის ირმის თავის ინერვაციაში მონაწილე ნერვების ტოპოგრაფიული მონაცემების შესახებ. ცნობილია, რომ თავის მიდამოში მოთავსებული ორგანოების ინერვაციაში ძირითადად მონაწილეობს სახის და სამწვერა ნერვის ტოტები. დადგენილია სახის ნერვის პერიფერიული ნაწილის ტოპოგრაფიული თავისებურებანი და მათ შორის არსებული კავშირები. სამწვერა ნერვის ქვედაყბის ტოტიდან გამოსული ქვედაყბის ალვეოლარული ნერვი ქვედაყბის არხში შედის თანამოსახელე არტერიასთან და ვენასთან ერთად. არხში არტერია, ვენა და ნერვი შეხვეულია შემაერთებელქსოვილოვან გარსში და ქმნის სისხლძარღვოვან ნერვულ კონას. არხში მისგან გამოდის ალვეოლარული ნერვები მუდმივი ძირითადი და საჭრელი კბილებისათვის. ამის შემდეგ კი ნიკაპის ხვრელით გამოდის სახის ზედაპირზე, როგორც ნიკაპის ნერვი (46).

ცნობილია, რომ გასერის კვანძი მოთავსებულია სამწვერა ნერვის მგრძნობიარე ფესვზე. შესწავლილია ნაყოფის და ახალშობილის გასერის კვანძის დამოკიდებულება ტვინის მაგარ გარსთან და მღვიმოვან სინუსთან. დადგენილია, რომ გასერის კვანძის წინა ზედაპირი და უკანა ზედაპირის მხოლოდ დისტალური ნაწილი მჭიდროდ ეკვრის ტვინის მაგარ გარსს, დანარჩენი ნაწილი კი – თავისუფალია. კვანძიდან გამოსული ქვედაყბის ნერვი ოვალური ხვრელით ტოვებს ქალას ღრუს და რამდენიმე ტოტად იყოფა. აქედან ქვემო ალვეოლარული ნერვი შესული ქვედაყბის არხში იძლევა ალვეოლარულ ტოტებს ქვედაყბის კბი-

ლებისათვის, ხოლო ვიწრო ალვეოლარული ხვრელით გზავნის ტოტებს ეშვის კბილებისათვის და მჭრელებისათვის (105, 131).

ინტერსს იწვევს შრომა ადამიანის სამწვერა ნერვის და ნახევარმთვარისებრი კვანძის განვითარების და მდებარეობის შესახებ. კვანძი მდებარეობს ჰიპოფიზის ლატერალურად. კვანძის წინა ნაწილიდან თანმიმდევრობით იწყება თვალბუდის, ზედაყბისა და ქვედაყბის ნერვები. ზედაყბის ნერვი შედგება მრავალრიცხოვანი უხეში ნერვული ბოჭკოების კონებისაგან, რომლებიც შეკავშირებულია ისე, რომ იქმნება სრულფასოვანი ნერვული წნული. წნულიდან ფრთა-სასის ფოსოში გამოდის ცხვირის უკანა ნერვი, სასის ნერვი და თვითონ გრძელდება, როგორც თვალბუდის ქვედა ნერვი. ეს უკანასკნელი ზედაყბის არხში იძლევა ალვეოლარულ ნერვებს ზემო არკადის კბილებისათვის (106).

არსებობს მონაცემები, რომ ადამიანის ზედაყბის კბილები ნერვებს იღებს ზედაყბის ნერვიდან, რომლის წნულის შექმნაში მონაწილეობს 3-4, იშვიათად 5 წყარო. რაც ნაკლებია ალვეოლარული ნერვების რიცხვი, იმდენად ნერვის დიამეტრი უფრო მსხვილია. კბილების წნულებიდან გამოსული ნერვები თანამოსახელე სისხლის ძარღვებთან ერთად ჩამოდიან ფესვის მწვერვალის ხვრელამდე; აქედან კი კბილის მაგისტრალური არხით შედის კბილის პულპაში (87).

ცნობილია, რომ სამწვერა ნერვის მგრძნობიარე და მამოძრავებელი ფესვები, გასერის კვანძი და მისგან გამოსული სამივე ტოტი მოთავსებულია მეკელის ღრუში. მეკელის ღრუ წარმოადგენს ტვინის მაგარი გარსის დივერტიკულს ქალას ღრუს უკანა მიდამოში და აქვს ხელთათმანის ფორმა, რომელიც შესაძლებელია სამ ნაწილად დავყოთ: უკანა, სადაც მოთავსებულია სამწვერა ნერვის მგრძნობიარე და მამოძრავ-

ვებელი ფესვები; შუა, მდებარეობს ნახევარმთვარისებური კვანძი; წინა – წარმოადგენს ხელთათმანის სამ თათს, რომლებიც შესაბამისად გარს ეხვევიან თვალბუდის, ზედაყბისა და ქვედაყბის ნერვებს. ზედაყბის ნერვი ფრთა-სასის ფოსოდან ტოტების გამოყოფის შემდეგ გრძელდება ზედაყბის არხში, როგორც თვალბუდის ქვედა ნერვი; ხვრელში მისგან გამოდის ალვეოლარული ნერვები, ხოლო შემდეგ სპეციალური წვრილი ალვეოლარული ხვრელებით ნერვი მიდის ეშვისა და საჭრელი კბილე-ბის ფესვის მწვერვალამდე (27, 175).

სპეციალური ანატომიური გამოკვლევებია ჩატარებული ადამიანის ზედაყბის კბილების ნერვებზე. ჩვეულებრივი ანატომიური პრეპარირე-ბისა და დეკალცინაციის მეთოდით შესწავლილია საჭრელი კბილების, ეშვებისა და ძირითადი კბილების ნერვებით მომარაგების საკითხი. დადგენილია, რომ ზედაყბის კბილების ალვეოლარული ნერვები ხში-რად არის 1, იშვიათად – 2-3. თუ თვალბუდის ქვედა ნერვიდან გამოდიოდა 1 ალვეოლარული ნერვი, მისი დიამეტრი იყო მსხვილი (47-დან 21 შემთხვევა), თუ გამოდიოდა 2-3 ალვეოლარული ნერვი კი – წვრილი. 48% შემთხვევაში ზედაყბის კბილების ალვეოლარული ნერვე-ბის მეორეული ტოტები ერთმანეთს უკავშირდებოდნენ და ქმნიდნენ კბილის წნულებს. კბილის წნულებიდან გამოსული ტოტები შედიან კბილის ფესვის მწვერვალის ხვრელში (დანელი 142).

მოპოვებული მასალებიდან ადამიანის სამწვერა ნერვის ქვედაყბის ტოტის პრეპარირებისას დადგენილია, რომ ქვედაყბის ნერვი ორ ნაწი-ლად იყოფა – ქალას შიგნითა და ქალას გარეთა. ქალას შიგნითა ნაწი-ლი დაფარულია ტვინის მაგარი გარსით და ტოტებს არ შეიცავს. ქალას გარეთა ნაწილიდან გამოსული ნერვები ორ ჯგუფად იყოფა: წინა და

უკანა. ნერვის წინა ნაწილიდან გამოდის: საფეთქელ-საღეჭი, საფეთქლის ზედაპირული ნერვი და საფეთქელ-ლოყის ნერვები. უკანა ნაწილიდან კი – ქვედაყბის ალვეოლარული, ენის, ფრთისებრი და ყურ-საფეთქლის ნერვები. ქვედაყბის ალვეოლარული ნერვი ქვედაყბის არხში იძლევა ალვეოლარულ ნერვებს, რომელთა რიცხვი ერთი, შედარებით იშვიათად, ორი ან სამია (96).

ცნობილია, რომ სახის ნერვის აღმავალი და დაღმავალი ტოტების ტოპოგრაფია ფართო ფარგლებში იცვლება ასაკთან დაკავშირებით, რაც განპირობებული უნდა იყოს ქალას ჩონჩხის, მიმიკური და საღეჭი კუნთების, კბილებისა და სანერწყვე ჯირკვლების ასაკობრივი ცვლილებებით. მიმიკურ კუნთებს ავტორები ორ ჯგუფად ყოფენ. პირველ ჯგუფს მიაკუთვნებენ იმ კუნთებს, რომლებსაც კუნთოვანი კარი არ გააჩნია (შუბლის, თვალის ირგვლივი, კისრის კანქვეშა). ამ ჯგუფის კუნთებში ნერვები შედიან კუნთის გარეთა ზედაპირიდან და კუნთის მასაში კუნთოვან ბოჭკოებს შორის ვრცელდებიან. მეორე ჯგუფის კუნთებს ეკუთვნის ის კუნთები, რომლებსაც აქვთ კუნთოვანი კარი (ყვრიმალის, ორმუცელა, ყურის უკანა, კეფა-შუბლის). ამ ჯგუფის კუნთებში ნერვები დადგენილი კარის მიხედვით შედიან და კუნთის მასაში ისე იტოტებიან, რომ ანასტომოზებს არ ქმნიან. საღეჭ კუნთებშიც ნერვები დადგენილი კარის მიხედვით შედიან, მხოლოდ კუნთოვან ბოჭკოებში ნერვებს შორის ანასტომოზები არსებობს (124, 125, 126).

ცნობილია, რომ ადამიანის ენისქვეშა კვანძი მდებარეობს ენის ნერვის ნადრეკის უკანა ზედაპირზე. კვანძის ფორმა ძირითადად ოვალურია, ზოგჯერ ვარსკვლავისებური. კვანძიდან გამოსული ტოტები მიემართებიან სხვადასხვა მიმართულებით. ქვემოთ – ყბისქვეშა ჯირკვალ-

ში, წინ და ქვემოთ – ენისქვეშა ჯირკვალში და ენის ნერვის შემადგენლობაში; უკანა მიემართება ხორხში და ნუშისმაგვარ ჯირკვალში. ზოგჯერ ამ კვანძის ქვემოთა ნაწილიდან გამოსული ტოტი მიემართება ქვედაყბის ალვეოლარული ნერვის შემადგენლობაში და შემდეგ ქვედაყბის ძირითად კბილებში, ეშვებში და საჭრელ კბილებში (127).

ინტერესს იწვევს სპეციალური შრომა ადამიანის ზედაყბის ნერვის ქირურგიული ანატომიის შესწავლის საკითხის შესახებ. დადგენილია, რომ იგი დასაწყისს იღებს გასერის კვანძის გამოდრეკილი ზედაპირის შუა ნაწილიდან. ამ ნერვის დატოტიანების ორი ძირითადი ტიპი განიხილება: გაფანტული და მაგისტრალური. გაფანტული ტიპი ხასიათდება ტოტების დიდი რაოდენობით. ამ ტოტებს შორის არსებობს მრავალრიცხოვანი კავშირები და იქმნება ნერვული წნულები. ასეთი წნულები არსებობს ფრთა-სასის ფოსოში და ზედაყბის კბილების ალვეოლარულ ნერვებს შორის. ამ დროს თვალბუდის ქვედა ნერვი ზედაყბის არხში იძლევა 2-3 ალვეოლარულ ნერვს, რომლებიც თავის მხრივ იყოფიან მეორეულ ტოტებად, უკავშირდებიან ერთმანეთს და იქმნება კბილის წნულები. აქედან გამოსული ნერვები მიემართებიან კბილის ფესვის მწვერვალის ხვრელებისაკენ. ზედაყბის ნერვის მაგისტრალური დატოტვის შემთხვევაში ტოტების რაოდენობა მცირეა, მეორეულ ტოტებს შორის კავშირები იშვიათია და წნულები არ იქმნება (64, 99, 187).

თავის პარასიმპატიკური კვანძების და სამწვერა ნერვის განვითარება შესწავლილია ადამიანში და პროდუქტიულ ცხოველებში. დადგენილია, რომ განვითარების სხვადასხვა ეტაპზე ნახევარმთვარისებური კვანძის ფორმა განსხვავებულია. განვითარების პირველ ეტაპზე მომრგვალოა, ხოლო შემდეგ იღებს თანდათან ნახევარმთვარისებურ ფორმას.



ცხვრის, ისევე როგორც სხვა ცხოველების, კვანძის წინა ნაწილიდან იწყება თვალბუდის, ზედაყბისა და ქვედაყბის ნერვები. ადამიანის პრეპარატებზე მესამე ტოტი ყველაზე მსხვილია. კატის პრეპარატებზე კი – მეორე ტოტი. ზედაყბის ნერვი ფრთა-სასის ფოსოდან შედის ზედაყბის არხში და იძლევა ზედაყბის კბილების 2-3 ალვეოლარულ ნერვს. აღნიშნული კბილების ალვეოლარული ნერვები კბილის წნულებს არ ქმნიან, ისე აღწევენ კბილის ფესვის მწვერვალამდე (17, 18, 19, 20, 68).

ინტერესს იწვევს ადამიანის სახის ნერვის და მასთან დაკავშირებული პარასიმპატიკური კვანძების მდებარეობის და მისგან გამოსული ტოტების განლაგების თავისებურებანი. ავტორის გამოკვლევებით ქვედაყბის ნერვი გამოდის ნახევარმთვარისებური კვანძის უკანა ნაწილიდან. ამ ნერვიდან გამოსულ ტოტებს ავტორი ყოფს ხუთ ჯგუფად: წინა, უკანა, შიგნითა, გარეთა და ქვემო ტოტებად. პირველ ჯგუფს ეკუთვნის ლოყის ნერვი; მეორე ჯგუფს – საფეთქლის ზედაპირული ნერვი; მესამე ჯგუფს – ფრთისებური ნერვი; მეოთხეს – საფეთქლის ღრმა და საღეჭი ნერვები; მეხუთეს კი – ენის, ყბათაშუა და ქვედაყბის ალვეოლარული ნერვები. ქვედაყბის ალვეოლარული ნერვი იყოფა დასწვრივ და განივ ნაწილებად. დასწვრივი ნაწილიდან გამოდის ალვეოლარული ნერვები ქვედაყბის მოლარებისათვის. განივი ნაწილიდან კი – პრემოლარების, ეშვებისა და საჭრელი კბილებისთვის (68, 93, 94, 96).

ცნობილია, რომ ყბის სახსრის შექმნაში მონაწილეობს საფეთქლის ძვლის სასახსრე ბორცვი, ქვედაყბის ტოტის სასახსრე მორჩი და სასახსრე დისკო. დისკოს ვენტრალური ზედაპირი ქვედაყბის ტოტის სასახსრე მორჩის ელიფსოიდური ფორმის სასახსრე ზედაპირს უკავშირდება, დორსალური კი – საფეთქლის ძვლის ქიცვის სასახსრე ბორცვს. ცხენის

სასახსრე ჩანთა ფართოა და იწყება საფეთქლის ქიცვის სასახსრე ბორცვიდან, უკანა ნაწილი ფოსოს ნაპირებიდან ეშვება ქვემოთ, მჭიდროდ უკავშირდება დისკოს გარშემოწერილობას და ქვედაყბის სასახსრე მორჩის ყელს უკავშირდება. ჩანთის მედიალური კედელი უფრო თხელია და სუსტი. ცხენის ყბის სახსარი ნერვებით მარაგდება სამი წყაროდან: სახის ნერვის ყურ-ქუთუთოს, ქვედაყბის ნერვის საფეთქლის ზედაპირული და საღეჭი ნერვების ტოტებიდან (79).

ზედაყბის ნერვი გამოდის ნახევარმთვარისებური კვანძის შუა ნაწილიდან და ფრთა-სასის ფოსოში წვება ლატერალური ფრთისებური კუნთის ორალურ ნაწილზე და გარშემორტყმულია ცხიმოვანი ქსოვილით. ამ ნერვის დორსალური კედლიდან იწყება ცხვირის უკანა ნერვი, მედიალური კედლიდან კი სასის ნერვი. თვითონ კი გრძელდება ზედაყბის არხში, როგორც თვალბუდის ქვედა ნერვი. თვალბუდის ქვედა ნერვი არხში იძლევა ალვეოლარულ ნერვებს ზედაყბის ძირითადი და საჭრელი კბილებისათვის. ალვეოლარული ნერვები ერთმანეთთან დაკავშირებული არიან შემაერთებელი ტოტებით, ისე რომ იქმნება კბილების წნული. ამ წნულიდან გამოსული ნერვები შედიან კბილის ფესვის მწვერვალის ხვრელით კბილის პულპაში (95, 96).

საღეჭი კუნთების სისხლით მომარაგების და საინერვაციო წყაროს შესწავლის დროს მკვლევარები იმ დასკვნამდე მივიდნენ, რომ იმ საღეჭი კუნთების რაოდენობა, რომლებიც ყბის სახსარს ამოძრავებენ რიცხოზრივად ცოტაა, მაგრამ ბალახისმჭამელ ცხოველებში მძლავრადაა განვითარებული. ამ კუნთებში ნერვების და სისხლის ძარღვების შესავლის კარი ერთმანეთს ემთხვევა. კუნთების ნერვებით მომარაგების

ძირითადი წყაროა სამწვერა ნერვის ქვედაყბის ტოტიდან გამოსული ფრთისებური და საღეჭი ნერვები (78, 86).

ინტერესს იწვევს სახის ნერვის ქალას გარეთა ნაწილის დატოტიანებაში წარმოქმნილი სხვადასხვა ვარიანტი. ავტორი ყბაყურა ჯირკვალში სახის ნერვის დაყოფის 5 ვარიანტს აღწერს. პირველ ვარიანტს მიაკუთვნებს ნერვის დაყოფის ისეთ ფორმას, როდესაც ნერვის ძირითადი ღერო 2 ტოტად იყოფა; მეორე ვარიანტს, როდესაც 3 ტოტად იყოფა; მესამე ვარიანტს, როდესაც ნერვი 4 ტოტად იყოფა; მეოთხე ვარიანტს, როდესაც – ნერვი 5 ტოტად იყოფოდა, და, ბოლოს, მეხუთე ვარიანტს ეკუთვნის დაყოფის ისეთი ფორმა, როდესაც ნერვი დაყოფის გარეშე გაივლის ყბაყურა ჯირკვალში და შემდგომ იყოფა საბოლოო ტოტებად (97, 98).

წინამორბედი მკვლევარები სამწვერა ნერვის ტოტების დაყოფის თავისებურებების სქემას გვთავაზობენ. ქვედაყბის ნერვიდან გამოსულ ტოტებს ყოფენ ორ ჯგუფად: ზემო წინა და ქვემო უკანა. პირველი ჯგუფი ყოფილა მხოლოდ მამოძრავებელი, მეორე ჯგუფი კი – მგრძნობიარე. ქვედაყბის ნერვის მგრძნობიარე ნაწილი ყოველთვის იყოფა 3 ტოტად: ენის, ყურ-საფეთქლის და ქვედაყბის კბილების ნერვი, ქვედაყბის არხში იძლევა 2-3 ქვედაყბის კბილების ალვეოლარულ ნერვებს, რომლებიც თანაბრად ნაწილდება საჭრელ კბილებში, ეშვებსა და ძირითად კბილებში (49, 96).

ქვედაყბის ძვალი საღეჭი აპარატის ერთ-ერთი ყველაზე მნიშვნელოვანი ნაწილია. ქალას ძვლებს შორის ყველაზე მოძრავი ძვალია. მასთან დაკავშირებულია რამდენიმე ღონიერი კუნთი, რომელიც სხვადასხვა მიმართულებით ამოძრავებს. ქვედაყბის ძვალში შედის სხეული და

ორი ტოტი. სხეულზე ორი ნაწილია, საჭრელი და ძირითადი. საჭრელი ნაწილი ორ ნაწილად იყოფა: საჭრელი კიდე და უკბილო კიდე. ქვედაყბის სხეულისა და ტოტების გარეთა და შიგნითა ზედაპირები წარმოდგენილია კომპაქტური ნივთიერებით – ძვლოვანი ფირფიტების სახით, რომლებიც ქვედაყბის კიდის გასწვრივ ერთმანეთში გადადიან. მათ შორის სივრცე მთლიანად ღრუბლისებური ნივთიერებაა. კომპაქტური ნივთიერება გარედან დაფარულია ძვლისაზრდელათი.

ავტორების მონაცემებით ქვედაყბის სხეულის და ტოტების ძვლისაზრდელა, რომელიც შემდეგ ძვლის კომპაქტურ და ღრუბლისებურ ნივთიერებაში შედის ნერვებს იღებს რამდენიმე წყაროდან. ქვედაყბის საღეჭი ფოსოს ძვლისაზრდელა – 2-3 ნერვულ ტოტს იღებს უშუალოდ ქვედაყბის ნერვიდან. ქვედაყბის საჭრელი ნაწილი კი – 1-2 ტოტს ნიკაპის ნერვიდან. ქვედაყბის ფრთისებური ფოსოს ძვლისაზრდელა ორ ან სამ ტოტს ქვედაყბის ალვეოლარული ნერვიდან. ქვედაყბის სხეულის საჭრელი და ძირითადი მედიალური ზედაპირის ძვლისაზრდელა კი – ყბათაშუა ნერვიდან (59, 187).

საინტერესო და მნიშვნელოვანი ანატომიური გამოკვლევებია ჩატარებული ხორცისმჭამელი ცხოველების ქვედაყბის ალვეოლარული ნერვიდან გამოსულ ტოტებზე. ცნობილია, რომ ქვედაყბის ალვეოლარული ნერვი ქვედაყბის კბილების ძირითადი საინერვაციო წყაროა. ქვედაყბის არხის გახსნას მკვლევარი ახდენდა სტომატოლოგიური ნაბორით და ბორებით. დადგენილია, რომ ქვედაყბის ალვეოლარული ნერვი ქვედაყბის ხვრელში შედის თანამოსახელე არტერიასთან და ვენასთან ერთად. არხში ნერვის დასწვრივ ნაწილში ნერვის უკან მდებარეობს არტერია. მხოლოდ მეორე მოლარიდან დაწყებული არტერია იცვლის მიმარ-

თულებას; ჯერ თავსდება ნერვის ლატერალურად, ხოლო შემდეგ ვენტრალურად და ხვრელიდან გამოდის, როგორც ნიკაპის ნერვი და არტერია. ნერვი სისხლის ძარღვებთან ერთად შეხვეულია ცხიმოვან ქსოვილში. სწორედ მასში გადის მრავალრიცხოვანი ნერვული ტოტები, რომლებიც მიემართებიან წინ და უკან და შედიან ძირითადი კბილების კბილთაშორის ნაწილში არსებულ წვრილ არხებში. კბილის ძირში ეს ტოტები შედიან გვერდითი ზედაპირიდან. ნიკაპის ხვრელიდან გამოსვლამდე ქვედაყბის ალვეოლარული ნერვიდან გამოდის ორი წვრილი საჭრელი ნერვი, რომლებიც სპეციალური ხვრელით აღწევენ ეშვებამდე და საჭრელ კბილებამდე. ქვედაყბის კბილების ალვეოლარული ნერვები კბილის წნულებს არ ქმნიან (49).

სპეციალურ შრომებში მოცემულია ადამიანის და ცხოველების სახის ნერვის ანატომო-ტოპოგრაფიის, ასაკობრივი და შედარებითი ანატომიის გამოკვლევების მასალები. სახის ნერვის ქალას შიგნითა ნაწილის და მისგან გამოსული ტოტების თანმიმდევრობაში ვარიაციული ცვლილებების გამოვლინება არ გვხვდება. ხორცისმჭამელებში ქალას გარეთა ნაწილის კანის ტოტები კავშირს ამყარებენ ერთმანეთს და სამწვერა ნერვის კანის ტოტებთან ისე, რომ იქმნება ნერვული წნულები. დადგენილია, რომ ამ ნერვების ურთიერთკავშირები მკაფიოდაა გამოხატული საფეთქლის, ზედა ქუთუთოს, ლოყისა და ცხვირის მიდამოში (20, 50, 51, 55).

ინტერესს იწვევს სპეციალური შრომა მიძღვნილი ძროხის ქვედაყბის არხის ტოპოგრაფიული და ასაკობრივი მოწყობილობის შესახებ. გამოკვლევები ჩატარებულია არხის განივი და გასწვრივი გახერხვის მეთოდით. ძროხის ქვედაყბის არხი იწყება ქვედაყბის ფოსოში თანამოსა-

ხელე ხვრელით და სახის ზედაპირზე მთავრდება ნიკაპის ხვრელით. არხის სიგრძე 24-28 სმ-ია. ახალგაზრდა ცხოველებში მოდრეკილია; ზრდასრულებში კი შედარებით სწორდება (68).

დადგენილია, რომ მდებარეობის შესაბამისად არხი სამ ნაწილად იყოფა: აბორალური ანუ დასაწყისი, შუა და ორალური ანუ საბოლოო ნაწილი. აბორალური ნაწილი იწყება ქვედაყბის ხვრელით და გრძელდება საჭრელ კბილებამდე. შუა ნაწილი – მოლარებიდან ორალურ ნაწილამდე. ხვრელის ამ ნაწილში ძირითადად კბილებს შორის კბილბუდეთა ძგიდეებია. ამ ადგილებში უამრავი წვრილი ხვრელებია. სწორედ ამ ალვეოლარული ხვრელებით სისხლძარღვები და ნერვები აღწევენ კბილების მწვერვალებამდე. ქვედაყბის არხში მდებარეობს ნერვ-სისხლძარღვოვანი კონა; კონაში შედის ქვედაყბის ალვეოლარული ნერვი თანამოსახელე არტერია და ვენა, რომელიც გარედან გარშემორტყმულია შემაერთებელქსოვილოვანი გარსით. ნერვ-სისხლძარღვოვანი კონაც 3 ნაწილითაა წარმოდგენილი: აბორალური ანუ საწყისი ნაწილი, შუა ნაწილი და საბოლოო ნაწილი (47, 68).

ცნობილია, რომ ქვედა ყბა ნერვებს იღებს სამი სხვადასხვა წყაროდან. ქვედაყბის სხეულის გარეთა ზედაპირის ძვლისაზრდელა ნერვებს იღებს საღეჭი ნერვიდან. საღეჭი კუნთის ნერვს გამოეყოფა ოთხი-ხუთი წვრილი ტოტი, რომლებიც ამ მიდამოს სხვადასხვა ნაწილების ძვლისაზრდელაში შედიან. ქვედაყბის სხეული ნერვებს იღებს ნიკაპის ნერვიდან. ნიკაპის ნერვი გამოდის ნიკაპის ხვრელით და იძლევა 18-22 ტოტამდე, რომლებიც კუნთოვან ბოჭკოებში შედიან. აქედან 2-3 წვრილი ტოტი შედის სხეულის სხვადასხვა ნაწილის ძვლისაზრდელაში. ქვედაყბის სხეულის ძვლისაზრდელა ნერვებს იღებს ქვედაყბის ალვეოლა-

რული ნერვიდან. ქვედაყბის ალვეოლარული ნერვი არის ძირითადი წყარო ქვედაყბის კბილების ნერვებით მომარაგებისათვის. თუმცა, სანამ იგი ქვედაყბის არხში შევა, გამოდის ორი-სამი წვრილი ტოტი, რომლებიც ქვედაყბის სხეულის მედიალური ზედაპირის ძვლისაზრდელაში შედის (59, 101).

საინტერესო ანატომიური გამოკვლევებია ჩატარებული საღეჭი აპარატის ერთ-ერთი შემადგენელი ორგანოს ენის აგებულებაზე და საინტერესო წყაროებზე. ღორის ენაზე ნახულობენ ენის ძირს, რომელსაც აქვს მხოლოდ ერთი, დორსალური ზედაპირი; ენის სხეულს, რომელსაც აქვს სამი ზედაპირი: დორსალური ანუ ენის ზურგი და ორი გვერდითი ზედაპირი; ენის მწვერვალი, რომელსაც აქვს დორსალური და ვენტრალური ზედაპირები და ორი კიდე ლატერალური და მედიალური. ენის სამივე ანატომიური ნაწილი ნერვებს იღებს სამი სხვადასხვა წყაროდან: სამწვერა ნერვის ენის ტოტიდან, ენა-ხახის ნერვის ტოტიდან და ენისქვეშა ნერვიდან. ენის ნერვი გამოდის ქვედაყბის ნერვიდან, სანამ შევა ენის ძირითად და ნიკაპის ენის კუნთებს შორის ნაპრალში იძლევა ენისქვეშა ტოტს, შემდეგ კი ენის საკუთარ კუნთებში იყოფა სამ ტოტად, რომლებიც ენის ძირის, სხეულისა და მწვერვალის საკუთარ კუნთებში, ლორწოვან გარსსა და ძვრილებში ნაწილდება (10).

ჩვენთვის საინტერესო და მნიშვნელოვანია სადისერტაციო ნაშრომი, რომელიც ეძღვნება ძროხის სამწვერა და სახის ნერვების მორფოლოგიის და ტოპოგრაფიის საკითხებს. ავტორს დეტალურად აქვს დამუშავებული ამ ნერვებიდან გამოსული ყველა მნიშვნელოვანი ტოტი; მათ შორის ზედაყბისა და ქვედაყბის კბილების ნერვები. დადგენილია, რომ

ზედაყბის ნერვი ზედაყბის ხვრელში შედის, სადაც ამ ნერვის დორ-სალური კიდიდან გამოდის ცხვირის უკანა ნერვი, ხოლო ვენტრალური კიდიდან კი – სასის ნერვი. ზედაყბის ნერვს თანამოსახელე არხში ჯერ გამოეყოფა ზედაყბის კაუდალური ალვეოლარული ტოტი მოლარების პერიდონტეუმის საინერვაციოდ, რომლებიც კბილთაშუა ძგიდის ალვეოლარული ხვრელებით მიემართებიან კბილის მწვერვალისაკენ, ხოლო შემდეგ გამოეყოფა ზედაყბის შუა ალვეოლარული ნერვი პრემოლარების პერიდონტეუმის საინერვაციოდ (187). ამავე ავტორის მონაცემებით ქვედაყბის ალვეოლარული ნერვი არის ქვედაყბის ნერვის უშუალო გაგრძელება. თანამოსახელე არტერიასთან ერთად შედის ქვედაყბის არხში. ამ ნერვის დასწვრივი ნაწილიდან გამოდის ქვედაყბის კბილების ალვეოლარული ნერვი, რომელიც იძლევა რამდენიმე ტოტს, რომლებიც სპეციალური ხვრელებით აღწევენ მოლარების ფესვის მწვერვალებამდე. ნერვის განივი ნაწილიდან გამოდიან კბილების ალვეოლარული ნერვები, რომლებიც პრემოლარების ინერვაციას ახდენენ. ნერვის საბოლოო ნაწილიდან გამოსული ალვეოლარული ნერვები სპეციალური საჭრელი ხვრელით აღწევენ საჭრელ კბილებამდე. ქვედაყბის ალვეოლარული ნერვის ძირითადი ღერო ნიკაპის ხვრელით გამოდის და გრძელდება, როგორც ნიკაპის ნერვი. იგი ანერვირებს ქვედა ტუჩის კანს და ლორწოვან გარსს პირის კუთხემდე (27, 187).

ჩვენთვის ცნობილია რამდენიმე შრომა მიძღვნილი ძროხის თვალბუდის ქვედა ნერვის პროექციული ანატომისადმი. დადგენილია, რომ ეს ნერვი ფრთა-სასის ფოსოში გამოეყოფა ზედაყბის ნერვს და არის ამ ნერვიდან გამოსული ყველზე მსხვილი ტოტი. თვალბუდის ქვედა ნერვიდან თანამოსახელე არხში გამოდის ოთხი ალვეოლარული ნერვი



ძირითადი კბილებისა და ღრძილებისათვის. ეს ნერვები კბილის ძირიდან მიდიან ზედაყბის სხეულის ძვლოვან ფირფიტებში არსებული ალვეოლარული ხვრელებით. ალვეოლარული ნერვების გამოყოფის შემდეგ თვალბუდის ქვედა ნერვი თანამოსახელე ხვრელით ტოვებს ზედაყბის არხს და იყოფა საბოლოო ტოტებად: ცხვირის გარეთა, ცხვირის ორალურ, ზედა ტუჩისა და ქვედა ტუჩის ნერვებად. ზოგჯერ თვალბუდის ქვედა ტუჩის ხვრელი ყოფილა ორი: დორსალური და ვენტრალური, რომლებიც დაცილებულია ერთიმეორესთან 1,5 სმ-ით. ამ შემთხვევაში თვალბუდის ქვედა ნერვიც არის ორი: დორსალური და ვენტრალური. აქედან პირველი შეესაბამება ცხვირის გარეთა, მეორე კი – ცხვირის ორალურ, ზედა ტუჩისა და ქვედა ტუჩის ნერვებს (110).

საინტერესო ანატომიური გამოკვლევებია ჩატარებული ძაღლის ქვედაყბის ნერვისა და მისგან გამოსული ნერვების ანატომიაზე. დადგენილია, რომ ქვედაყბის ნერვი იწყება ოვალური ფორმის გასერის კვანძიდან. ოვალური ხვრელით ტოვებს ქალას ღრუს და თანმიმდევრობით იძლევა: ფრთისებურ მედიალურ, ლოყის საღეჭ, საფეთქლის ღრმა და საფეთქლის ზედაპირულ ნერვებს. შემდეგ ქვედაყბის ნერვის ღერო მიემართება ვენტრალურად და 2 სმ-ის შემდეგ იყოფა ქვედაყბის ალვეოლარულ, ენისა და ყბათაშუა ნერვებად. ქვედაყბის ალვეოლარული ნერვი ქვედაყბის ხვრელით შედის ქვედაყბის არხში. დასაწყისში მისგან გამოდის ერთი ალვეოლარული ნერვი, რომელიც ნაწილდება ალვეოლარული ხვრელებით ძირითად კბილებში. არხიდან გამოსვლამდე იძლევა ორ, იშვიათად ერთ ალვეოლარულ ნერვს, რომლებიც სპეციალური საჭრელი ხვრელით აღწევენ ეშვებსა და საჭრელ კბილებამდე. შემდეგ ქვედაყბის ალვეოლარული ნერვი გამოდის არხიდან, როგორც ნიკაპის

ნერვი. ალვეოლარულ ნერვებს შორის ინტენსიური ნერვული კავშირები არ არსებობს და ალვეოლარული წნულების ჩამოყალიბება არც ერთ შემთხვევაში არ ყოფილა დაფიქსირებული (114, 115).

დიდ მასალზე შესწავლილია მცოხნავი ცხოველების სამწვერა ნერვის ზედაყბისა და ქვედაყბის ნერვების ტოპოგრაფია და დატოტიანების ზონები. დადგენილია, რომ ფრთა-სასის ფოსოში ზედაყბის ნერვის დორსალური კედლიდან გამოდის ცხვირის უკანა ნერვი, ხოლო მედი-ალური კედლიდან კი – სასის ნერვი. ამის შემდეგ ზედაყბის ნერვი გრძელდება, როგორც თვალბუდის ქვედა ნერვი. თვალბუდის ქვედა ნერვი ზედაყბის არხში იძლევა ორ ან სამ კბილების ალვეოლარულ ნერვს. კბილების ალვეოლარული ნერვები წვრილი ალვეოლარული ხვრელებით შედიან ალვეოლებში და იყოფიან იმდენ ტოტად, რამდენი ფესვიც აქვს მოლარებს და პრემოლარებს. ალვეოლარული ნერვები თანამოსახელე სისხლძარღვებთან ერთად ფესვის მწვერვალის ხვრელით აღწევენ კბილის პულპამდე. თვალბუდის ქვედა ნერვი თანამოსახელე ხვრელით ტოვებს ზედაყბის არხს და იყოფა ცხვირის გარეთა, ცხვირის ორალურ და ზედა ტუჩის ნერვებად. ძროხის და კამეჩის პრეპარატებზე (30%) თვალბუდის ქვედა არხი და ხვრელი იყო ორმაგი; აქედან ერთი იხსნებოდა უკანასკნელი პრემოლარის დონეზე, მეორე კი მისგან 2-2,2 სმ-ით უკან და ზემოთ (15, 16, 24, 25, 27, 32).

ამავე ავტორის მონაცემებით ღორის, ნუტრიის და ბოცვერის პრეპარატებზე ქვედაყბის ნერვი წვება ფრთისებურ კუნთსა და ფრთისებურ ფოსოს შორის. ქვედაყბის ნერვიდან თანმიმდევრობით გამოდის ლოყის, საფეთქლის ღრმა, საღეჭი, ფრთისებური, საფეთქლის ზედაპირული და ყბათაშუა ნერვები. ქვედაყბის ნერვის ძირითადი ღერო კი იყოფა ენისა

და ქვედაყბის ალვეოლარულ ნერვებად. ავტორი ქვედაყბის ნერვს თანამოსახელე არხში მდებარეობის მიხედვით ყოფს დასწვრივ და განივ ნაწილებად. ნერვის დასწვრივი ნაწილიდან გამოდის ორი ტოტი, რომლებიც კბილის ფესვის ალვეოლარული ხვრელებით აღწევენ კბილის მწვერვალამდე. ნერვის განივი ნაწილიდან კი გამოდის ორი ან ოთხი ალვეოლარული ნერვი, რომლებიც ალვეოლარული ხვრელებით პრემოლარების ფესვის მწვერვალის ხვრელში შედიან. უკბილო კიდის დონეზე გამოდის წვრილი ტოტი, რომელიც სპეციალური საჭრელი ხვრელით მიდის ეშვისა და საჭრელი კბილების მიმართულებით. ალვეოლარულ ნერვებს შორის ანასტომოზები და წნულები არ წარმოიქმნება (28, 36, 37).

ენა საღეჭი აპარატის ერთ-ერთი შემადგენელი ნაწილია, რომელიც მონაწილეობს მთელი რიგი ფიზიოლოგიური პროცესების განხორციელებაში. არის გემოვნების ორგანო, მონაწილეობს საკვების და წყლის მიღებაში და ყლაპვის პროცესის განხორციელებაში. ხორცისმჭამელებში კი თერმორეგულაციაშიც. ცნობილია, რომ ენა შედგება საკუთარი და ენის მამოძრავებელი კუნთებისაგან. ენის მამოძრავებელი კუნთების ძირითად საინერვაციო წყაროს ხორცისმჭამელ ცხოველებში წარმოადგენს ენისქვეშა ნერვის ენის ტოტი და ზურგის ტვინის კისრის I-II წყვილი ნერვების ვენტრალური ტოტები. ამავე ავტორის მონაცემებით ენის ლორწოვანი გარსის და გემოვნების დვრილების ინერვაცია ხორციელდება სამწვერა ნერვის ენის ტოტით, სახის ნერვიდან მომავალი დაფის სიმით, რომელიც ენის ნერვს უკავშირდება (120).

ანატომიური გამოკვლევებია ჩატარებული ცხვრის და თხის სახის ნერვის მორფოლოგიაზე, ტოპოგრაფიასა და საინერვაციო ზონებზე. გან-

სხვაგვებით წინამორბედი ავტორებისაგან, სახის ნერვი ამ ცხოველებში სამ ნაწილად იყოფა: სახის ნერვის პირველადი ანუ საწყისი ნაწილი, ყბაყურა ჯირკვლის ნაწილი და პერიფერიული ანუ საბოლოო ნაწილი. სახის ნერვის ყბაყურა ჯირკვლის და საბოლოო ნაწილიდან გამოსულ ნერვებთან მუდმივად ან არამუდმივად, სიმეტრიულად ან ასიმეტრიულად დაკავშირებული ყოფილა სამწვერა ნერვის შემდეგი ტოტები: შუბლის, საცრემლე, საფეთქლის ზედაპირული, თვალბუდის ქვედა, ნიკაპისა და ლოყის ნერვები (19, 20, 21, 86).

ცნობილია, რომ ზედაყბის ძვალი, რომლის სხეულში ჩასმულია ძირითადი კბილები, ზრდის პერიოდში რამდენჯერმე იცვლის ფორმასა და სიდიდეს. ახალგაზრდა ცხოველებში იგი მოკლე და განიერია, ზრდასრულებში კი – გრძელი და ვიწრო. თვალბუდის ქვედა არხი, რომელშიც გადის თანამოსახელე ნერვი, არტერია და ვენა მდებარეობს ზედაყბის ცხვირის ფირფიტის შიგნითა ზედაპირებს შორის. აქვს მთელ სიგრძეზე თხელი და თანაბარი დიამეტრის კედელი. არხის სიგრძე ზრდასრულ ცხოველებში აღწევს 60-65 მმ-ს და იხსნება პირველი პრემოლარის დონეზე.

თვალბუდის ქვედა ნერვი თანამოსახელე არხში იძლევა ალვეოლარულ ნერვებს ზედა ყბის კბილებისათვის. ალვეოლარული ნერვების რიცხვი 2-3-ია, რომლებიც არხში შემოსული სპეციალური ალვეოლარული ხვრელებით თანამოსახელე სისხლძარღვებთან ერთად მიემართებიან კბილის მწვერვალისაკენ. ხვრელიდან გამოსვლის შემდეგ კი თვალბუდის ქვედა ნერვი იყოფა: ვენტრალური ტოტი ანუ ზედა ტუჩის ნერვი, შუამდებარე ტოტი, ცხვირის აბორალური ნერვი ანუ დორსალური ტოტი. ბალახისმჭამელ ცხოველებში ხშირად ფიქსირდება

ორი თვალბუდის ქვედა ხვრელი და შესაბამისად ორი თანამოსახელე ნერვი, თუმცა აღნიშნული შემთხვევა თვალბუდის ქვედა ნერვის პერიფერიული ნაწილის დატოტიანების სურათს მნიშვნელოვნად არ ცვლის (26, 35).

საინტერესო ანტომიური გამოკვლევებია ჩატარებული კავკასიური ნაგაზის საჭრელი კბილების, ეშვებისა და ძირითადი კბილების სისხლით მომარაგებაზე და ინერვაციაზე. ცნობილია, რომ კავკასიური ნაგაზის ზედა ყბა მოზარდებში მოკლე და განიერია, ზრდასრულებში კი – შედარებით გრძელი და ვიწრო; ამ ძვლის შემადგენლობაში შედის სხეული, ცხვირისა და სასის ფირფიტა. სხეულზე ექვსი ალვეოლაა ძირითადი კბილებისათვის. კბილბუდე ერთიმეორისაგან განცალკევებულია ძვლოვანი ძგიდეებით. თითოეულ მათგანში თავსდება კბილის ფესვი. თითოეული კბილის ბუდე არის ზუსტი ანაბეჭდი სათანადო კბილის ფესვისა და მის ფორმას იმეორებს. მრავალფესვიანი კბილების ბუდეს აქვს ფესვთაშორისი ძგიდეები, რომელთა საშუალებით მათი ფესვები განცალკევებულია. ფესვის ძვლოვანი ძგიდეები ალვეოლის ფსკერზე მნიშვნელოვნად სქელდება (3, 36, 37).

ცნობილია, რომ ქვედა ყბა ქალას ძვლებს შორის ყველაზე მოძრავი ძვალია. ამ ძვლის შემადგენლობაში შედის სხეული და ორი ტოტი. ამ ძვალთან დაკავშირებულია რამდენიმე მძლავრი კუნთი, რომელიც ქვედაყბას რამდენიმე მიმართულებით ამოძრავებს. სხეულზე ორი ნაწილია, საჭრელი და ძირითადი ნაწილი. საჭრელ ნაწილზე 3-3 ალვეოლაა საჭრელი კბილებისათვის. საჭრელი კბილების უკან მდებარეობს ეშვის კბილის ალვეოლა. უკბილო კიდე ნაგაზებს ოდნავ ემჩნევა. უკბილო კიდე ისევ საკბილო კიდე მოსდევს. ეს უკანასკნელი შეიცავს 7-7 ალვეო-

ლას ძირითადი კბილებისათვის. ალვეოლები ერთმანეთისაგან ძვლოვანი ძგიდეებითაა განცალკევებული. მრავალფესვიანი კბილების ბუდეებს აქვს ფესვთაშორისი ძგიდეები. ძგიდეების საშუალებით კბილის ფესვები ერთიმეორისაგან განცალკევებულია. ალვეოლის ძირში უამრავი ხვრელებია ნერვებისა და სისხლძარღვების გასატარებლად. ქვედაყბის არხი იწყება ტოტის მედიალურ ზედაპირზე ქვედაყბის ხვრელით და მთავრდება ძირითადი ნაწილის უკბილო კიდის დონეზე ნიკაპის ხვრელით. ქვედაყბის ალვეოლარული ნერვის დასწვრივი ტოტებიდან თანამოსახელე არხში გამოდის ორი ალვეოლარული ნერვი ძირითადი კბილებისათვის. განივი ნაწილიდან კი ორი ან სამი ალვეოლარული ნერვი ეშვისა და საჭრელი კბილებისათვის. კბილის ფესვის ალვეოლარული ნერვები ალვეოლარული ხვრელებით აღწევენ ფესვის მწვერვალამდე და მწვერვალის ხვრელით შედიან კბილის ღრუში (3, 36, 187).

ცნობილია, რომ კბილის ღრუში სისხლის ძარღვები და ნერვები შედის ფესვის მიდამოში განლაგებული ძირითადი და დამატებითი არხებით. კბილის არტერია კბილის ღრუში იძლევა მრავალრიცხოვან მეორეულ ტოტებს, რომლებიც უკავშირდებიან ერთმანეთს და პულპის ზედაპირზე ქმნიან ბადეს. ბადიდან გამოსული ტოტები კვებავენ ოდონობლასტებს. ამ უნარს ისინი კბილის ზრდის დამთავრების შემდეგაც არ კარგავენ. პულპაში შესული ალვეოლარული ნერვები იძლევიან მეორეულ ტოტებს. ჰისტოლოგიური გამოკვლევებით დადგენილია, რომ მეორეული ტოტები იყოფიან რბილ გარსიან და ურბილგარსო ბოჭკოთა ჯგუფებად. რბილგარსიანი ბოჭკოები ოდონობლასტების ქვეშ ქმნიან წნულს. წნულიდან გამოსული წვრილი ტოტები ოდონობლასტების

სხეულში და ცემენტის შემადგენელ ბოჭკოებში ბოლოვდებიან. ურბილგარსო ბოჭკოები კი – სისხლის ძარღვების კედელში (109).

დადგენილია, რომ საღეჭი აპარატი შეიცავს ორგანოთა მთელ სისტემას, რომლებიც უშუალოდ მონაწილეობენ მიღებული საკვების მექანიკური დამუშავების პროცესში. აქედან კბილები არის ერთ-ერთი რგოლი საღეჭი აპარატის შემადგენლობაში.

ცნობილია კავკასიური ნაგაზის ზედაყბისა და ქვედაყბის არკადაზე საჭრელი კბილების, ეშვების და ძირითადი კბილების ფესვებისა და ბორცვების რაოდენობა. ქვედაყბის საჭრელ კბილებს აქვს ერთი ფესვი, ეშვებს უფრო ხშირად (62,2%) – ერთი, I მოლარს და III პრემოლარს ერთი ფესვი, II-III-IV პრემოლარს, I-II მოლარს კი – ორი ფესვი. ქვედაყბის საკბილო კიდეზე განლაგებული ალვეოლები ერთმანეთისაგან გაყოფილია ძვლოვანი ძგიდით. მრავალფესვიანი კბილების ბუდეებს აქვთ ფესვთაშორისი ძგიდეები. ძგიდეები კბილის ფესვებს გამოყოფს ერთიმეორისაგან. კბილის ფესვის ანაბეჭდი ალვეოლის ფორმისაა. კბილბუდეების ძირში ალვეოლარული ხვრელებია სისხლის ძარღვების და ნერვების გასატარებლად (24, 47).

## **2.2 ადამიანის, პროდუქტიული ცხოველებისა და ხორცისმჭამელების კბილების აგებულება, კბილის ფესვების და ბორცვების რაოდენობა, არხების სისტემა და განლაგება**

კბილების ფორმა, რაოდენობა, შემადგენელი ნაწილების ურთიერთობა ცხოველებში უაღრესად ცვალებადია და დამოკიდებულია ცხოველის არსებობის პირობებზე და საკვები ნივთიერების ხასიათზე. საღეჭი

კუნთების ფუნქციის მნიშვნელოვნად შემცირების დროს დეფორმაციას განიცდის ქვედაყბის ძვალი და კბილის გვირგვინის ზრდა ჩერდება. ცხოველების წყლიდან ხმელეთზე გადმოსვლასთან დაკავშირებით შეიცვალა კვების ხასიათი, რასაც მოყვა კბილებით შეიარაღების გაუმჯობესება. განვითარდა ახალი თვისებები, კბილების ხშირი ცვლა შემცირდა და ბოლოს მოხდა კბილების დიფერენციაცია ერთისა და იმავე ცხოველის ყბების რკალებზე. ზოგი კბილი გადაიქცა საბრძოლო იარაღად (ეშვი), საკვები ნივთიერების დამკავებელ და დამჭრელ (საჭრელი კბილები), ზოგიც კი – დამაქუცმაცებელ იარაღად (ძირითადი კბილები). ასე ჩამოყალიბდა ცხოველების კბილების სხვადასხვა ტიპი.

ამგვარად, კბილების დიფერენციაცია და გამძლეობა, მათი ცვლის შემცირება, პირის ღრუში განსაზღვრული ადგილის დაკავება და კბილების ტიპების სხვადასხვაობა არის ძუძუმწოვარი ცხოველების კბილების ევოლუციის ძირითადი დამადასტურებელი ნიშნები.

ძუძუმწოვრების და მათ შორის კავკასიური ნაგაზის კბილების დალაგებას ყბებში განსაკუთრებული მტკიცე წესი აქვს. კბილების ერთი რიგი, რკალი ანუ არკადა მდებარეობს ქვედაყბის, მეორე რიგი – რკალი ანუ არკადა მდებარეობს ზედაყბის და წყვილი საჭრელი ძვლების ალვეოლებში. ალვეოლები ერთიმეორისაგან გაყოფილი არიან კბილბუდეთა ძგიდეებით. ალვეოლის ფორმა შესაბამისი კბილის ფესვის ზუსტი ანაბეჭდია. ალვეოლების ძირში უამრავი წვრილი ხვრელებია სისხლის ძარღვების და ნერვების შემოსასვლელად.

შინაური ცხოველების და მათ შორის კავკასიური ნაგაზის კბილების რაოდენობის და აგებულების დეტალების გათვალისწინებით ზედაყბის არკადის კბილები შეიძლება განსხვავებას გვამღევდეს ქვედაყბის



კბილებთან შედარებით. მიუხედავად ამისა, ერთსა და იმავე ყბაზე მარჯვენა მხრის კბილების ჯგუფი ზუსტად შეესაბამება მარცხენა ყბის კბილების ჯგუფს. აღნიშნული გარემოება იძლევა საშუალებას სხვადასხვა ცხოველის კბილების ფორმულა ციფრებში იქნეს გამოსახული.

სადისერტაციო ნაშრომებში და სპეციალურ შრომებში მოცემულია ადამიანის, პროდუქტიული ცხოველებისა და ხორცისმჭამელების საჭრელი კბილების, ეშვებისა და ძირითადი კბილების ტოპოგრაფიული ანატომიის საშუალო მონაცემები. ცნობილია, რომ კბილები არის ერთფესვიანი და მრავალფესვიანი. მდებარეობენ ზედაყბის, ქვედაყბისა და წყვილი საჭრელი ძვლების კბილბუდეებში. ემაგრებიან კბილის ახლო მკვრივ ქსოვილებს შემაერთებელქსოვილოვანი – პერიოდონტიუმით, რომელიც კბილის ყელის არეში ქმნის ცირკულარულ კბილის იოგს. იოგის ბოჭკოები აღწევენ კბილის ფესვის ცემენტში და ალვეოლის გარშემო ძვალში. კბილბუდის კედელსა და კბილის ფესვის ზედაპირებს შორის ნაპრალოვანი სივრცეა. ამ სივრცეს პერიოდონტის ნაპრალს უწოდებენ. ცნობილია, რომ ამ ნაპრალის სიგანე კბილის ფესვის ცალკეულ მიდამოში არათანაბარია და იცვლება შესავალ, ყელის და ფესვის ნაწილებში. როგორც ირკვევა ნაპრალი ფესვის შუა ნაწილში მნიშვნელოვნად შევიწროვებულია (71, 72, 79, 119, 146).

სამამულო და საზღვარგარეთულ ლიტერატურაში გვხვდება მონაცემები იმის შესახებ, რომ ხორცისმჭამელ ცხოველებში ქალას სახის ნაწილის ფორმას და ანატომიურ მოწყობილობას ამა თუ იმ ხარისხით განაპირობებს საღეჭი და მიმიკური კუნთების განვითარების ხარისხი. საღეჭი კუნთების ფუნქციის მნიშვნელოვნად შემცირების დროს დეფორმაციას განიცდის ქვედაყბის ძვალი და კბილების ზრდა ჩერდება.

ცნობილია, რომ ლეკვები 2-4 თვის განმავლობაში იკვებებოდნენ მხოლოდ მცენარეული სუპებით და მოხარშული კარტოფილით. სალექი კუნთების მიმაგრების ადგილზე, გაღიზიანების მიზნით შეყავდათ ნოვოკაინი და სპირტი. სალექი კუნთების ფუნქციის დაქვეითებამ და გაღიზიანებამ გამოიწვია ყბების ძვლების დეფორმაცია და კბილების გვირგვინის ზრდის შეჩერება (81).

საინტერესო რენტგენოლოგიური გამოკვლევებია ჩატარებული ცხვრის კბილებზე ნორმის და პათოლოგიის დროს. ხორცკომბინატებში ცხვრის დაკვლის შემდეგ რენტგენოლოგიური გამოკვლევებია ჩატარებული 44 თავზე, რომელთა ასაკი შეადგენდა 1-6 წლამდე. გამოკვლევამ აჩვენა, რომ უფრო ხშირად დაავადებულია ქვედაყბის კბილები. პერიოდონტული ნაპრალის სიგანე კბილის ირგვლივ შეადგენდა 0,5 მმ-ს. ერთი წლის ცხვრებში I-II მოლარის ფესვები აღწევენ მხოლოდ ქვედაყბის სხეულის თავისუფალ კიდეზე. სამი წლის ცხვრებში კი მოლარები ალვეოლიდან ამოვარდნილია ან რჩება მხოლოდ ფესვის ნაწილი. მოლარებს აქვს უფრო ღრმა ალვეოლა პრემოლარებთან შედარებით, რითაც აიხსნება მოლარების უფრო დაბლა განლაგება საკბილო კიდიდან (83).

ცნობილია, რომ სავეტერინარო სტომატოლოგიაში ვებერის ტექნიკის გამოყენება ასტიმულირებს ოსტეოგენურ შეხორცებას. ტექნიკა მდგომარეობს პირველ რიგში კბილის ფესვის არხების სისტემის გახსნასა და ტუალეტის ჩატარებაში. ფესვის არხების სისტემა იწყება პულპის საკნის ფსკერიდან და ვრცელდება ფესვების არხებში პერიოდონტულ იოგამდე. ზრდასრულ ძაღლებში პულპის საკანი თხელია და რენტგენოგრაფიული გამოკვლევები ოდნავაა შესამჩნევი. ფესვის არხები ფარ-

თოვდება, სუფთავდება, შემდეგ იწყება არხის კალციუმის ჰიდროქსილით კვლავ შევსება, რაც ასტიმულირებს ოსტეოგენურ შეხორცებას (133, 170).

ექსპერიმენტული და კლინიკური გამოკვლევებით დადგენილია, რომ კბილებიანი ცისტა არც თუ იშვიათია ჯიშთან ძაღლებში. განვითარებული კბილის ფოლიკულიდან სიმსივნურ წარმონაქმნებს მიეკუთვნება კბილიანი ცისტა. ქვედაყბის კბილის შემცველი ცისტის დიაგნოსტიკის შემთხვევაში საჭიროა სწრაფი ქირურგიული ჩარევა. ამ დროს აუცილებელია ქვედაყბის ალვეოლარული ნერვის ანალგეზია ინტრაორალური მეთოდით. ანალგეზიის მეთოდი ჩვენს მიერ აპრობირებულია ნაგაზებში (163, 164).

ცნობილია, რომ ძაღლის ქვედაყბის საჭრელი კბილები მდებარეობენ პირის კარიბჭესა და პირის ღრუს საზღვარზე. დამკავებელ, შუა და განაპირა საჭრელ კბილებს აქვს ერთი ფესვი და ფესვის ერთი ძირითადი არხი, რომელიც ფესვის მწვერვალზე იხსნება მწვერვალის ხვრელით. ჰისტოლოგიური გამოკვლევებით დადგენილია, რომ კბილის გვირგვინის საკანი და ფესვის არხები ამოვსებულია პულპით, რომელიც შეიცავს სისხლის ძარღვებს, რბილგარსიან და ურბილგარსო ნერვებს, ლიმფურ არხებს, არადიფერენცირებულ და მაღალსპეციალიზირებულ უჯრედებს. პულპის ყველა დაზიანება მიდის ანთეზამდე, რასაც მოსდევს მძაფრი ტკივილები (181).

დენტიტურის კორონარული მიდგომის მოდელის დასამზადებლად გამოყენებული იქნა ძაღლის დოლგოცეფალური ქალა. ამისათვის მარჯვენა მხრის საჭრელი კბილები, ეშვები და ძირითადი კბილები იქნა ამოღებული. თითოეული კბილი შესწავლილი იყო რენტგენოლოგიუ-

რად ორ პროექციაში იდეალური წერტილის ასარჩევად. ამ წერტილზე მოათავსეს ბარიუმის მარილები. მიდგომა მიღებული იყო ბარიუმის მარკერის გაბურღვის შემდეგ და დამუშავდა ფესვის არხების სისტემა. ფესვების არხების სისტემაში ჩასვეს S-ის მაგვარი მოწყობილობა. ამის შემდეგ მწვერვალისაკენ მიმავალი პირდაპირი მიმართულების დასადასტურებლად კიდევ ერთხელ იყო გადაღებული რენტგენოგრამა. ყოველ კბილში მიღწეული იყო სწორხაზოვანი მიდგომა გვირგვინიდან მწვერვალამდე. ამ მოდელის შექმნა სავეტერინარო სტომატოლოგიაში ქმნის ენდოდონტური თერაპიის განვითარების შესაძლებლობას (169, 179, 180).

ცნობილია, რომ საღეჭი აპარატის ნაწილებია კბილები, ზედა და ქვედა ყბა, ყბის სახსარი, საღეჭი კუნთები, ენა და ლოყები. ძალის ენა თავისი ანატომიური მოწყობილობით მნიშვნელოვნად განსხვავებულია. ენის ფორმა შეესაბამება ქვედაყბის ფორმას. სხვადასხვა ჯიშებში ენის შუა ხაზზე ენის ღარია. ენას აქვს ენის საკუთარი და ენის მამოძრავებელი კუნთები. შრომაში ენის ანატომიურ აგებულებასთან ერთად განხილულია დაავადებები, თერაპიული და ქირურგიული ჩარევის მკურნალობის მეთოდები. ქირურგიული ჩარევის დროს საჭიროდ თვლიან ენის წერვის ანალგეზიის ჩატარებას. ჩვენს მიერ დამუშავებულია ქვედაყბის წერვის ანალგეზიის ინტრაორალური მეთოდი (163, 164).

სპეციალურ და სადისერტაციო შრომებში მოცემულია დამაჯერებელი მასალები კბილის ფესვის მაგისტრალური და დამატებითი არხების შესახებ. მაგისტრალურად ითვლება ის არხი, რომელიც პულპის ღრუს ფსკერიდან იწყება, მიემართება ფესვის მთელ სიგრძეზე და აპექსურ

ხვრელთან იხსნება. მაშინ, როდესაც დამატებითი არხები მაგისტრალურიდან სხვადასხვა დონეზე გამოდიან (190, 191).

საზღვარგარეთელი მკვლევარების მიერ დადგენილია, რომ ფესვის არხების კონფიგურაციათა თავისებურებები განაპირობებენ თითოეული კბილის უნიკალურობას. კბილის არხების სისტემა ძირითადად წარმოდგენილია მაგისტრალური არხებით და დამატებითი მოკლე არხებით. მაგისტრალური არხი მდებარეობს ფესვის ცენტრში; დამატებითი კი გამოდიან ძირითადისაგან, მისი სიგრძის სხვადასხვა დონიდან. არხებს შორის შესაძლებელია იყოს ანასტომოზები (56, 57, 91, 92, 141, 182).

ცნობილია, რომ ფესვის მაგისტრალური არხები განივ ჭრილში რთული აგებულებისაა. აქვს წრის, ოვალის, ნაპრალის ან რვიანის ფორმა. ცენტრალურ არხებთან დაკავშირებულია გვერდითი არხები, რომლებიც მაგისტრალური არხების სიგრძის სხვადასხვა დონიდან გამოდიან. ხშირ შემთხვევაში ფესვის არხები მეზოდისტალურადაა შევიწროებული, რის გამოც ასეთ არხებს ენა-ლოყისკენა მიმართულებით შევიწროებულ არხებს უწოდებენ (56, 57, 162, 169, 174).

საზღვარგარეთელი სტომატოლოგების მიერ შესწავლილია ისეთი კბილის ფესვები და ფესვის არხები, რომლებსაც მოხრილი ფორმა ჰქონდა. ასეთ არხებს აფართოებდნენ K - , H - , N – ფაილებით. გამოკვლევებმა აჩვენა, რომ შემთხვევათა 46%-ში ფესვების აპექსურ ნაწილში ანთების ნიშნები აღინიშნებოდა (160, 174).

ჩვენთვის ცნობილი სადისერტაციო და სპეციალურ შრომებში მოცემულია ექსპერიმენტული და კლინიკური გამოკვლევები. ექსპერიმენტები ჩატარებულია შინშილას ჯიშის ბოცვრების ქვედა ყბის ძვალზე. შექმნილი სტანდარტული დეფექტის არეში ტარდებოდა პლაზმური და-

სხივება. ცდის მიზანი იყო ძვლოვანი ქსოვილის რეგენერაციის ტემპის შესწავლა. კლინიკური კვლევა მოიცავდა პერიოდონტიტიანი პაციენტების მკურნალობას. ასეთ პაციენტებს გაუტკივარების ქვეშ უტარებდნენ კბილის არხების გაფართოებას, ენდოდონტურ და მედიკამენტურ დამუშავებას. ფესვის არხებს თავდაპირველად აფრთოებდნენ, გამორეცხავდნენ და ამუშავებდნენ იოდონოლიანი ტურუნდებით. პარადონტოზის შემთხვევაში უტარდებოდათ პლაზმური თერაპია. მკურნალობამდე და მკურნალობის 6 თვის შემდეგ ატარებდნენ რენტგენოლოგიურ ან უტერულ რადიოვიზიოგრაფიულ კვლევას.

არსებობს დასაბუთებული მოსაზრება იმის შესახებ, რომ წარუმატებელი ენდოდონტური მკურნალობა ხშირად განპირობებულია რენტგენის გადაღების უარყოფით. რადიოგრაფია კლინიკური დიაგნოზის განხილვის, მისი საბოლოო დამტკიცების, კბილის არხის მკურნალობის მონიტორინგის, შემაჯამებელი მასალის შეფასებისა და საბოლოო რესტავრაციის პირობაა (165).

დადგენილია, რომ კბილის ღრუს კედლის ან ფსკერის პერფორაცია შეიძლება განვითარდეს კბილის აგებულების ტოპოგრაფიული თავისებურებების არცოდნის გამო, ფესვის არხების შესასვლელების ძიების პროცესში და არხის უზომო გაფართოების დროს. საჭრელი კბილების და ეშვების პრეპარირებისას პერფორაცია ხშირად გვირგვინის ან ყელის დონეზე ვითარდება (90).

ლიტერატურული მონაცემების თანახმად, კბილის პერფორაციის გაჩენის მიზეზები მრავალფეროვანია. პერფორაციის თავიდან ასაცილებლად პირველი მნიშვნელოვანი პირობა ფესვის არხებთან ოპტიმალური

მისადგომების უზრუნველყოფა; მეორე კი – ფესვის არხების აგებულებისა და განლაგების შესწავლა (90, 136).

საინტერესო ანატომიური და ჰისტოლოგიური გამოკვლევებია ჩატარებული ძაღლის ზედაყბის მეოთხე პრემოლარის და ქვედაყბის პირველი მოლარის ფესვის არხთა სისტემის მორფოლოგიურ თავისებურებებზე. ეშვის არხის მორფოლოგია შესწავლილი იყო 72 ზედაყბის მეოთხე პრემოლარსა და 59 ქვედაყბის პირველ მოლარზე. აპიკალური დელტა უკვე წარმოქმნილი იყო ყველა ფესვზე. მთავარი არხის არააპიკალური განშტოებები შემჩნეული იყო 25%-ში, მეორადი არხები კი – 6,9%-ში. აპიკალური დელტა არის ღრუების რთული სისტემა, რომლებიც მრავალრიცხოვან გასასვლელებს უქმნის სისხლის მარღვებსა და ნერვებს ფესვის მწვერვალისაკენ (185).

ცნობილია, რომ ძაღლის კბილის გვირგვინის მინანქრის (ემალის) სისქე ადამიანთან შედარებით მნიშვნელოვნად თხელია და აღწევს 0,1 – 1,0 მკ-მდე. სულ ავტორების მიერ გამოკვლეული იყო ძაღლის და კატის 194 ექსტრარგირებული კბილი (159).

საზღვარგერეთელი სტომატოლოგები კბილის არხის სიგრძის განსაზღვრის მიზნით იყენებდნენ ელექტრონულ მეთოდებს. ამ მიზნით გამოყენებული AP და Emoozonic მოწყობილობები. ძაღლის კბილის 82 ფესვის გამოკვლევის მასალები შედარებული იყო რენტგენოლოგიური და ტაქტილური გამოკვლევების მასალებთან. დადგინდა, რომ კბილის არხის სიგრძის განსაზღვრისათვის უფრო ეფექტური და სანდოა ელექტრონული მეთოდი (156), მკვლევართა მეორე ჯგუფი იკვლევდა ძაღლის 130 ექსტრარგირებული კბილის ფესვის არხების რამიფიკაციას. მეორადი არხები აღმოჩნდა მხოლოდ 4 კბილში, რაც შეადგენს 31,0%-ს.

არააპიკალური რამიფიკაციები ძაღლებში უფრო იშვიათია, ვიდრე ადამიანებში (157, 158).

ცნობილია, რომ საღეჭი კუნთი არის საღეჭი აპარატის ერთ-ერთი შემადგენელი ნაწილი. რეპორტი განიხილავს საღეჭი კუნთის მიოზიტის შემთხვევას ძაღლებში. საღეჭი კუნთი მოთავსებულია საღეჭ ფოსოში. იგი მამოძრავებელ ნერვს იღებს სამწვერა ნერვის ქვედაყბის ტოტიდან. ამ კუნთის ფუნქციის მნიშვნელოვანი შემცირების შედეგად ქვედაყბის ძვალი განიცდის დეფორმაციას და კბილების ზრდა მოზარდ ლეკვებში ჩერდება. აღწერილია ორი ტიპის მიოპათია. ამ შემთხვევის ჰისტოლოგიური და იმუნოჰიმიური მახასიათებლები ამ დაავადების იმუნოპათოლოგიურ საფუძველზე მიუთითებს. აღწერილია ანთებითი მიოზიტის დიაგნოზი და მკურნალობა (81, 168).

საინტერესო გამოკვლევებია ჩატარებული ძაღლის კბილის პულპის ნეკროზის შემთხვევაში. ცნობილია, რომ პულპაში არსებული მგრძნობიარე ნერვების მეორეული ტოტები ქმნიან ნერვულ წნულს. წნულიდან გამოსული რბილგარსიანი ბოჭკოები ბოლოვდებიან ოდონობლასტების სხეულში და ცემენტის შემადგენელ ნაწილებში. პულპის რბილგარსიანი ბოჭკოები პასუხობენ სხვადასხვა გამღიზიანებელს: სითბო, სიცივე, ზეწოლა, სითხის ოსმოსური მოძრაობა და ქიმიური გაღიზიანება (150).

ბოლო წლებში მნიშვნელოვანი გამოკვლევებია ჩატარებული ძაღლის მუდმივი კბილების მოტეხილობის, დიაგნოსტიკის და მკურნალობის საკითხებზე. ჩატარებულია პოსტოპერაციული რენტგენოგრაფიული კვლევები 3, 12, 36 თვის შემდეგ. ხშირია კბილის მოტეხილობა პულპის ექსპოზიციით. ამ დროს პროცესი შეუიარაღებელი თვალითაც ჩანს და მასში ადვილია სტომატოლოგიური ზონდის გატარება პულპის საკნის



მიმართულებით. გაშიშვლებულ პულპაში ვითარდება ანთება. საბოლოო შედეგს სდევს მძაფრი მჩხვლექტავი ტკივილი, რაც „კბილის ტკივილის“ სახელწოდებითაა ცნობილი. კბილის გვირგვინის მოტეხილობის დროს პულპის შემანარჩუნებელი თერაპია უნდა დაიწყოს პულპის ექსპოზიცი-  
იდან, რაც შეძლება მალე (144).

ცნობილია, რომ ქვედაყბის სიმაღლის და პირველი მოლარის გვირ-  
გვინის სიმაღლის გაზომვის შედეგად ჩატარებულია სტატისტიკური  
ანალიზი. ამ გაზომვების შედეგების შედარება მოხდა ცხოველის სხეუ-  
ლის წონასთან, სქესთან, ასაკთან და ფიზიკურ კონდიციასთან. სტატის-  
ტიკურად მნიშვნელოვანი კავშირია შემჩნეული ქვედაყბის პირველი  
მოლარის სიმაღლის შეფარდებასა და სხეულის წონას შორის. პატარა  
ძაღლებს აღენიშნებათ პროპორციულად უფრო დიდი ქვედაყბის პირვე-  
ლი მოლარი ქვედაყბის ძვლის სიმაღლესთან მიმართებაში, ვიდრე დიდ  
ძაღლებს (158).

ეშვები ბრძოლისა და თავდაცვის იარაღია ძაღლებში. მუდმივ ეშ-  
ვებს უფრო ხშირად აქვს ერთი ფესვი და გვირგვინის ერთი კონუსი.  
სამხედრო დანიშნულების ძაღლებში ხშირია ერთი, ორი ან მეტი ეშვის  
მოტეხილობა. ეს დაზიანება ხდებოდა ძაღლების საიერიშო წვრთნის  
დროს, ან არანორმალური ლეჭვა-კბენითი ქცევების გამოვლენისას.  
მკვლევარებმა ჩაატარეს ეშვების მოტეხილობის სტატისტიკური გამოკვ-  
ლევა; ყოველ ძაღლს თითო ან მეტი ეშვი ჰქონდა მოტეხილი. სულ გა-  
მოკვლეული იყო 568 სამხედრო დანიშნულების ძაღლი. აქედან 66-ს  
მოტეხილი ჰქონდა ერთი ან მეტი ეშვი, რაც შეადგენდა 11,6 %-ს. მოტე-  
ხილობა ხშირად იყო ირიბი, მეზიოდისტალური ტიპის, პულპის  
გაშიშვლებით. მოტეხილ კბილში გვირგვინის ნახევარი დაკარგული

იყო. მკვლევარების აზრით ორი ან მეტი ეშვის მოტეხილობა ძაღლის სამომსახურეო უნარს აქვეითებდა. ამასთან ერთად გაშიშვლებულ პულპაში იჭრება ინფექცია და ვითარდება პულპიტი. კბილის გვირგვინის მოტეხილობის დროს პულპის შესანარჩუნებელი თერაპია უნდა დაიწყოს პულპის ექსპოზიციიდან, რაც შეიძლება მალე (176).

ცნობილია, რომ ძაღლის კბილები შედგება მაგარი და რბილი ნაწილებისგან. კბილის მაგარ ნაწილში განიხილება მინანქარი ანუ ემალის, დენტინი და ცემენტი ანუ დუღაბი. კბილის რბილი ნაწილები წარმოდგენილია პულპით, სისხლის ძარღვებით და ნერვებით. პულპა ანუ კბილის სირბილე მოთავსებულია კბილის გვირგვინის ღრუსა და ფესვის არხებში. პულპის პერიფერიულ შრეში მორჩებიანი უჯრედები ოდონობლასტებია. ამ უჯრედების გვერდითი მორჩები მოკლეა. ძაღლის ფესვის არხებს პრაქტიკულად არა აქვს სწორი მრგვალი ფორმა. მხოლოდ ასაკის მომატებასთან ერთად დენტინის ჩალაგების გამო, ხვრელის დიამეტრი მნიშვნელოვნად მცირდება და არხების განივი კვეთის ფორმა ოდნავ მომრგვალებული ხდება. ფესვის არხები ძაბრისებრი ფორმისაა. გვირგვინის ღრუს ძირში არხის დასაწყისი გაყოფილია მრავალრიცხოვან ხვრელებად, რომლებიც სხივისებურად ვრცელდებიან და იშლებიან თითოეულ ფესვში და მთავრდებიან კბილის აპიკალური ხვრელებით ფესვის მწვერვალზე. პულპიტის დროს ფესვის არხები უნდა გაფართოვდეს იარაღის მინიმუმ სამ ზომამდე, ხოლო დაინფიცირებული არხები კი მნიშვნელოვნად მეტად. ფესვის არხების დამუშავებისათვის ავტორების მიერ გამოყენებული იყო რიმინგები და ფაილები. კბილის ყველა ტოპოგრაფიულ ანატომიურ მონაცემებს აზუსტებდნენ დიაგნოსტიკური რენტგენოგრაფიების საშუალებით (181).

ჯიშიანი ძაღლები ექვსი თვის მანძილზე იკვებებოდნენ სპეციალიზირებული სტომატოლოგიური საკვებით. კვების შემდეგ ჩატარებულმა სტომატოლოგიურმა გამოკვლევებმა აჩვენა კბილების შემცირება და ღრძილების ჯანმრთელობის გაუმჯობესება. დადგენილია, რომ ტიპიური მშრალი საკვებით კვება ხელს უწყობს კბილებზე ნადების წარმოქმნას და ღრძილების დაავადებების ჩამოყალიბებას. ცდებმა აჩვენა, რომ სპეციალიზირებული სტომატოლოგიური საკვებით კვებამ ძაღლის კბილებზე ნადების წარმოქმნა შეამცირა 30 %-ით (147, 184).

ცნობილია, რომ ჯიშიან ძაღლებში ისევე, როგორც სხვა ცხოველებში კბილების ორი გენერაცია ვითარდება. ჯერ წარმოიქმნება ე.წ. მოსაცვლელი კბილები, ხოლო შემდეგ მუდმივი კბილები, რომლებიც სარძევე კბილებს ცვლიან. ცალკე აღებულ კბილში სამი ნაწილია: გვირგვინი, ფესვი და ყელი. ხშირია ჯიშიან ძაღლებში გვირგვინის მოტეხილობა. მოტეხილობა ხშირად არის ირიბი, მეზოდისტალური ტიპის პულპის გაშიშვლებით. რამდენიმე კბილის მოტეხილობა მკვლევარების აზრით ძაღლის სამომსახურეო უნარს აქვეითებს. შრომაში ხაზგასმულია პულპის შემანარჩუნებელი თერაპიის წარმატებულობა გვირგვინის აღდგენის შემდეგ, რომლის დამთავრების შემდეგ ორი წლის განმავლობაში კბილების სიცოცხლისუნარიანობის შესანარჩუნებლად რეკომენდებულია რენტგენოლოგიური კვლევები ექვსთვიანი შუალედებით (134, 135).

კბილების ანატომიური აგებულება რთულია. შედგება მაგარი და რბილი ნაწილებისგან. მაგარ ნაწილში მკვლევარები განიხილავენ დენტინს, რომელიც ქმნის კბილის ფორმას, ემალს ანუ მინანქარს, რომელიც კბილს იცავს დაზიანებისაგან და ცემენტს ანუ დულაბს, რომელიც

კბილს ამაგრებს ალვეოლაში. კბილის რბილ ნაწილებში კი განიხილავენ პულპას. კბილის რბილი ნივთიერება მოთავსებულია გვირგვინის ღრუში და ფესვის არხებში. ცნობილია, რომ ფესვის არხები იყოფა გვირგვინოვან, შუა და მწვერვალოვან (აპიკალურ) მესამედად (ნაწილებად). გვირგვინოვანი ნაწილი ყველაზე ფართოა და არხების შესასვლელების უშუალო გაგრძელებაა. კბილის ფესვის აპიკალურ ნაწილში დენტინის და ცემენტის საზღვართან არხი ბოლოვდება მცირე შევიწროებით ე.წ. მწვერვალოვანი ხვრელით. ზოგჯერ ძაღლებში სტატიის ავტორი წააწყდა შემთხვევებს, როდესაც აპიკალური ხვრელი გადანაცვლებული იყო ფესვის კედელზე. აღწერილია მწვერვალის ხვრელის რამიფიკაციის რამდენიმე შემთხვევაც (188).

საინტერესო ანატომიური და ჰისტოლოგიური გამოკვლევებია ჩატარებული ძაღლის აპიკალური დელტის სტრუქტურის ფორმირების პერიოდების დასაზუსტებლად. ცნობილია, რომ აპიკალური დელტა არის ღრუების რთული სისტემა, რომელიც მრავალრიცხოვან გასასვლელებს უქმნის სისხლის ძარღვებს და ნერვებს ფესვის მწვერვალის მიმართულებით. გამოკვლეულია, რომ ძაღლის მსხვილი ჯიშები მიდრეკილნი არიან კბილის დიდი ზომის ფესვების განვითარებისაკენ. მაშინ როდესაც დიდი ზომის ფესვები უზრუნველყოფენ უფრო დიდი ზომის აპიკალური დელტის ფორმირებას. მდევრებზე ჩატარებულმა ჰისტოლოგიურმა გამოკვლევებმა აჩვენა, რომ აპიკალური დელტა ექვსი თვის ასაკში იწყებს განვითარებას და ძლიერ სწრაფად განიცდის ფორმირებას. ოთხი წლის ასაკის ძაღლებში აპიკალური დელტა გვხვდება ფესვების 100% შემთხვევაში. ცნობილია, რომ ზრდასრულ ძაღლებში დენტინი სქელია. პულპის ღრუ კი

რამდენჯერმე ვიწრო. აპიკალური განშტოებები სხივისებურადაა გაშლილი. აპიკალური დელტა შედგება ცემენტისაგან და იხსნება ფესვის მწვერვალზე. ენდოდონტური მანიპულაციების დაწყებამდე სტომატოლოგმა უნდა გააცნობიეროს აპიკალური განშტოებების სისტემის ყველა ვარიანტი (173).

სპეციალურ შრომაში აღწერილია შემთხვევა, როდესაც სუნატრულ ვეფხვს ძვლის ღრღნის დროს განუვითარდა ეშვის დაზიანება პულპის გაშიშვლებით. დაზიანებულ ეშვზე ჩატარდა ენდოდონტური მკურნალობა. რადგან ვეფხვის ეშვის ფესვის არხები არის მოხრილი და გრძელი, მკურნალობამ შედეგი არ გამოიღო. შედეგების გასაუმჯობესებლად გამოყენებული იყო მჟავა-ფისების ტექნიკა სხვა მეთოდებთან კომბინაციაში (148).

საზღვარგარეთელ სტომატოლოგებს შესწავლილი აქვთ კატის ორივე ყბის არკადაზე კბილების განლაგების და ფესვების რაოდენობის ანატომიური ვარიანტები. გამოკვლეული იყო 155 კატის ქალა. ზედაყბის მეორე პრემოლარის შემთხვევაში 29,7%-ში ერთი ფესვი შეზრდილი ჰქონდა მეორე ფესვთან; 55,1 %-ში ორი ცალკე ფორმირებული ფესვი აღინიშნებოდა; 8,2%-ში პირველი მოლარი ზედაყბის არკადაზე აკლდა. ფესვების ყველაზე მეტი რაოდენობა მესამე პრემოლარს ჰქონდა (150).

უცხოელი სტომატოლოგების მიერ ბერნის დათვისაშენში გენოლოგიურად გამოკვლეული იყო 5 მურა დათვის ორივე არკადის კბილები ზოგადი ანესთეზიის ქვეშ რენტგენოლოგიურად, ნაპოვნი იყო კბილების სხვადასხვა ადგილზე კბილის ქვების დეპოზიტები. თითქმის ყველა დათვის დაუდგინდა დენტინის და ემალის დაზიანება ეშვებზე პულპის გაშიშვლებით. დაზიანების მთავარ მიზეზად საკვების სახე და

დექვითი ქცევა მოიაზრება. თითოეულ ეშვზე ჩატარდა ენდოდონტური მკურნალობა. დადგინდა, რომ ფესვის არხები დათვებში იყო გრძელი და მოხრილი, რის გამოც სპეციალური მეთოდების გამოყენება უფრო ეფექტურია, ვიდრე ენდოდონტური და აღდგენითი მასალები (190).

ცნობილია, რომ კბილის ფესვების და მის ახლო მდებარე პერიოდონტიუმის დეტალურ გამოკვლევაში ყველაზე უფრო მნიშვნელოვანია რენტგენოლოგიური გამოკვლევა. თუმცა ზედაყბის ორალური და ნაზალური სტრუქტურების კვლევაში რენტგენოლოგიური სურათების წაკითხვის დროს წააწყდნენ სირთულეებს. ზედაყბის ეშვის გამოკვლევის ვიზუალიზაციას და იდენტიფიკაციას ხელს უშლის ცხვირის ნიჟარის ქედი, ზედაყბის სხეული, სასის მორგვები და საჭრელი ძვალი. ისინი ზრდასრულ ძაღლებში ხაზოვან ჩრდილებს ქმნიან, რაც ართულებდა სურათის ვიზუალიზაციას (181).

ბოლო წლებში უცხოელი მკვლევარების მიერ სტომატოლოგიაში დანერგილია რენტგენოგრაფიული გამოკვლევები კბილების გასაწმენდად. კლინიკაში რეგისტრირებულ ყველა ძაღლს და კატას კბილების რენტგენოგრაფია ჩატარდა. გამოკვლევებმა აჩვენა, რომ დამუშავებული ცხოველების დიდ ნაწილში აღმოჩენილი იყო კბილის ფესვების და გვირგვინის მნიშვნელოვანი დაზიანება, რაც მოითხოვდა თერაპიულ ჩარევას. გამოყენებული იყო სტომატოლოგიური ფირების ოთხი ზომა: საბავშვო პერიაპიკალური ფირი ზომით – 0 გამოყენებული იყო წვრილი ცხოველების კბილების გადასადებად; ზომა – 4 კი – მსხვილი ჯიშის ძაღლებისათვის. რენტგენოლოგიური გადაღებისათვის შერჩეული იყო რვა ხედი: მარჯვენა და მარცხენა ეშვი ლატერალური ზედაპირიდან, ქვედა ყბა და ზედა ყბა როსტრალურად. ზედაყბის მარჯვენა და მარ-

ცხენა ლოყისმხრივი კბილები, ქვედაყბის მარჯვენა და მარცხენა ლოყისმხრივი კბილები. რენტგენოგრაფიული გამოკვლევების შემდეგ ტარდებოდა დაზიანებული კბილების მკურნალობა (133).

სალექი აპარატის შემადგენლობაში შემავალ ორგანოებზე, მათ შორის კბილებზე სტომატოლოგიური მანიპულაციების დაწყებამდე საჭიროა რეგიონალური ნერვების ბლოკირება. ცნობილია, რომ პირის ღრუს რბილი ქსოვილების, კბილების, ღრძილების, ზედაყბისა და ქვედაყბის ძვლების მანერვირებელი მგრძნობიარე ნერვები გამოდიან სამწვერა ნერვის თვალბუდის ქვედა და ქვედაყბის ალვეოლარული ნერვებიდან. ქვედაყბის ალვეოლარული ნერვის ანალგეზია შესაძლებელია ინტრაორალურად და ექსტრაორალურად; თვალბუდის ქვედა ნერვის ბლოკირება კი – ექსტრაორალურად. დადგენილია, რომ ქვედაყბის ალვეოლარული და თვალბუდის ქვედა ნერვის ბლოკირება სანარკოზო საშუალებებთან ერთად უზრუნველყოფს პირის ღრუს ორგანოების ლოყების, ღრძილების, ზედაყბის, ქვედაყბის ძვლების, საჭრელი კბილების, ეშვებისა და ძირითადი კბილების სრულ ანალგეზიას (2, 51).

ცნობილია, რომ მოზარდი ძაღლების ქვედაყბის რკალში, ზედაყბის არკადასა და წყვილი საჭრელი ძვლების არკადაში მუდმივი კბილების ფორმირება მიმდინარეობს გარედან შიგნით ანუ გვირგვინის მფარავი მინანქარი განვითარების ადრეულ სტადიაზე წარმოიშობა ისე, რომ გვირგვინის გარეთა განზომილება ადრევეა განსაზღვრული, ხოლო პულპა განლაგებულია გვირგვინის ღრუსა და ფესვის არხების სისტემაში. კბილის ღრუს შიგნიდან ამოფენს მრავალმორჩიანი უჯრედები ოდონობლასტები, რომლებიც დენტინს წარმოშობენ. ცნობილია, რომ კბილის ზრდის დამთავრების შემდეგ ოდონობლასტები მეორად დენ-

ტინს წარმოქმნიან. რის გამოც კბილის საკანი ვიწროვდება და შესაბამისად სქელდება კბილის კედელი. ამავე ავტორის მონაცემებით ფესვის მწვერვალის ხვრელის დახურვის შემდეგ რჩება რამდენიმე წვრილი არხი, რომლითაც პულპა სხეულის დანარჩენ ნაწილს უკავშირდება. არხების ეს კრებული წარმოქმნის აპიკალურ დელტას (3).

სტომატოლოგმა ენდოდონტური მანიპულაციების დაწყებამდე კარგად უნდა გააცნობიეროს რენტგენოგრაშიდან კბილის ფესვების რაოდენობა, სიგრძისა და ფორმის ყველა ვარიანტი, არხების რაოდენობა, სიგრძე და განლაგება. ცნობილია, რომ კბილის გვირგვინის მოტეხილობა იწვევს კბილის პულპის სრულ ან ნაწილობრივ ექსპოზიციას. მსგავსი კბილები აუცილებლად საჭიროებენ ენდოდონტურ მკურნალობას ან ექსპოზიციას. ახალგაზრდა ცხოველებში დენტინი თხელია, ასაკის მომატებასთან ერთად კი სქელდება. პირველ შემთხვევაში გვირგვინის კედელი ახლოს აღმოჩნდება პულპასთან, მაშინ როდესაც 10 წლის იმავე კბილებზე განსხვავება უმნიშვნელო იქნება. პულპასა და გარემოს შორის დენტინის თხელი ფენაა, ასეთი კბილები ავტორის აზრით, საჭიროებენ შესაბამისი მკურნალობის ჩატარებას (133).

კავკასიური ნაგაზის კბილის ღრუს და ფესვის არხების სისტემის შესახებ პირველი ცნობები მოცემულია სპეციალურ ანატომიურ შრომებში, რომლებიც უკანასკნელ წლებშია გამოქვეყნებული. ცნობილია, რომ ნაგაზის ქვედაყბის ძვლის სხეულზე ორი ნაწილია საჭრელი და ძირითადი. საჭრელი ნაწილი ორადაა გაყოფილი: საკბილო და უკბილო კიდედ. საკბილო კიდე შეიცავს სამ-სამ ალვეოლას საჭრელი კბილებისათვის. საჭრელი კბილების უკან მდებარეობს ეშვის კბილის ალვეოლა. უკბილო კიდე ნაგაზებს ოდნავ ემჩნევა. ალვეოლების ძირიდან არხის



მიმართულებით წარიზიდება ალვეოლარული ხვრელები სისხლის ძარღვებისა და ნერვების გასატარებლად (2, 3).

დადგენილია, რომ დამკავებელ, შუა საჭრელ და განაპირა საჭრელ კბილებს ყოველთვის აქვს ერთი ფესვი და ფესვის ერთი ძირითადი არხი, რომელიც იხსნება ფესვის მწვერვალზე ხვრელით. მუდმივ ეშვებს როგორც მარჯვნივ, ისე მარცხნივ, აქვთ ერთი ფესვი ერთი ფესვის ძირითადი არხით. ქვედა ყბის სხეულზე 6 ალვეოლაა პრემოლარების და მოლარებისათვის. პირველ ალვეოლაში მოთავსებულ პრემოლარს აქვს ერთი ფესვი და ერთი ფესვის ძირითადი არხი. მეორე და მესამე პრემოლარს უფრო ხშირად აქვს ორი ფესვი შესაბამისი რაოდენობის ფესვის არხებით (3).

ბოლო წლებში საზღვარგარეთელი კლინიცისტების მიერ ფართო მასშტაბით არის გამოყენებული სტომატოლოგიური რენტგენოგრაფია პერიოდონტული დაავადებების დროს. მიღებული ინფორმაცია ვეტერინარულ სტომატოლოგიაში არსებითი მნიშვნელობისაა. ინტრაორალური რენტგენოგრაფია იძლევა მნიშვნელოვან ინფორმაციას, თუ რა პროცესი მიმდინარეობს ღრძილების ქვემოთ. ცნობილია, რომ პულპა მიქცეულია ფესვის საკანსა და არხის ნაწილებში. პულპის სისტემა ორ ნაწილად იყოფა: პულპის საკანი, მოთავსებულია კბილის გვირგვინში და ფესვის არხების სისტემა, რომელიც პულპის საკნის ფსკერიდან იწყება და ფესვების არხებში ვრცელდება პერიოდონტულ იოგამდე. ასაკის მომატებასთან ერთად პულპის სიგანე კლებულობს, რადგან ოდონობლასტები დენტინს წარმოშობს, რის გამოც ზრდასრულ ძაღლებში პულპის საკანი ძალიან თხელია და რენტგენოგრაფიული გამოკვლევებით ოდნავ შესამჩნევია (133).

საინტერესო და მნიშვნელოვანი გამოკვლევებია ჩატარებული კავკასიური ავჩარკის ზედაყბის კბილების ფესვების რაოდენობისა და არხების ანატომიურ მოწყობილობაზე. ცნობილია, რომ კბილის აგებულება რთულია. შედგება მაგარი და რბილი ნაწილებისაგან. კბილის მაგარ ნაწილში განიხილავენ მინანქარს ანუ ემალს, დენტინს და ცემენტს ანუ დულაბს. კბილის რბილი ნაწილები წარმოდგენილია პულპით, სისხლის ძარღვებით და ნერვებით. კბილის სირბილე მოთავსებულია გვირგვინის ღრუსა და ფესვის არხებში. ფესვის არხები იწყება გვირგვინის ღრუდან და მთავრდება ფესვის მწვერვალზე მწვერვალის ხვრელით. ძირითადად ფესვის არხების რაოდენობა შეეესაბამება ფესვების რაოდენობას. არხის სიგრძე კი – ფესვის სიგრძეს. ზედა საჭრელი კბილები მოთავსებულია საჭრელი ძვლის ალვეოლებში. აქვთ ერთი ფესვი და ფესვის ერთი ძირითადი არხი, რომელიც იხსნება ფესვის მწვერვალზე მწვერვალის ხვრელით. ზედა ეშვები თავსდება ზედაყბის საკბილო კიდეზე მოთავსებულ ალვეოლაში. ალვეოლის ფორმა არის ეშვის ფესვის ზუსტი ანაბეჭდი. აქვს ერთი ფესვი და ერთი ძირითადი არხი. აქედან ერთი ძირითადია, მეორე კი – დამატებითი. ზედაყბის ძვლის სხეულზე არის ოთხი პრემოლარის და ორი მოლარის ალვეოლა. პირველ პრემოლარს აქვს ერთი ფესვი, მეორეს და მესამეს ორი, მეოთხეს კი – სამი ფესვი შესაბამისი რაოდენობის არხებით (109).

### 3. გამოკვლევის მეთოდები და მასალა

#### 3.1 ანატომიური გამოკვლევის მეთოდები

ცნობილია, რომ ანატომიური გამოკვლევის სფეროში თანამედროვე კვლევის სრულყოფილი მეთოდების გამოყენება უზრუნველყოფს გამოტანილი დასკვნების სისწორეს და ობიექტურობას. „ხშირად ლაპარაკობენ, რომ მეცნიერება ვითარდებოდა ბიძგებით, გამოკვლევების წარმატება ყოველთვის იყო დამოკიდებული სწორად შერჩეული მეთოდების ეფექტურ და დროულ გამოყენებაზე (პავლოვი)“.

სპეციალური ლიტერატურის გაცნობის შემდეგ თეორიულად შევისწავლეთ, ხოლო შემდეგ პრაქტიკულად გამოვცადეთ პერიფერიული ნერვების შესასწავლად წინამორბედი მკვლევარების მიერ მოწოდებული მეთოდები. საკითხის შესწავლამ დაგვარწმუნა, რომ, მორფოლოგიური მეცნიერების თვალსაჩინო განვითარების მიუხედავად, დღეს არა გვაქვს პერიფერიული ნერვული სისტემის და მათ შორის ძვლოვან არხებში გამავალი მგრძნობიარე ალვეოლური ნერვების შესწავლის ანატომიური გამოკვლევების სრულყოფილი მეთოდები.

ცნობილია, რომ პერიფერიული ნერვების შესასწავლად ძველთაგანვე გამოყენებული იყო სხვადასხვა დიამეტრის ნერვების პრეპარირება მახვილწვერიანი ანატომიური პინცეტებით, სკალპელით, საპრეპარაციო ნემსებით და ა.შ. თუმცა წინამორბედი მკვლევარები პერიფერიული ნერვების დასამუშავებლად იყენებდნენ სპეციალურ მეთოდებსაც. ყველა მეთოდს ადგილმდებარეობის შესაბამისად აქვს დადებითი და უარყოფითი მხარეები. ჩვენ მიზანშეწონილად მიგვაჩნია, მოვიყვანოთ მოკლე ცნობები იმ მეთოდებზე, რომლებიც მოწოდებული იყო სამამულო ან

უცხოელი მკვლევარების მიერ და გამოცდილი ან გამოყენებული იყო ჩვენს მიერ მუშაობაში.

სპეციალურ ლიტერატურაში არის ცნობები იმის შესახებ, რომ სამწვერა ნერვის ლოყისა და ქვედაყბის ალვეოლარული ნერვების დასამუშავებლად გახერხილ ქალას ათავსებდნენ ფორმალინის 2%-იან ხსნარში. ორი კვირის შემდეგ იწყებოდა სამწვერა ნერვის ქვედაყბის ტოტიდან გამოსული ნერვების პრეპარირება მახვილწვერიანი პინცეტებით და საპრეპარაციო ნემსებით. შემდეგ ქვედაყბას მთლიანად ათავსებდნენ მარილმჟავას 17-18%-იან ხსნარში დეკალცინაციის მიზნით. ორი ან სამი დღის შემდეგ შესაძლებელი იყო ქვედაყბის არხის გახსნა ქვედაყბის ხვრელიდან ნიკაპის ხვრელამდე. ხვრელის გახსნის შემდეგ იწყებოდა ალვეოლარული ნერვების პრეპარირება საპრეპარაციო ნემსებით. ეს მეთოდი გამოვიყენეთ კავკასიური ნაგაზის ქვედაყბის ალვეოლარული ნერვიდან გამოსული ტოტების დასამუშავებლად (31, 153). ალვეოლარული ნერვების კბილების ფესვის მწვერვალამდე მიყვანა ხორციელდებოდა ბინოკულარული ლუპის გამოყენებით.

ცნობილია, რომ ძროხის სამწვერა და სახის ნერვების ძირითადი ტოტების შესასწავლად იყენებდნენ ძმარმჟავას სხვადასხვა კონცენტრაციის წყალხსნარს. დამუშავების წინ ძროხის თავს დებდნენ ფორმალინის 4%-იან წყალხსნარში. შემდეგ გადაჰქონდათ 39-40 %-იან სპირტში. პრეპარირების პროცესში ძმარმჟავას სხვადასხვა კონცენტრაციის ხსნარში ასველებდნენ ტამპონებს და ადებდნენ საპრეპარაციო უბანს. ძმარმჟავას წყალხსნარი სწრაფად შლის შემაერთებელ ქსოვილს და შესაძლებელია სამწვერა ნერვის ტოტების გამოყოფა ფაშარი შემაერთებელი ქსოვილიდან (35, 187).

ჩვენი აზრით, ეს მეთოდი შეიძლება გამოყენებული იქნეს მხოლოდ ქვედაყბისა და ზედაყბის ნერვებიდან გამოსული ძირითადი მსხვილი ნერვების დასამუშავებლად. კბილების ალვეოლარული ნერვების პრეპარირებისათვის მისი გამოყენება პრაქტიკულად შეუძლებელია. ძმარმჯავა სწრაფად აზიანებს ალვეოლარული ნერვების გარეთა გარსს, რის გამოც მცირე ზემოქმედების შემდეგ იგი წყდება.

ინტერესს იწვევს პერიფერიული ნერვების დასამუშავებლად ე.წ. „ბიოლოგიური მეთოდის“ გამოყენება. მეთოდი მდგომარეობს შემდეგში: ობიექტმა პრეპარირების დაწყებამდე უნდა განიცადოს ნაწილობრივი ლპობის მეთოდი. პრეპარატი ირეცხება გამდინარე წყალში და თავსდება წყლიან აბაზანაში. იწყება ქსოვილების ნაწილობრივი ლპობა. შემდეგ ანატომიური პინცეტების გამოყენებით ადვილად სცილდება გახრწნილი ქსოვილი და ნერვები ადვილად გამოცალკევდება (133). ჩვენმა მუშაობამ დაგვარწმუნა, რომ ამ მეთოდით შეიძლება დამუშავდეს მხოლოდ სამწვერა ნერვის ძირითადი ტოტები, ისიც მხოლოდ ზაფხულში და შემოდგომაზე. რაც შეეხება კბილების ალვეოლარულ ნერვებს მათი დამუშავება პრაქტიკულად შეუძლებელია.

ცნობილია სამწვერა ნერვის ცენტრალური ნაწილის, მეკელის ღრუს ნახევარმთვარისებური კვანძის, ქვედაყბისა და ზედაყბის ნერვების პრეპარირების სპეციალური მეთოდი. პრეპარირების წინ ლემს ამუშავებენ შემდეგნაირად: ბარძაყის არტერიაში შეჰყავთ 10%-იანი ფორმალინის ხსნარი და ათავსებენ გარკვეული დროის განმავლობაში აბაზანაში. მუშაობის დაწყების წინ ჭრიდნენ თავს კისრის მეხუთე, მეექვსე მალეებს შორის: ქალას ხსნიან სახურავს და ათავისუფლებენ ღრუს ტვინისაგან. შემდეგ ქალა იხერხება შუა საგიტალურ ხაზზე და იწყება მეკელის

დრუს გახსნა. ნახულობენ ნახევარმთვარისებურ კვანძს და სამწვერა ნერვის ტოტებს. უკვე სხვადასხვა მიმართულებით შესაძლებელია სამწვერა ნერვის ტოტების პრეპარირება (31).

განსაკუთრებით კარგად არის ცნობილი და აპრობირებული პერიფერიული ნერვების ყველა დიამეტრის შესწავლის ორიგინალური ე.წ. მაკრო-მიკროპრეპარირების მეთოდი. გამოსაკვლევ ნერვის პრეპარირება მიმდინარეობს მახვილწვერიანი პინცეტებით და საპრეპარაციო ნემსებით. წყლის დამცემი წვეთის ქვეშ ბინოკულარული ლუპის სხვადასხვა გადიდების ოკულირებით და ობიექტივების გამოყენებით (61).

ჩვენი მუშაობის პროცესში ზედაყბისა და ქვედაყბის ნერვების მდებარეობის და მათგან გამოსული მგრძნობიარე ალვეოლარული ნერვებისა და წნულების დასამუშავებლად ვიყენებდით ამ მეთოდს, რომელიც საშუალებას გვაძლევდა მახვილწვერიანი პინცეტით და საპრეპარაციო ნემსებით ადვილად გამოგვეყო ალვეოლარული ნერვები ძვლოვანი ქსოვილისაგან. არხების დეკალცინაციის შემდეგ გრძელ ღერძზე დამონტაჟებული ბინოკულარული ლუპა საშუალებას გვაძლევდა ორივე თვალის კონტროლით მივყოლოდით გამოსაკვლევ ნერვს და სისხლის ძარღვს კბილის ფესვის მწვერვალის ხვრელამდე.

ალვეოლარული ნერვების აღწერის დაწყებამდე წინამორბედი მკვლევარების მსგავსად (7, 8, 113, 187), წვრილი ნერვული ტოტების ქვეშ ვაფენდით სპეციალურად დამუშავებული აბრეშუმის წვრილ ნაჭრებს. შავ ფონზე ნათლად ჩანს ნერვის მიმართულება და მათგან გამოსული უწვრილესი დიამეტრის ტოტები.

ანატომიური კვლევის მაკრო-მიკროპრეპარირების ცნობილ მეთოდს წარმატებით იყენებდა პერიფერიული ნერვების დასამუშავებლად ქარ-

თველ მორფოლოგთა მთელი პლიადა. ამ მეთოდის გამოყენებით დამუშავებულია და გადაწყვეტილია არაერთი სამეცნიერო პრობლემა. დამუშავებულია სადოქტორო და საკანდიდატო დისერტაციები, მონოგრაფიები და მნიშვნელოვანი სამეცნიერო შრომები (1, 4, 5, 6, 7, 8, 9, 11, 12, 13, 15, 16, 17, 18, 19, 22, 23, 24, 29, 30, 36, 38, 39, 40, 44, 43, 48, 74, 75, 79, 83, 85, 89, 100, 102, 107, 109, 116, 117, 120, 122).

ცნობილია, რომ სამწვერა ნერვის ზედაყბისა და ქვედაყბის ნერვის ტოტებიდან გამოსული ძირითადი ტოტები ქალას სხვადასხვა მიდამოებშია დატოტიანებული, რომელთა შესწავლა მოითხოვს შესაბამის მეთოდიკას და მიდგომის ტექნიკას. ქვედაყბის ალვეოლარული ნერვი თანამოსახელე არხში გაივლის, ზედაყბის ნერვი კი – ზედაყბის არხში. სწორედ არხში გამოდის ალვეოლარული ნერვები, რომლებიც საჭრელი კბილების, ეშვებისა და ძირითადი კბილების ინერვაციაში მონაწილეობენ. ამისათვის აუცილებელია ზედაყბის და ქვედაყბის ნერვების დეკალცინაცია სხვადასხვა კონცენტრაციის მქონე აზოტმჟავათი. დეკალცინაციის შემდეგ შესაძლებელია არხის გახსნა ქვედაყბის ხვრელიდან ნიკაპის ხვრელამდე, რაც საშუალებას გვაძლევს გამოვაცალკევოთ ალვეოლარული ნერვები ძვლოვანი ქსოვილისაგან. აღწერისათვის მთავარი ნერვული ღეროს ტოპოგრაფიის შესანარჩუნებლად სჭიროა იგი დამაგრდეს ენდომოლოგიური სამაგრებით.

დამუშავებული ნერვების, ნერვული წნულების და სისხლის ძარღვების აღწერას ვაწარმოებდით ანატომიური ოქმების ფორმით ამ საქმისთვის განკუთვნილ სპეციალურ ზონარგაყრილ ჟურნალში. ოქმებში რეგისტრირებულია ზედაყბის და ქვედაყბის ნერვების ტოპოგრაფია და მისგან გამოსული მგრძნობიარე ალვეოლარული ნერვების და წნულე-

ბის ასაკობრივი და ინდივიდუალური თავისებურებანი. შედგენილი ანატომიური ოქმების საფუძველზე გაფორმდა ჩვენს მიერ გამოქვეყნებული სამეცნიერო შრომები და წარმოდგენილი სადოქტორო დისერტაცია.

შრომების საილუსტრაციოდ ვახდენდით ჩვენს მიერ დამუშავებული ტიპური პრეპარატების ანატომიურ ფოტოგრაფირებას და ჩახატვას. გადაღებამდე ნერვების ქვეშ ვაფენდით სპეციალურად დამუშავებულ შავი აბრეშუმის ქსოვილის ნაჭრებს. ანატომიური პრეპარატებიდან ურთიერთშეჯერების გზით შედგენილი გვაქვს კავკასიური ნაგაზის კბილის ღრუს ტოპოგრაფიული ანატომიის და მასში სისხლის ძარღვების და ალვეოლარული ნერვების მდებარეობის ე.წ. „გენერალური“ სურათები. ხელით ნახატ სურათებზე შევეცადეთ შეგვენარჩუნებინა ნერვებისა და სისხლის ძარღვების მდებარეობა.

საჭრელი კბილების, ეშვებისა და ძირითადი კბილების ნერვების და სისხლძარღვების შესასწავლად გამოსაკვლევ ობიექტს ვამუშავებდით შემდეგნაირად: კავკასიური ნაგაზის ლემს ვაჭრიდით თავს კისრის I-II მალასთან ერთად, ვრეცხავდით გამდინარე წყალში და ვათავსებდით ფორმალინის 1-2%-იან ხსნარში. პრეპარატის ღრმა შრეებში ფორმალინის შეღწევის მიზნით, მის კონცენტრაციას ვზრდიდით 4%-მდე. ჩვენი აზრით, ფორმალინის კონცენტრაციის ხარისხს განსაზღვრავს ობიექტის თავის მოცულობა. დაფიქსირებულ პრეპარატს ვხერხავდით შუა საგიტალურ ხაზზე I-II მალეებთან ერთად. ტვინის უკეთ დაფიქსირების მიზნით პრეპარატს ისევ ვაბრუნებდით ფორმალინის ხსნარში. ამის შემდეგ პრეპარატი მზად იყო გამოსაკვლევად.



პრეპარირების დაწყებამდე ქალას ერთ-ერთ ნახევარს ვათავსებდით გამდინარე წყალში 2-3 დღის განმავლობაში ფორმალინის მძაფრი სუნის მოსაცილებლად. პრეპარირებას ვიწყებდით მედიალური ზედაპირის ცენტრიდან პერიფერიის მიმართულებით. მახვილწვერიანი პინცეტებით ოვალური ხვრელის გარშემო ფრთხილად შემოვაცლიდით რბილ ქსოვილებს და ვპოულობდით ქვედაყბის ნერვის გამოსვლის ადგილს. ვაგრძელებდით ნერვის პრეპარირებას ვენტრალური მიმართულებით და ფრთისებური კუნთიდან თანმიმდევრობით გამოვყოფდით ქვედაყბის ნერვიდან გამოსულ საფეთქლის ღრმა, საღეჭ, ფრთისებურ, ლოყის, საფეთქლის ზედაპირულ, ენის, ყბათაშუა და ქვედაყბის ალვეოლარულ ნერვებს. ამის შემდეგ მკვნეტარათი ფრთხილად ვაცლიდით კეფის ძვლის სხეულს და ვნახულობდით ტვინის ფუძეზე სამწვერა ნერვის დასაწყისს. ვხსნიდით ტვინის მაგარ გარსს და მივყვებოდით ზედაყბის ტოტის პრეპარირებას ზედაყბის არხის მიმართულებით. პრეპარირების დამთავრების შემდეგ ანატომიურ ოქმებში აღვწერდით ზედაყბისა და ქვედაყბის ნერვებიდან გამოსული ნერვების დასაწყისს. შემდეგ ვაცლიდით ქვედაყბას სახსარში. ვათავისუფლებდით ქვედაყბას რბილი ქსოვილისაგან; ვათავსებდით აზოტმჟავას ხსნარში დეკალცინაციის მიზნით.

კბილების ალვეოლარული ნერვების პრეპარირებისათვის დეკალცინაციის მეთოდთან შედარებით უკეთესი შედეგით იყო გამოყენებული ახალი ლემის დამუშავება ჩვენს მიერ შემუშავებული მეთოდით. ნაგაზის გახერხილ ქალაზე ვაკეთებდით ქვედაყბისა და ზედაყბის ნერვების პრეპარირებას ჩვეულებრივი მეთოდით. ვაწარმოებდით დამუშავებული ნერვების აღწერას და ქვედა ყბის და ზედა ყბის ძვლებს ვწმენ-

დღით რბილი ქსოვილისაგან. შემდეგ ელექტრო ბორმანქანით და სხვადასხვა ფრეზების და ფაილების გამოყენებით ძვლებს ვათავისუფლებდით კომპაქტური ნივთიერებისაგან ღრუბლისებურ ნივთიერებამდე. დამუშავებულ ქვედაყბის და ზედაყბის ძვლებს ვათავსებდით 3 %-იან ძმრის მჟავას ხსნარში ხუთი დღის განმავლობაში. შემდეგ სტომატოლოგიური იარაღებით ვაცლიდით ღრუბლისებურ ნივთიერებას და მთლიანად ვხსნიდით არხებს, საპრეპარაციო ნემსებით ვახდენდით კბილის ალვეოლარული ნერვების პრეპარირებას. ნაგაზის ქალას დასამზადებლად გამოყენებული იყო მაცერაციის მეთოდი: ქალა ირეცხება გამდინარე წყალში, ქალას ვაცლით რბილ ხორციან ნაწილებს ძვლოვანი ნაწილების დაუზიანებლად. ტვინის ქალას ღრუდან ტვინს ვაცლით შემდეგი წესით: მსხვილი მავთულის ერთ ბოლოზე ვახვევთ ბამბას, კეფის დიდი ხვრელიდან შეგვაქვს ქალას ღრუში და ტვინის დაქუცმაცების მიზნით ვატრიალებთ ყველა მიმართულებით. შემდეგ ქალა ირეცხება თბილ წყალში სისხლისა და ტვინის ნარჩენების მოცილებამდე. გასუფთავებულ ქალას ვათავსებთ თბილ წყალში, ვინახავთ ოთახის ტემპერატურაზე ორი კვირის განმავლობაში. დარჩენილი რბილი ქსოვილები იწყებს ლპობას. პერიოდულად ვიღებთ ქალას წყლიდან, ვაცლით გახრწნილ ქსოვილებს და ისევ ვათავსებთ თბილ წყალში. სრული გასუფთავების შემდეგ ქალა გადაგვაქვს 8%-იან სოდიან ხსნარში. ვაშრობთ მზის სხივების ქვეშ ორი დღის განმავლობაში. შემდეგ ქალა მზად არის კბილების ფესვების რაოდენობის და ფესვის არხების შესასწავლად.

დამზადებულ ქალაზე ზედაყბისა და ქვედაყბის კბილების პრეპარირებას ვახდენდით ბურთულიანი ბორით. ვხსნიდით პულპის კამერას

და ვასუფთავებდით პულპისაგან. თანმიმდევრობით ვაფართოებდით ხვრელებს და ჩავდიოდით არხებამდე. ფესვის არხებს ვასუფთავებდით ფაილით ფესვის მწვერვალამდე. შემდეგ შევდიოდით არხში მილერის ნემსით და ვზომავდით ფესვის არხის სიგრძეს.

### 3.2. კბილის ფესვების რაოდენობის, კბილის ღრუსა და ფესვის არხების შესწავლის რენტგენოლოგიური მეთოდი

ცნობილია, რომ ბოლო წლებში უცხოეთის ვეტერინარულ კლინიკებში საღეჭი აპარატის ცალკეული ნაწილების ნორმისა და პათოლოგიური ცვლილებების დადგენისათვის ფართოდ არის გამოყენებული რენტგენოლოგიური გამოკვლევების სხვადასხვა სახე: რენტგენოგრაფია, ტომოგრაფია და პანორამული რენტგენოგრაფია.

რენტგენოლოგიური გამოკვლევები კლინიკაში ყველაზე უფრო მიღებული, საკმაოდ მარტივი, ხელმისაწვდომი და ფართოდ გავრცელებული მეთოდია კბილების, ალვეოლარული მორჩებისა და ყბების გამოსაკვლევად. რენტგენოგრაფია გარკვეულ წარმოდგენას აძლევს სპეციალისტს კბილის მაგარი და ფესვების ირგვლივ მდებარე ქსოვილების მდებარეობის შესახებ. კბილის ღრუს, პულპის, ფესვის არხებისა და პერიოდონტული ნაპრალის სიდიდესა და მის თავისებურებებზე.

რენტგენოლოგიური და კლინიკური გამოკვლევებით მიღებული შედეგები და ანამნეზური მონაცემები საშუალებას აძლევს ვეტერინარ ექიმს დაადგინოს საღეჭი აპარატის ამა თუ იმ ნაწილის დაზიანების ხარისხი, დასვას ზუსტი დიაგნოზი და გაიაზროს მომავალი მოქმედების გეგმა.

ორთოპანთონოგრამა არის ზედა და ქვედაყბის ყველა კბილის გადაღებისათვის შემუშავებული რენტგენოგრაფიის მეთოდი. აღნიშნული მეთოდით კბილების გადაღებისათვის კასეტა, რომელშიც რენტგენის ფირია მოთავსებული, მიბჯენილია ძაღლის სახის ქალაზე ორივე მხრიდან. რენტგენის სხივების კონა პირის ღრუში შეჰყავთ რენტგენის მილის საშუალებით. ამ შემთხვევაში მიიღება ზედა და ქვედა კბილთა მწკრივების მთლიანი გამოსახულება, ცალ-ცალკე ორჯერ უფრო გადიდებული გამოსახულებით და მნიშვნელოვნად მცირე დასხივებით. პანორამული რენტგენოგრამის საშუალებით ვლინდება კბილების ფესვების, ალვეოლარული მორჩების ურთიერთდამოკიდებულება.

სტომატოლოგიური რენტგენოგრამის უპირატესობა მდგომარეობს შემდეგში:

- შესაძლებელია კბილის ფესვის სტრუქტურის ანატომიური ორიენტაცია და დოკუმენტაცია მკურნალობის დაწყებამდე;
- კლინიკურად ნაკლებად გამოხატული კბილის ფესვის ფრაგმენტის გამოვლენა;
- კბილის ღრუში განვითარებული პათოლოგიის ვიზუალიზაცია;
- ლეკვებში პერმანენტული კბილების რაოდენობის დაზუსტება;
- მაკროსკოპიულად გამოვლენილი სიმსივნური წარმონაქმნების საზღვრების დაზუსტება ქირურგიულ ჩარევამდე.

ცნობილია, რომ საშუალო შესაძლებლობის ციფრულ რენტგენოლოგიურ აპარატს უნდა შეეძლოს ხარისხიანი ფირების გადაღება 100-110 მაძალის გამოყენებით 40 (კატა), 60 (დიდი ძაღლი) კვ ძაბვით. ფოკუსური მანძილი ფირისათვის უნდა შეადგენდეს დაახლოებით 40 სმ-ს. ამი-

სათვის არ არის საჭირო ცხოველებისათვის განკუთვნილი სპეციალური აპარატი.

ფირი პასუხობს რენტგენის სხივების ზემოქმედებას, რასაც ფირის მგრძნობელობა ანუ სისწრაფე ეწოდება. ვეტერინარიაში გამოყენებულია 3 სისწრაფის ფირი: D – სისწრაფის ფირი უზრუნველყოფს მაღალ კონტრასტულობას და სტომატოლოგიაში ყველაზე ხშირად გამოიყენება, E და F მგრძნობელობის ფირები – შედარებით იშვიათად. სტომატოლოგიური საბავშვო პერიაპიკალური ფირების 4 სხვადასხვა ზომა გამოიყენება. აქედან 0 ზომა – კატეზში და პატარა ძაღლებში, ყველაზე დიდი 4 ზომა კი – ძაღლის მსხვილი ჯიშების რენტგენოლოგიური გამოკვლევებისათვის. სამედიცინო სტომატოლოგიაში ხმარებულია 0 სისწრაფის ფირები, ზომით 30x40, რაც იაფი და ხელმისაწვდომია.

საზღვარგერეთელი მკვლევარები სტომატოლოგიური რენტგენოგრაფიული გამოკვლევებისათვის იყენებდნენ მინიმუმ რვა ხედს. ზედა და ქვედა ყბა როსტრალურად, ზედაყბის მარჯვენა და მარცხენა ეშვი ლატერალურად, მარჯვენა და მარცხენა ლოყისმხრივი პრემოლარები და მოლარები, ქვედაყბის მარჯვენა და მარცხენა ლოყისმხრივი პრემოლარები და მოლარები.

მაქსიმალური ხედების მისაღებად პაციენტი თავსდება გულმკერდით მწოლიარე პოზიციაში. საჭრელი კბილების გადასაღებად ფირი თავსდება ნიკაპის ქვეშ. რენტგენის მილაკი კი ზემოდან უყურებს სასასა და მჭრელებს. ეშვების გადასაღებად ფირის პაკეტი თავსდება რენტგენის მილაკის პირდაპირ ენასა და ზედაყბას შორის ეშვის ქვეშ. პრემოლარების და მოლარების გადასაღებად ფირის პაკეტს ვათავსებთ ლოყისმხრივი კბილების შიდა ზედაპირიდან, რაც შეიძლება ახლოს.

რენტგენის მილაკი კი კბილის ფესვების მიმართ 45<sup>0</sup> კუთხით უნდა იყოს მოთავსებული.

### 3.3 გამოკვლევის მასალა

ჩვენი კვლევითი მუშაობის მასალად გამოყენებული იყო კავკასიური ნაგაზის 18 თავი. საჭრელი კბილების, ეშვების და ძირითადი კბილების ფესვების და ბორცვების როდენობის, კბილების ტოპოგრაფიული ანატომიის საშუალო მონაცემების ფესვის არხების რაოდენობის, ზომის, შესაძლო ვარიაციული ფორმებისა და განლაგების შესასწავლად გამოყენებული იყო მაცერაციის მეთოდით დამზადებული რვა ქალა. საჭრელი კბილების, ეშვების და ძირითადი კბილების სისხლის ძარღვებისა და ნერვების პრეპარირება ჩატარებულია კავკასიური ნაგაზის 10 ქალაზე. ნაგაზის ასაკობრივი შემადგენლობა შემდეგ სურათს იძლევა: 1)ნაგაზი – 1 წლამდე – 5; 2) ნაგაზი – 2-3 წლამდე – 7; 3) ნაგაზი – 6-8 წლამდე – 6;

ჩვენს მიერ ჩატარებული ანატომიური და ექსპერიმენტული გამოკვლევების შედეგად შესწავლილია შემდეგი საკითხები:

1. ქვედაყბის ნერვის ტოპოგრაფია და მისგან გამოსული ძირითადი ტოტები (ნერვები) – სულ 118 ნერვი;
2. ზედაყბის ნერვის ტოპოგრაფია და მისგან გამოსული ძირითადი ტოტების (ნერვები) – სულ 72 ნერვი;
3. ქვედაყბის ალვეოლარული ნერვის გამოსული ალვეოლური ტოტები (ნერვები) – სულ 56 ნერვი;

4. თვალბუდის ქვედა ნერვიდან ნერვის გამოსული ალვეოლური ტოტები (ნერვები) – სულ 52 ნერვი;

5. შესწავლილი საჭრელი კბილების, ეშვების და ძირითადი კბილების რაოდენობა – 192 კბილი.

ცხრილი 1

ქვედა ყბის ნერვიდან გამოსული ტოტები (ნერვები)

ცხოველი	პრეპარატის მხარე	დამუშავებული პრეპარატების რაოდენობა	საფეთქლის ზედაპირული ნერვი	ფრთისებური ნერვი	საღეჭი ნერვი	ქვედა ყბის ალვეოლარული ნერვი	ენის ნერვი	ყბათაშუა ნერვი	ნერვების რაოდენობა
კავკასიური	d	10	10	10	10	10	8	10	58
ნაგაზი	s	10	10	10	10	10	10	10	60
	d,s	20	20	20	20	20	18	20	118

ზედა ყბის ნერვიდან გამოსული ტოტები (ნერვები)

ცხოველი	პრეპარატის მხარე	დამუშავებული პრეპარატების რაოდენობა	ყვრიმლის ნერვი	სასის ნერვი	თვალბუდის ქვედა ნერვი	ცხვირის უკანა ნერვი	ნერვების რაოდენობა
კავკასიური	d	10	8	8	10	10	36
ნაგაზი	s	10	8	8	10	10	36
	d,s	20	16	16	20	20	72

ქვედა ყბის ალვეოლარული ნერვიდან გამოსული ალვეოლარული ტოტები

ცხოველი	პრეპარატის მხარე	დამუშავებული პრეპარატების რაოდენობა	დასწვრივი ნაწილიდან გამოსული ალვეოლარული ნერვი	განივი ნაწილიდან გამოსული ალვეოლარული ნერვი	დამუშავებული ნერვების რაოდენობა
კავკასიური	d	10	10	18	28
ნაგაზი	s	10	10	18	28
	d,s	20	20	36	56



თვალბუდის ქვედა ნერვიდან გამოსული  
ალვეოლარული ტოტები (ნერვები)

ცხოველი	პრეპარატის მხარე	დამუშავებული პრეპარატების რაოდენობა	კრანიალური ალვეოლარული ნერვი	კაუდალური ალვეოლარული ნერვი	შუა ნაწილიდან გამოსული ალვეოლარული ნერვი	დამუშავებული ნერვების რაოდენობა
კავკასიური	d	10	10	10	6	26
ნაგაზი	s	10	10	10	6	26
	d,s	20	20	20	12	52

შესწავლილი საჭრელი კბილების, ეშვების და ძირითადი  
კბილების რაოდენობა

ცხოველი	ქალას მხარე	დამუშავებული ქალას რაოდენობა	საჭრელი კბილები	ეშვები	პრემოლარები	მოლარები
კავკასიური	d	8	24	16	32	16
ნაგაზი	s	8	24	16	24	24
	d,s	16	48	32	56	40

სულ: 192

#### 4. საკუთარი გამოკვლევების მონაცემები სალექი აპარატის შემადგენელი ორგანოების ანატომიურ მოწყობილობაზე

საკვების მონელების ფუნქცია რთული, მრავალფეროვანი და ერთმანეთისაგან განსხვავებული პროცესებისაგან შედგება. ამიტომ ამ სისტემის ცალკეული ფუნქციების შესრულებას მათთვის შესაბამისი აგებულების ორგანოები ესაჭიროება. სწორედ მონელების ფუნქციის მრავალფეროვნებით აიხსნება მომწელებელ სისტემაში გაერთიანებული ორგანოების მაკროსკოპიული აგებულების ერთმანეთისაგან მკვეთრი განსხვავება.

ორგანიზმის განვითარების ისტორიის შესწავლა გვიჩვენებს, რომ შინაურ ცხოველებში, მათ შორის მტაცებლებში ამჟამად არსებული საკმაოდ რთული და მრავალფეროვანი შიგნეულობის ორგანოთა სისტემა ჩამოყალიბებულია ცხოველთა ორგანიზმებისა და გარემო პირობების ხანგრძლივი თანდათანობითი ურთიერთზემოქმედების შედეგად.

ცნობილია, რომ სალექი აპარატის შემადგენლობაში შემავალი ორგანოები საჭმლის მომწელებელი აპარატის საწყისი ნაწილია. იგი შეიცავს ორგანოთა მთელ კომპლექსს, რომლებიც უშუალოდ მონაწილეობენ პირის ღრუში მიღებული საკვების მექანიკურ გადამუშავებაში და ამზადებენ შემდეგ ორგანოებში ქიმიური გადამუშავებისათვის. აღნიშნული საკითხების შესწავლაზე მრავალი სამამულო და საზღვარგარეთელი მკვლევარი მუშაობდა. წინამორბედი მკვლევარები იმ დასკვნამდე მივიდნენ, რომ პირის ღრუში მოხვედრილი საკვების გადამუშავებასა და კუჭ-ნაწლავის ტრაქტის მამოძრავებელ ფუნქციას შორის გარკვეული ურთიერთდამოკიდებულება არსებობს. რამდენადაც უფრო ხა-

რისხიანად წარმოებს პირის ღრუში საკვების გადამუშავება, იმდენად გაძლიერებულია კუჭ-ნაწლავის ტრაქტის მამოძრავებელი ფუნქცია და პირიქით, არასაკმარისად დაქუცმაცებული და დამუშავებული საკვების გადასვლა კუჭში და ნაწლავებში, საკვების ქიმიური დამუშავება და შეწოვა გახანგრძლივებულია. ამგვარად, ღეჭვის აქტი მნიშვნელოვან როლს ასრულებს საჭმლის მომნელებელი ორგანოების მუშაობაში.

საღეჭი აპარატის ფუნქციური უკმარისობა და არასაკმარისად დამუშავებული საკვების მიღება ხანგრძლივი დროის განმავლობაში ხელს უწყობს საყლაპავი მილის და კუჭის ლორწოვანი გარსის ანთებითი ხასიათის დაავადებების განვითარებას. საღეჭი აპარატის შემადგენლობაში შემაჯავლი ორგანოების, განსაკუთრებით კი კბილების მკურნალობა და დროული მოწესრიგება ხელს შეუწყობს კუჭის სეკრეტორული ფუნქციის გაუმჯობესებას და ანთებითი ხასიათის დაავადებების განკურნებას.

საკვების ღეჭვის აქტი ნაგაზში სრულდება ქვედაყბის სხვადასხვაგვარი მოძრაობის შესრულებით. ღეჭვაში მონაწილეობს ყბის სახსარი და კბილთა განსაზღვრული ჯგუფი, რომლებიც თავისი ფორმით შეგუებულნი არიან მოცემული ფუნქციის შესრულებას. ნაგაზის ტუჩების ფუნქციას წარმოადგენს პირის დაკეტვა და საკვების მიღება. საკვების დამუშავებაში მონაწილეობს საჭრელი კბილები, ეშვები და პრემოლარები. საკვების სრულ დაქუცმაცებას ახორციელებს მოლარები ქვედა ყბის გვერდითი მოძრაობების შესრულებით. პრემოლარების და მოლარების შემხები ზედაპირი ფართოა და კარგადაა გამოხატული ბორცვები, მოლარები ყბის სახსართან ახლოს მდებარეობენ, რამდენადაც კბილები უფრო ახლოა ყბის სახსართან, იმდენად მეტ ძალას ავითარებენ და

მეტია მათ მიერ განვითარებული საღეჭი დაწოლაც რბილი და მაგარი ხასიათის საკვებზე. ღეჭვის ეფექტურობა ხორცისმჭამელებში განისაზღვრება სხვადასხვა ფაქტორების მოქმედებით, რომელშიც მთელი საღეჭი აპარატის შემადგენელი ორგანოები მონაწილეობენ.

საღეჭი აპარატის შემადგენლობაში შედის შემდეგი ორგანოები: ქვედა ყბის, ზედა ყბის და საჭრელი ძვლების ძვლოვანი ჩონჩხი, ყბის სახსარი, საღეჭი კუნთები, კბილები, ლოყები, ღრძილები და ტუჩები. გამოვდივართ იქიდან, რომ საღეჭ აპარატში შემავალ ორგანოებს აქვს ასეთი დიდი მნიშვნელობა კუჭ-ნაწლავის დაავადებების თავიდან ასაცილებლად, მიზანშეწონილად ვთვლით, მოგაწოდოთ ზოგიერთი ინფორმაცია ამ აპარატში შემავალი ორგანოების ანატომიურ მოწყობილობასა და ნერვებით მომარაგებაზე.

#### 4.1 ზედა ყბის ძვლოვანი ჩონჩხი

ზედა ყბის ძვალი ცხოველის მთელი სიცოცხლის პერიოდში იცვლის ფორმას და სიდიდეს. ყბების ზრდა ხორცისმჭამელ ცხოველებში მიმდინარეობს ქალას დანარჩენი ძვლების განვითარების პარალელურად და დაკავშირებულია ცხოველის ორგანიზმის საერთო მდგომარეობასთან. კერძოდ, სარძეო და მუდმივი კბილების არასწორი განვითარება ხელს უშლის ყბების ნორმალურ განვითარებას და ყბის სახსრის ნორმალურ მოქმედებას.

ჩვენს მიერ მაცერაციის მეთოდით დამზადებული იყო რვა კავკასიური ნაგაზის ქალა. ქალას ძვლების აღწერის შედეგად მოპოვებული მასალის ანალიზის საფუძველზე დადგინდა, რომ ქალას ტვინის და

სახის განყოფილება ზრდასრულ ცხოველებში თითქმის თანაბრადაა განვითარებული. ზედაყბის ძვალი წყვილია, სიმეტრიულად განლაგებული, რომლებიც მაგარი სასის შუა საგიტალურ ხაზზე ერთმანეთს ნაკერით უკავშირდებიან.

ნაგაზის ზედაყბის ძვლის შემადგენლობაში ისევე, როგორც ხორცისმჭამელებში შედის ზედაყბის სხეული საკბილო კიდით და ოთხი მორჩი: შუბლის, ყვრიმალის, სასისა და ცხვირის. სხეული ფართოა. ალვეოლარულ ანუ საკბილო კიდეზე არის ერთი ეშვის და ექვსი ძირითადი კბილის კბილბუდე ანუ ალვეოლა. ალვეოლები ერთმანეთისაგან გაყოფილი არიან კბილბუდეთა ძგიდეებით, რომლებიც გარეთა და შიგნითა ძვლოვანი ძგიდეებისაგან შედგება. მათ შორის თავსდება კბილბუდეები. ძვლოვან ძგიდეებს შორის თავსდება კბილის ფესვი. ჩვენი პრეპარატების მიხედვით ყოველი კბილის ბუდე არის ზუსტი ანაბეჭდი სათანადო კბილის ფესვისა და მის ფორმას იმეორებს. ნაგაზის მრავალფესვიანი კბილის ბუდეების ძვლოვან ფირფიტებს შორის არის ფესვთაშორისი ძგიდეები, რომელთა საშუალებითაც მრავალფესვიანი კბილის ფესვები ერთმანეთისაგან განცალკევებულია. ფესვებს შორის ძგიდეები და კბილბუდეებს შორის არსებული ძვლოვანი ფირფიტები ალვეოლის ფსკერის მიმართულებით თანდათანობით სქელდება. კბილბუდეთაშორისი ძგიდეები უშუალოდ გადადიან ზედაყბის სხეულის ღრუბლისებურ ნივთიერებაში. ღრუბლისებური ნივთიერებების ხარიხები და ფირფიტები წარმოქმნიან სხვადასხვა ზომისა და ფორმის სივრცეებს. ფირფიტებს შორის უამრავი წვრილი ალვეოლარული ხვრელებია სისხლძარღვების და ნერვების შემოსასვლელად. ალვეოლარული ხვრელები კბილბუდეებს აკავშირებს ზედაყბის არხთან.

ჩვენს მიერ დამუშავებული ნაგაზის რვა ქალაქიდან ხუთ ქალაქზე (62,5%), როგორც მარჯვნივ, ისე მარცხნივ ზედაყბის სხეულის საკბილო კიდე არის ერთი, ერთბუდნიანი ალვეოლა ემვის კბილისათვის. ორ პრეპარატზე (25,0%) სიმეტრიულად იყო განლაგებული ერთი ალვეოლა გაყოფილი კბილბუდეთა შორის არსებული ძვლოვანი ძგიდით ორ ნაწილად. ერთ ობიექტზე (12,5%) მარჯვნივ იყო ერთბუდნიანი ალვეოლა, მარცხნივ კი – კბილბუდე გაყოფილი იყო ორად კბილბუდეთა შორის არსებული ძვლოვანი ხარიხებით.

დამუშავებულ რვა ქალაქზე პირველი პრემოლარისათვის, როგორც მარჯვნივ, ისე მარცხნივ ზედაყბის საკბილო კიდეზე არის ერთბუდნიანი ალვეოლა. ოთხ პრეპარატზე (50%), როგორც მარჯვნივ, ისე მარცხნივ არის ორი ალვეოლა, მეორე და მესამე პრემოლარისათვის გაყოფილია ორ ნაწილად კბილბუდეთა შორის არსებული ძვლოვანი ხარიხებით. სამ პრეპარატზე (37,5%), სიმეტრიულად იყო ორი ალვეოლა მეორე და მესამე პრემოლარისათვის გაყოფილი კბილბუდეთა შორის არსებული ძვლოვანი ხარიხებით სამ ნაწილად. ერთ ობიექტზე (12,5%) აღინიშნებოდა ასიმეტრია. მარჯვენა მხარეზე იყო ორი ალვეოლა გამოყოფილი კბილბუდეთა შორის ძგიდით სამ ნაწილად, მარცხენა მხარეს კი – ორი ალვეოლა გაყოფილი კბილბუდეთა შორის არსებული ძგიდით ორ ნაწილად.

შვიდ ობიექტზე (87,5%) როგორც მარჯვნივ, ისე მარცხნივ ზედაყბის სხეულზე იყო ერთი ალვეოლა მეოთხე პრემოლარისათვის გაყოფილი კბილბუდეთა შორის არსებული ხარიხებით სამ ნაწილად; ერთ ობიექტზე (12,5%) კი იყო ერთი ალვეოლა მეოთხე პრემოლარისათვის გაყოფილი კბილბუდეთა შორის არსებული ძგიდით ოთხ ნაწილად.

ხუთ ობიექტზე (62,5%) როგორც მარჯვნივ, ისე მარცხნივ ზედაყბის სხეულის საკბილო კიდეზე იყო ორი ალვეოლა პირველი და მეორე მოლარისათვის გაყოფილი კბილბუდეთა შორის არსებული ძგიდით სამ ნაწილად, ორ ობიექტზე კი ორი ალვეოლა, პირველი და მეორე მოლარისათვის გაყოფილი ოთხ ნაწილად კბილბუდეთა შორის არსებული ძგიდით. ერთ ობიექტზე (12,5%) აღინიშნებოდა ასიმეტრია; მარჯვენა ზედაყბის არკადაზე იყო ორი ალვეოლა I-II მოლარისათვის გაყოფილი კბილბუდეთა შორის ძგიდით სამ ნაწილად. მარცხენა ზედაყბის არკადაზე კი ორი ალვეოლა I-II მოლარისათვის, გაყოფილი ორ ნაწილად კბილბუდეთა შორის არსებული ძვლოვანი ხარიხებით.

ზედაყბის სხეულიდან კაუდო-დორსალური მიმართულებით წარიზიდება შუბლის მორჩი, რომელიც თავსდება ცხვირის და შუბლის ძვლებს შორის. სხეულიდან კაუდო-ლატერალური მიმართულებით წარიზიდება ვიწრო ყვრიმალის მორჩი, რომელიც უკავშირდება ყვრიმალის ძვლის მედიალურ ზედაპირს.

ზედაყბის სხეულის მედიალური ზედაპირიდან ჰორიზონტალური მიმართულებით მიემართება სასის მორჩი, რომელიც თანამოსახელე ძვლის სასის მორჩს უერთდება შუა საგიტალურ ხაზზე და ქმნის მაგარ სასას.

ზედაყბის ცხვირის მორჩი ფირფიტოვანია. გამოდის სხეულის ლატერალური ზედაპირიდან მართი კუთხით და ქმნის ცხვირის ღრუს გვერდით კედელს. ცხვირის მორჩი უკანა ნაწილში გაორმაგებულია. ფირფიტებს შორის მოთავსებულია სივრცე ე.წ. ზედა ყბის წიაღი. ეს სივრცე ამოფენილია ლორწოვანი გარსით და ჰაერითაა სავსე. ნაგაზე-

ბის ზედა ყბის წიაღში გაივლის თვალბუდის ქვედა არხის გარკვეული ნაწილი.

**ზედაყბის არხი** წარმოადგენს გზას, რომელიც იწყება თვალბუდეში ზედაყბის ხვრელით და მთავრდება სახის ზედაპირზე თვალბუდის ქვედა ხვრელით. ნაგაზებში ხვრელი მდებარეობს მესამე პრემოლარის დონეზე. თვალბუდის ქვედა არხი მდებარეობს ზედაყბის ცხვირის ფირფიტის შიგნითა ზედაპირებს შორის და გაივლის ზედაყბის წიაღში. არხი თავსდება ზედაყბის სხეულის საკბილო კიდის პარალელურად; მთელ სიგრძეზე აქვს თხელი კედელი. არხის სიგრძე იცვლება ნაგაზის ასაკის შესაბამისად და აღწევს 4-6 სმ-მდე. ჩვენს მიერ დამუშავებული რვა პრეპარატიდან ხუთ პრეპარატზე (62,5%), როგორც მარჯვნივ, ისე მარცხნივ არხის სიგრძე აღწევდა 4-5,3 სმ-მდე. სამ პრეპარატზე (37,5%) კი 5-6,1 სმ-მდე. თვალბუდის ქვედა არხში გადის თანამოსახელე ნერვი, არტერია და ვენა.

#### 4.2 ქვედა ყბის ძვლოვანი ჩონჩხი

ქვედაყბის ძვალი სახის ქალას ძვლებს შორის ერთად-ერთი მოძრავი ძვალია, რომელიც ქალას ყბის სახსრით უკავშირდება. მასთან დაკავშირებულია რამდენიმე მძლავრი კუნთი, რომლებიც ქვედაყბას სხვადასხვა მიმართულებით ამოძრავებს.

ნაგაზის ქვედაყბის ძვალი შედარებით მოკლე, მძლავრი, წყვილი ძვალია. ქვედაყბის მარჯვენა და მარცხენა ნაწილი ცხოველის ზრდის ადრეულ ეტაპზე შეეზრდება ერთმანეთს ძვლოვანი ქსოვილით ისე, რომ მათი ერთმანეთისაგან მოცილება შეუძლებელია. კავკასიური ნაგა-



ზის, ისევე როგორც მტაცებლების ქვედაყბის ძვალში შედის სხეული და ორი მიმართულებით წარიზიდება კუთხის მორჩი.

ქვედაყბის სხეულზე ორი ნაწილია – საჭრელი და ძირითადი. საჭრელი ნაწილი თავის მხრივ ორ ნაწილადაა გაყოფილი, საჭრელი კიდე და უკბილო კიდე. უკბილო კიდე ნაგაზებში ოდნავაა გამოხატული.

ჩვენს მიერ დამუშავებულ რვა პრეპარატზე როგორც მარჯვნივ, ისე მარცხნივ საჭრელი ნაწილის საკბილო კიდე შეიცავს სამ ალვეოლას საჭრელი კბილებისათვის. კბილბუდეები ერთმანისაგან გაყოფილია ძვლოვანი ფირფიტებით. საჭრელი კბილების ფესვების ფორმა ერთმანეთისგან განსხვავებულია და შეესაბამება კბილბუდის ფორმას.

საჭრელი ალვეოლის უკან, როგორც მარჯვნივ, ისე მარცხნივ ეშვის კბილის ალვეოლაა. დამუშავებული რვა პრეპარატიდან ექვს ობიექტზე (75%), როგორც მარჯვნივ, ისე მარცხნივ თითო ერთბუდიანი ალვეოლაა, რადგან ორივე ეშვს თითო ფესვი აქვთ. ერთ პრეპარატზე (12,5%), როგორც მარჯვნივ, ისე მარცხნივ თითო ორბუდიანი ალვეოლაა გაყოფილი ორ ნაწილად ძვლოვანი ხარიხებით ეშვის კბილისათვის. ერთ ობიექტზე (12,5%) აღინიშნება ასიმეტრია. მარჯვენა ეშვის კბილბუდე იყო ერთბუდიანი, მარცხენა კი – ორბუდიანი გაყოფილი ორ ნაწილად კბილბუდეთა შორის არსებული ძვლოვანი ხარიხებით.

უკბილო კიდე ისევ საკბილო კიდეში გრძელდება. ქვედაყბის სხეულის საკბილო კიდეზე, როგორც მარჯვნივ, ისე მარცხნივ შვიდი ალვეოლაა. ძირითადი კბილებისთვის ალვეოლები ერთმანეთისაგან გაყოფილია კბილბუდეთა შორის არსებული ძვლოვანი ძგიდით. კბილბუდეების ფორმა წარმოადგენს შესაბამისი ძირითადი კბილების ფესვების ზუსტ ანაბეჭდს. კბილბუდეთა შორის ძგიდეები სისქეში

თანდათანობით სქელდება. კბილთა შორის ძგიდეები უშუალოდ გრძელდება ღრუბლისებურ ნივთიერებაში. ღრუბლისებური ნივთიერებების ხარიხები და ფირფიტები წარმოქმნიან სხვადასხვა ზომისა და ფორმის სივრცეებს. ფირფიტებს შორის წვრილი ალვეოლარული ხვრელებია სისხლის მარღვებისა და ნერვების გასატარებლად. მრავალფესვიანი კბილებისათვის განკუთვნილია ალვეოლები ფესვების რაოდენობის შესაბამისად და გაყოფილია ფესვთა შორის არსებული ძვლოვანი ხარიხებით.

ჩვენი პრეპარატების მიხედვით ქვედაყბის საკბილო კიდის დონეზე I პრემოლარისათვის, როგორც მარჯვნივ, ისე მარცხნივ არის ერთბუდნიანი ალვეოლა. ექვს ობიექტზე (62,5%) ქვედაყბის საკბილო კიდეზე II პრემოლარისთვის, როგორც მარჯვნივ, ისე მარცხნივ არის ერთი ალვეოლა გაყოფილი ორ ნაწილად კბილბუდეთა შორის არსებული ძვლოვანი ხარიხებით. ორ პრეპარატზე ( 25%) ქვედაყბის საკბილო კიდეზე სიმეტრიულად არის ერთი ალვეოლა II პრემოლარისათვის გაყოფილი კბილბუდეთა შორის არსებული ძვლოვანი ხარიხებით.

დამუშავებული რვა ობიექტიდან ხუთ პრეპარატზე (62,5%) ქვედაყბის არკადაზე III პრემოლარისათვის, როგორც მარჯვნივ, ისე მარცხნივ არის ერთი ალვეოლა გაყოფილი ორ ნაწილად კბილბუდეთა შორის არსებული ძვლოვანი ხარიხებით.

ექვს ობიექტზე (75%) ქვედაყბის საკბილო კიდეზე I მოლარისათვის, როგორც მარჯვნივ, ისე მარცხნივ არის ერთი ალვეოლა გაყოფილი ორ ნაწილად კბილბუდეთა შორის არსებული ძვლოვანი ძგიდით. ორ ობიექტზე (25%) ქვედაყბის საკბილო კიდეზე I მოლარისათვის სი-

მეტრიულად არის ერთი ალვეოლა ორი კბილბუდეთა შორის არსებული ძვლოვანი ხარიხებით.

შვიდ პრეპარატზე (87,5%) ქვედაყბის საკბილო კიდეზე II მოლარისათვის, როგორც მარჯვნივ, ისე მარცხნივ არის ალვეოლა გაყოფილი ორ ნაწილად კბილბუდეთა შორის არსებული ძვლოვანი ხარიხებით. ერთ პრეპარატზე (12,5%) აღინიშნებოდა ასიმეტრია ქვედაყბის არკადაზე მარჯვენა მხარეს II მოლარისათვის კბილბუდე გაყოფილი იყო ორ ნაწილად კბილბუდეთა შორის არსებული ძვლოვანი ხარიხებით. რვა ობიექტზე (100%) ქვედაყბის საკბილო კიდეზე III მოლარისათვის სიმეტრიულად არის ალვეოლა გაყოფილი კბილბუდეთა შორის არსებული ძვლოვანი ხარიხებით.

ქვედაყბის სხეულისა და ტოტების გარეთა და შიგნითა ზედაპირები წარმოდგენილია კომპაქტური ძვლოვანი ფირფიტების სახით, რომლებიც ქვედაყბის ქვედა კიდის გასწვრივ ერთიმეორეში გადადიან. მათ შორის არსებულ სივრცეში ღრუბლისებური ნივთიერებაა. კომპაქტური ნივთიერება ქვედაყბის ქვედა ნაწილში უფრო სქელია, ზედა ნაწილში თანდათანობით თხელდება. ღრუბლისებური ნივთიერების ძირითადი მასა განლაგებულია ქვედაყბის სხეულში და ალვეოლარულ მორჩებში, შედარებით უფრო მცირე კი – ქვედაყბის ასწვრივი ტოტების უკანა ნაწილში, ქვედაყბის კუთხესა და გვირგვინოვან მორჩებში.

ქვედაყბის სხეულის უკანა ბოლოდან ტვინის ქალას მიმართულებით მიემართება ასწვრივი ტოტი, მათი ბოლო გაორკაპებულია. აქედან ერთი სასახსრე მორჩია, მეორე კი კუნთოვანი. კუნთოვანი მორჩი ნაგაზებში შედარებით მაღალია. ქვედაყბის ტოტს აქვს ორი ზედაპირი ლატერალური და მედიალური. ლატერალურ ზედაპირზე მოთავსებულია

საღეჭი კუნთის ფოსო თანამოსახელე კუნთის მოსათავსებლად. მედიალურ ზედაპირზე კი ფრთისებური ფოსო, ამავე სახელწოდების კუნთის მოსათავსებლად.

ქვედაყბის არხი იწყება ქვედაყბის ტოტის მედიალურ ზედაპირზე ქვედაყბის ხვრელით და მთავრდება ქვედაყბის ძირითადი ნაწილის უკბილო ნაწილის დონეზე ნიკაპის ხვრელით. ამ არხში გაივლის ქვედაყბის ალვეოლარული არტერია და ნერვი. ჩვენს მიერ დამუშავებული ქვედაყბის პრეპარატების ანალიზის საფუძველზე ნაგაზის ქვედაყბის არხი იყოფა: დასწვრივ, განივ და საბოლოო ნაწილად. ქვედაყბის არხის სხვადასხვა ნაწილიდან დორსალური მიმართულებით გზადაგზა წარიზიდება ალვეოლარული ხვრელები ძირითადი კბილების ფესვებისაკენ. ნიკაპის ხვრელიდან გამოსვლამდე კი იწყება ე. წ. წვრილი საჭრელი არხი, რომელიც მიემართება ეშვებისა და საჭრელი კბილების ალვეოლების მიმართულებით. ამ ხვრელში გაივლის ალვეოლარული ნერვები და სისხლის ძარღვები.

### 4.3 საჭრელი ძვალი

საჭრელი ძვალი წყვილია. აქვს სხეული და ორი მორჩი (ცხვირის და სასის). სხეული გაბრტყელებულია და აქვს ტუჩის და სასის ზედაპირი. მათ საზღვარზე სამი ალვეოლაა საჭრელი კბილებისათვის. ალვეოლები გაყოფილია ერთიმეორისგან კბილბუდეთა ძგიდეებით. ალვეოლის ფორმა შეესაბამება საჭრელი კბილების ფესვების ფორმას. ცხვირის მორჩი ირგვლივ მოსაზღვრავს ცხვირის შესასვლელს. სასის მორჩი კი მონაწილეობს მაგარი სასის შექმნაში.

#### 4.4 ყბის სახსარი

ცნობილია, რომ მცოხნავეების და ხორცისმჭამელების ქვედაყბის სახსრის განვითარებისათვის არსებითი მნიშვნელობა აქვს კბილების ფორმას და მათ საღეჭ ზედაპირზე ბორცვების განლაგებას, საღეჭი კუნთების განვითარების ხარისხს, სახსრის იოგოვანი აპარატის ანატომო-ტოპოგრაფიულ მოწყობილობას, საკვების ხასიათს და სხვა ფაქტორებს, რომლებიც უშუალო კავშირშია გარემო პირობებთან და ცხოველთა თავდაცვითი და საბრძოლო თვისებების გამოვლენასთან.

ყბის სახსარში მოძრაობა ხორციელდება საღეჭი კუნთების მუშაობით. ქვედაყბის სახსრის შემადგენელი ელემენტების ცვლილებებს იწვევს საღეჭი კუნთების ფუნქციის დაქვეითება, ყბების ანომალიები, კბილების დაავადებები და ნაწილობრივი ან მთლიანი დაკარგვა.

ჩვენს მიერ ჩატარებული გამოკვლევების მიხედვით ყბის სახსრის შექმნაში მონაწილეობს საფეთქლის ძვლის ქიცვის სასახსრე ბორცვი, ქვედაყბის ტოტის სასახსრე მორჩი და სასახსრე დისკო.

საფეთქლის ძვლის ქიცვის ვენტრალურად, ყვრიმალის მორჩის უკან ელიფსოიდური ფორმის სასახსრე ბორცვია. ქვედაყბის სასახსრე მორჩზე კი – ელიფსოიდური ფორმის მორგვი. სასახსრე დისკო მოთავსებულია სასახსრე პარკის ღრუში საფეთქლის ძვლის ქიცვის სასახსრე ბორცვსა და ქვედაყბის სასახსრე მორგვს შორის. დისკოს აქვს ოვალური ფორმა და არის ორმხრივ შედრეკილი ხრტილი. შეიცავს შემაერთებელქსოვილოვან მკვრივ ბოჭკოებს. დისკო ცენტრალურ ნაწილში თხელია. პერიფერიულ ნაწილში, განსაკუთრებით კი უკანა მხარეს სქე-

ლი. ნაგაზებში დისკოს სისქე პერიფერიულ ნაწილში აღწევს 4-5 მმ-მდე, ცენტრალურ ნაწილში კი – 2-3 მმ-მდე.

დისკოს ვენტრალური ზედაპირი ქვედა ყბით სასახსრე მორგვის ელიფსოიდური ფორმის სასახსრე ზედაპირს უკავშირდება, დორსალური ზედაპირი კი – საფეთქლის ძვლის ქიცვის სასახსრე ბორცვს. დისკოს უკანა გასქელებული კიდე მთლიანად ავსებს სასახსრე თავის უკან მდებარე ფოსოს ჩაზნექილობას. ცნობილია, რომ ასეთი მოწყობილობის გამო სასახსრე დისკო მნიშვნელოვნად ამცირებს ქვედაყბის მოძრაობის შედეგად განვითარებული ძალის ზემოქმედებას სახსრის შემადგენელ ელემენტებზე.

ნაგაზების ქვედაყბის სახსრის პარკი ფართოა. იწყება საფეთქლის ქიცვის სასახსრე ბორცვიდან, უკანა ნაწილი კი ფოსოს ნაპირებიდან. სასახსრე ჩანთა ეშვება ქვემოთ მჭიდროდ, უკავშირდება დისკოს გარშემოწერილობას და ქვედაყბის სასახსრე მორჩის ყელზე მთავრდება. სასახსრე პარკის მედიალური კედელი შედარებით თხელია და სუსტი. ლატერალური კი – უფრო სქელი. სასახსრე ჩანთის კედელი ორი შრისაგან შედგება: გარეთა ფიბროზული და შიგნითა სინოვიური. სახსრის ღრუ ამოვსებულია სინოვიური სითხით, რომელიც ასველებს ქვედაყბის სახსრის შემადგენელი ელემენტების ზედაპირებს და ხახუნს ამცირებს.

კავკასიური ნაგაზის, ისევე როგორც მტაცებლების მარჯვენა და მარცხენა ყბის სახსარი კომბინირებული ტიპისაა. ფუნქციურად ერთ დროს მოქმედებენ, პირის გაღება და დახურვა დიდ ფარგლებში შეუძლიათ. ყბის სახსარი ნაგაზებში რთულია, რადგან მის შექმნაში სამი კომპონენტი მონაწილეობს: საფეთქლის ძვლის ქიცვი, ქვედაყბის სასახსრე ბორცვი და სასახსრე დისკო. ფორმის მიხედვით სახსარი ორღერძი-

ანია, რადგან შემადგენელი ძვლების სასახსრე ზედაპირი ელიფსი და მისი ანაბეჭდია. მოძრაობა ხორციელდება ორი ღერძის გარშემო.

#### 4.5 საღეჭი კუნთები

საღეჭი კუნთები მუშაობის დროს მოქმედებენ სახის ქალას ძვლებზე და გარკვეულ ზეგავლენას ახდენენ როგორც მთლიან საღეჭ აპარატზე, ისე მის შემადგენელ ცალკეულ ელემენტებზე. საღეჭი აპარატის კუნთებში განიხილება მიმიკური, საღეჭი და ენის მამოძრავებელი კუნთები. საღეჭი კუნთები მონაწილეობენ ღეჭვითი მოძრაობის განხორციელებაში; მიმიკური კუნთები მიმიკის გადანაცვლებას იწვევენ და დამხმარე როლს ასრულებენ სუნთქვის განხორციელებასა და ღეჭვაში.

საღეჭი კუნთების ჯგუფი რაოდენობით ცოტაა, მაგრამ ღონიერი კუნთებია. იწყებიან ქალას ძვლების სხვადასხვა ნაწილიდან და ემაგრებიან ქვედაყბას. საღეჭი ანუ ქვედაყბის მამოძრავებელი კუნთების ჯგუფში შედის: დიდი საღეჭი კუნთი, ფრთისებური ლატერალური და ფრთისებური მედიალური კუნთები. ამ კუნთებთან პირველი სამი კეტავს ყბებს, ორი უკანასკნელი წევს ქვედაყბას დაბლა.

**დიდი საღეჭი კუნთი** საღეჭ კუნთებს შორის ყველაზე ღონიერი კუნთია. მდებარეობს ქვედაყბის ლატერალურ ზედაპირზე. ნაგაზს განვითარებული აქვს საღეჭი კუნთის ორი შრე, ზედაპირული და ღრმა. ზედაპირული შრე იწყება სახის ქედიდან. კუნთოვანი ბოჭკოები სუსტი ნადრეკით მიემართებიან კაუდალურად. ღრმა შრე იწყება ყვრიმალის რკალიდან და უფრო მკვეთრი ნადრეკით მიემართებიან ვენტრალურად.

ორივე შრე ეზრდება ერთმანეთს და ქვედაყბის ლატერალურ ზედაპირზე საღებავი კუნთის ფოსოში მთავრდება.

**ფრთისებური მედიალური კუნთი** იწყება სახის ძვლის პერპენდიკულარული ფირფიტის ლატერალური ზედაპირიდან და ფრთისებური ძვლიდან. კუნთოვანი ბოჭკოები ირიბად გადაკვეთენ ფრთისებური ლატერალური კუნთის ბოჭკოებს, ფრთისებური ფოსოს ნაპირებს და ქვედაყბის კუთხეს ემაგრება.

**ფრთისებური ლატერალური კუნთი** ნაგაზებში უფრო კარგადაა განვითარებული ფრთისებურ მედიალურ კუნთთან შედარებით. კუნთი იწყება სოლისებური ძვლის ფრთისებური მორჩის ლატერალური ზედაპირიდან და ფრთისებური ძვლიდან, მიემართება როსტრალურად და ემაგრება ქვედაყბის კუნთოვანი მორჩის კაუდალურ კიდეს.

**საფეთქლის კუნთი** ნაგაზებში მძლავრი კუნთოვანი ბოჭკოებითაა წარმოდგენილი. კუნთი იწყება საფეთქლის ფოსოდან და საფეთქლის ფასციიდან. კუნთოვანი ბოჭკოები მიემართება ვენტრო-კაუდალურად და ემაგრება ქვედაყბის კუნთოვან მორჩს.

**ორმუცელა კუნთი** იწყება საუღლე მორჩიდან და ემაგრება ქვედაყბის სხეულის ვენტრალურ ნაპირს. ნაგაზებს განვითარებული აქვთ ორმუცელა კუნთის მხოლოდ ერთი მუცელი.



5. საკუთარი გამოკვლევის მონაცემები კბილის აგებულებაზე, ფესვების, ბორცვებისა და არხების რაოდენობაზე, ზომაზე, ფორმასა და განლაგებაზე

5.1 კბილის ანატომიური აგებულება

ცხოველის ორგანიზმში კბილების ფორმა და შემადგენელი ნაწილების ურთიერთობა უაღრესად ცვალებადია და დამოკიდებულია ცხოველის არსებობის პირობებზე და საკვები ნივთიერების ხასიათზე. ცხოველების ხმელეთზე საცხოვრებლად გადმოსვლასთან დაკავშირებით შეიცვალა კვების ხასიათი, რასაც მოჰყვა კბილებით შეიარაღების გაუმჯობესება. ზოგი კბილი გადაიქცა საბრძოლო იარაღად (ეშვი), ზოგი საკვების დამჭრელ და დამანაწილებლად (საჭრელი კბილები), ზოგიც კი – საკვების დამაქუცმაცებელ იარაღად (ძირითადი კბილები); ბოლოს მოხდა კბილების დიფერენციაცია. ხორცისმჭამელებში კბილების დალაგებას ყბებზე განსაზღვრული მტკიცე წესი აქვს. კბილების ერთი რიგი, რკალი ანუ არკადა მდებარეობს ქვედაყბის ძვალში, მეორე რიგი, რკალი ანუ არკადა კი – ზედაყბის და საჭრელი ძვლის სხეულში.

ცნობილია, რომ კბილები საღეჭი აპარატის ერთ-ერთი შემადგენელი ნაწილია. ვითარდება ორი გენერაციით; ჯერ ამოიჭრება მოსაცვლელი ანუ სარძევე კბილები, ხოლო შემდეგ მუდმივი კბილები, რომლებიც ვითარდებიან და გარკვეულ პერიოდში სარძევე კბილებს ცვლიან.

ნაგაზის ყოველ ცალკე აღებულ კბილში ისევე, როგორც სხვა ძუძუმწოვრებში, სამი ძირითადი ნაწილია: გვირგვინი კბილის ის ნაწილია, რომელიც ყბის ძვლების საკბილე კიდის ზემოთაა მოთავსებული.

ყელი, რომელიც დაფარულია ღრძილით, ფესვი კბილის ყველზე ღრმა ნაწილია, რომელიც ჩასმულია კბილბუდეში. გვირგვინს და ფესვს ერთმანეთთან აკავშირებს კბილის ყელი. ნაგაზებში გვხვდება ერთფესვიანი და მრავალფესვიანი კბილები. მდებარეობენ ქვედაყბის, ზედაყბისა და საჭრელი ძვლების სხეულის კბილბუდეებში. ემაგრებიან კბილბუდეების კედლებს კბილის ახლო მკვრივი შემაერთებელი ქსოვილით ანუ პერიოდონტიუმით, რომელიც კბილის ყელის მიდამოში ქმნის ცირკულარულ კბილის იოგს. იოგის ბოჭკოებს აქვს რადიალური მიმართულება. ერთი მხრივ ბოჭკოები აღწევენ კბილის ფესვის ელემენტში, ხოლო მეორე მხრივ ალვეოლის გარშემო ძვალში. კბილის იოგი ნაგაზებში ასრულებს არა მარტო მექანიკურ, არამედ ტროფიკულ ფუნქციასაც, რადგან კბილის იოგში გადის ის სისხლის ძარღვები, რომლებიც კბილის გარშემო ქსოვილებს და თვითონ კბილს კვებავენ.

ცნობილია, რომ კბილის აგებულება რთულია. შედგება მაგარი და რბილი ნაწილებისაგან. კბილის მაგარ ნაწილში განიხილება დენტინი, ძირითადი შემადგენელი ნაწილი, რომელიც ქმნის კბილის კედელს, მინანქარი ანუ ემალი, რომელიც კბილის გვირგვინის ნაწილში ფარავს დენტინს და დუღაბი ანუ ცემენტი, რომელიც მოთავსებულია ფესვის მიდამოში და ამაგრებს კბილს ალვეოლაში. კბილის რბილი ნაწილები წარმოდგენილია ე.წ. პულპით, რომელიც ავსებს კბილის ღრუს და შედგება სისხლის ძარღვებისა და ნერვებისაგან.

ხორცისმჭამელების და მათ შორის ნაგაზის კბილები არის დაბალ-გვირგვინოვანი, კონუსისებური და ბორცვიანი ტიპის. ამ ტიპის კბილებს ახსიათებს შემდეგი საერთო ნიშნები – დენტინი ქმნის კბილის ზოგად ფორმას და გვხვდება კბილის ყველა ნაწილში. ემალი ფარავს

მხოლოდ კბილის გვირგვინს. ცემენტი ფარავს კბილს ფესვის მიდამოში, აღწევს ყელამდე და ზემოდან ეფარება ამ მიდამოში ემალსაც. გვირგვინი ღრძილის ზედაპირზე რჩება სამუდამოდ და განახლებას არ განიცდის ღრძილის სიღრმიდან.

ცნობილია, რომ დენტინი მეზენქიმური წარმოშობისაა და გვხვდება ყველა ნაწილში, გვირგვინის ფესვის და ყელის მიდამოში. მას აქვს ძვლისმაგვარი აგებულება მხოლოდ იმ განსხვავებით, რომ არ შეიცავს უჯრედებს. მიუხედავად ამისა, ძირითადი ნივთიერების შემადგენლობაში შედის კოლაგენური ბოჭკოები. ორგანული და არაორგანული ნივთიერებები კბილის მასაში გარკვეული თანმიმდევრობით არიან განლაგებული, ორგანული ნივთიერება 28% -მდე, არაორგანული კი-72%-მდე.

დენტინი შედგება ძირითადი ნივთიერებებისაგან და მასში გამავალი არხებისაგან ანუ მილაკებისაგან. მილაკებში გადის კბილის პულპაში განლაგებული უჯრედების ოდონობლასტების მორჩები. ცნობილია, რომ დენტინში მილაკების რაოდენობა, ფორმა და ზომები ფესვის სხვადასხვა უბანში არაერთნაირია, მილაკები კბილის ამ ნაწილში მთელ სიგრძეზე იტოტება, გვირგვინში გვერდით ტოტებს არ ქმნის და მინანქრის ახლოს წვრილ ტოტებად იშლება.

ემალი ეპითელური წარმოშობისაა და ფარავს მხოლოდ კბილის გვირგვინს. შეიცავს დიდი რაოდენობით (96,5%-მდე) არაორგანულ ნივთიერებებს. ორგანული ნივთიერებები მასში უმნიშვნელო რაოდენობითაა (3,5%-მდე). მინერალური ნივთიერებებიდან მასში ყველზე მეტია კალციუმის მარილები. გარედან მინანქარი დაფარულია თხელი კუტიკულით, რომელიც კბილის შემხებ ზედაპირზე სწრაფად ცვდება. ადვილად შესამჩნევი მხოლოდ კბილის გვერდით ზედაპირზეა.

ცემენტი ანუ დუღაბი მეზენქიმური წარმოშობისაა. ფარავს კბილს ფესვის მიდამოში, აღწევს ყელამდე და ზემოდან ეფარება ამ მიდამოს. კბილის სხვადასხვა ნაწილში განსხვავებული სისქე აქვს. ფესვის მიდამოში შედარებით სქელია, ყელის მიდამოში კი თხელი შრის სახით არის წარმოდგენილი. ქიმიურად ცემენტი ორგანული და არაორგანული ნივთიერებებისაგან შედგება. მასში ორგანული ნივთიერება 30%-მდე აღწევს, ხოლო დანარჩენი 70% არაორგანული ნივთიერებით არის წარმოდგენილი, რომელთაგან 57%-მდე ფოსფორმჟავა კალციუმია.

მიკროსკოპული აგებულებით ცემენტი ძვლის მსგავსია. შედგება ძირითადი ნივთიერებისაგან და ძვლოვანი უჯრედებისაგან. თუმცა უჯრედები ცემენტის ყველა ნაწილში არ გვხვდება. ამგვარად დუღაბში არჩევენ უუჯრედო ანუ პირველად დუღაბს და უჯრედოვან ანუ მეორად დუღაბს. პირველადი დუღაბი ფესვის ზედა ნაწილშია. მეორადი დუღაბი კი ფესვის ქვედა ანუ ღრმა ნაწილში.

პულპა სირბილე მოთავსებულია კბილის გვირგვინის ღრუსა და ფესვის არხებში. იგი არის მეზენქიმური წარმოშობის შემაერთებელქსოვილოვანი წარმონაქმნი. მასში სამ შრეს არჩევენ: პერიფერიულს, შუალედურსა და ცენტრალურს. პულპის პერიფერიული შრე შედგება რამდენიმე რიგის მრავალმორჩიანი მსხლისებური ფორმის უჯრედებისაგან – ოდონობლასტებისაგან. ოდონობლასტების გვერდითი მორჩები მოკლეა. შუალედურ შრეში განლაგებულია პრეკოლაგენური ბოჭკოები და წვრილი უჯრედები, რომლებიც მკვდარ ოდონობლასტებს ცვლიან. ცენტრალური შრე კი შედგება ფაშარად განლაგებული უჯრედებისაგან. პულპაში ელასტიკური ბოჭკოები არ მოიპოვება. პულპა განსაკუთრებულ როლს ასრულებს კბილის კვებასა და ნივთიერებათა ცვლაში.

პულების ამოღება მკვეთრად ამუხრუჭებს ნივთიერებათა ცვლის პროცესს, აქვეითებს კბილის განვითარებას, ზრდას და რეგენერაციას.

## 5.2 ზედა ყბის და საჭრელი ძვლების საკბილო კიდეზე კბილების განლაგება

ნაგაზებში კბილების განლაგებას ყბებში განსაზღვრული წესი აქვს. კბილების ერთი რიგი ანუ არკადა მდებარეობს ქვედაყბის ძვალში. მეორე რიგი – ზედაყბის და საჭრელი ძვლის სხეულში. თითოეულ არკადაში ფუნქციის და აგებულების შესაბამისად ვარჩევთ: საჭრელ, ეშვებს და ძირითად კბილებს. ჩვენი პრეპარატების მიხედვით ნაგაზებს აქვთ განვითარებული კბილის ყელი და გვირგვინის ფუძესთან სარტყელი, რომლიდანაც წარიზიდება კბილის კონუსები.

ჩვენს მიერ ჩატარებული ანატომიური გამოკვლევების შედეგად მოპოვებული მასალის ანალიზის საფუძველზე დადგინდა, რომ ზედა და ქვედაყბის კბილები ერთიმეორის პირდაპირ დგანან. ზედაყბის კბილები თავისი ენის ზედაპირით ხვდებიან ქვედაყბის კბილების ტუჩის ზედაპირებს. ასეთი თანკბილვა დამახასიათებელია ნაგაზებისათვის.

საჭრელი კბილები მდებარეობენ წინიდან პირის კარიბჭესა და პირის ღრუს საზღვარზე. ასრულებენ საკვების დაკავების როლს. ზედა საჭრელი კბილები განლაგებულია საჭრელი ძვლის სხეულზე არსებულ ალვეოლებში. საჭრელ მედიალურ კბილებს ჰქვია დამკავებლები, მათ გვერდით მდებარეობენ მეორე წყვილი ანუ ე. წ. შუა საჭრელი და ამ უკანასკნელთა გვერდით მესამე წყვილი ე.წ. განაპირა საჭრელი კბილე-

ბი. ნაგაზებში ზედაყბის არკადაზე საჭრელი კბილების რაოდენობა სამი წყვილია: აქვს ტუჩის, ენის და შემხები ზედაპირი. მუდმივ საჭრელ კბილებს აქვს თეთრი ფერი, ყოველგვარი სიმეჩხრის გარეშე. თითოეულ მათგანს აქვთ კარგად განვითარებული ფესვი, რომელიც საჭრელი ძვლის შესაბამის ალვეოლაში ზის. გვირგვინს აქვს ოდნავ მოდრეკილი ფორმა. ფესვსა და გვირგვინს შორის კარგად გამოხატული ყელია. სამივე კბილის გვირგვინზე ჩვენი გამოკვლევის ყველა შემთხვევაში სამი წვეტიანი კონუსი ზის, რომელთაგან შუა კონუსი ყველაზე მაღალია. ნაგაზებში საჭრელი კბილები თანდათან დიდდება დამკავებელი კბილიდან დაწყებული განაპირამდე. ცხოველის ასაკის ცვლილებასთან დაკავშირებით საჭრელი კბილების გვირგვინის კონუსის ზედაპირი თანდათანობით იცვლება. ასაკის მომატებასთან ერთად კონუსის სიმაღლე მცირდება. ამასთან ერთად საჭრელი კბილების ენის ზედაპირი შედრეკილია, ტუჩის ზედაპირი კი გამოდრეკილი.

ეშვები ბრძოლისა და თავდაცვის იარაღს წარმოადგენს. სამხედრო დანიშნულების ძაღლებში ხშირია ეშვების გვირგვინის მოტეხილობა. თუ ორი ან მეტი გვირგვინის ეშვი მოტეხილია, იგი კარგავს ბრძოლის უნარს და გამოწუნებას ექვემდებარება. ეშვები მდებარეობს სხეულზე ძირითად და საჭრელ კბილებს შორის. მათი ფორმა და სიდიდე ვარიაციებს განიცდის ასაკთან დაკავშირებით. ჩვენი პრეპარატების მიხედვით ზედაყბის არკადაზე ორი ეშვია. ზედაყბის არკადის ეშვი უფრო კარგად არის განვითარებული ქვედასთან შედარებით. როდესაც ყბები იხურება ზედაყბის არკადის მუდმივი ეშვი შედის ქვედაყბის არკადის ეშვსა და პირველ პრემოლარს შორის.

ჩვენს მიერ დამუშავებული რვა ობიექტიდან ხუთ ობიექტზე (62,5%), როგორც მარჯვნივ, ისე მარცხნივ ზედაყბის არკადაზე მუდმივ ეშვს ჰქონდა კარგად განვითარებული ერთი ფესვი, ყელი და გვირგვინი ერთი ბასრი კონუსით. ორ ობიექტზე (25%), როგორც მარჯვნივ, ისე მარცხნივ მუდმივ ეშვს აქვს ორი ფესვი, ყელი, გვირგვინი ერთი ბასრი კონუსით. ერთ ობიექტზე (12,5%) აღინიშნება ასიმეტრია. ზედაყბის მარჯვენა ეშვს აქვს ორი ფესვი, ყელი, გვირგვინი ერთი ბასრი კონუსით.

ძირითადი კბილები მდებარეობენ ზედაყბის არკადის უკანა ნაწილში ლოყებისა და პირის ღრუს საზღვარზე. ამ კბილებით ხდება საკვების დაღეჭვა და დაქუცმაცება. ჩვენი პრეპარატების მიხედვით კავკასიურ ნაგავს ზედაყბის არკადაზე აქვს თორმეტი ძირითადი კბილი. პირველ ოთხ კბილს როგორც მარჯვნივ, ისე მარცხნივ უწოდებენ მცირე ძირითად კბილებს ანუ პრემოლარებს. დანარჩენ ორს კი დიდ ძირითად კბილებს ანუ მოლარებს. ზედაყბის კბილები პირველიდან მეოთხემდე თანდათან დიდდება. მეოთხე ძირითად კბილი ყველზე მძლავრი და ძირითადი კბილია და მას კინოლოგიაში მკვეთავ კბილს უწოდებენ. ჩვენი მასალების მიხედვით ძირითადი კბილები ზედაყბაზე გვერდებიდან შებრტყელებულია და ქვედა ყბის კბილებზე კარგად არის განვითარებული. ძირითადი კბილების ერთიდან სამ ფესვამდე ცვლას მხოლოდ პრემოლარები განიცდიან. მოლარები უფრო გვიან ამოდის, როგორც ნამდვილი კბილები.

ჩვენი პრეპარატების მიხედვით I მუდმივ პრემოლარს ზედაყბის საკბილო კიდეზე, როგორც მარჯვნივ, ისე მარცხნივ აქვს ერთი ფესვი,

ყელი და გვირგვინი ერთი კონუსით. ამ კბილის ფესვი წარმოადგენს შესაბამისი ალვეოლის ანაბეჭდს და ზუსტად ჯდება კბილბუდეში.

II-III მუდმივ პრემოლარს დამუშავებული რვა ობიექტიდან ოთხ პრეპარატზე (50%) ზედაყბის არკადაზე, როგორც მარჯვნივ, ისე მარცხნივ აქვს ორი ფესვი, ყელი და გვირგვინი სამკბილიანი კონუსით. სამ ობიექტზე (37,5%) სამი ფესვი, ყელი და გვირგვინი სამკბილიანი კონუსით. ერთ ობიექტზე (12,5%) აღინიშნება ასიმეტრია. მარჯვენა II-III პრემოლარს კი ორი ფესვი, ყელი და გვირგვინი ორკბილიანი კონუსით.

IV პრემოლარს შვიდ ობიექტზე (87,5%) როგორც მარჯვნივ, ისე მარცხნივ აქვს სამი ფესვი, ყელი და გვირგვინი ოთხკბილიანი კონუსით. ერთ ობიექტზე (12,5%) სიმეტრიულად ჰქონდა ფესვი, ყელი და გვირგვინი ხუთკბილიანი კონუსით. I-II მოლარს ზედაყბის არკადაზე დამუშავებული რვა ობიექტიდან ხუთ ობიექტზე, როგორც მარჯვნივ, ისე მარცხნივ აქვს სამი ფესვი, ყელი და გვირგვინი სამ კბილიანი კონუსით. ორ ობიექტზე (25%) კი ოთხი ფესვი, ყელი და გვირგვინი ოთხკბილიანი კონუსით. ერთ ობიექტზე (12,5%) აღინიშნებოდა ასიმეტრია. მარჯვენა პირველ და მეორე მოლარს აქვს სამი ფესვი, ყელი და გვირგვინი სამკბილიანი კონუსით. მარცხენა პირველ და მეორე მოლარს ორი ფესვი, ყელი და გვირგვინი ორკბილიანი კონუსით.



### 5.3. ქვედაყბის სხეულის საკბილო კიდეზე კბილების განლაგება

ქვედაყბის არკადაზე საჭრელი კბილები მდებარეობენ სხეულის საჭრელ ნაწილზე კბილბუდეებში, პირის კარიბჭის და პირის ღრუს საზღვარზე. ქვედა ყბაზე ისევე, როგორც ზედა ყბაზე საჭრელი მედიალური კბილები დამკავებელია, მათ გვერდით შუა საჭრელი და ამ უკანასკნელთა გვერდით განაპირა საჭრელი კბილები. ჩვენს მიერ დამუშავებულ ყველა პრეპარატზე, როგორც მარჯვნივ, ისე მარცხნივ სამ-სამი საჭრელი კბილია. მუდმივ საჭრელ კბილებს აქვს თეთრი ფერი ყოველგვარი სიმეჩხერის გარეშე. თითოეულ საჭრელ კბილს აქვს ერთი ფესვი, ყელი და გვირგვინი. სამივე კბილის გვირგვინზე ჩვენი გამოკვლევების ყველა შემთხვევაში სამი წვეტიანი კონუსია, რომელთაგან შუა კონუსი ყველაზე მაღალია. ნაგაზებში საჭრელი კბილები თანდათან დიდდება დამკავებლი კბილიდან დაწყებული განაპირა კბილებამდე. ცხოველის ასაკის მომატებასთან ერთად საჭრელი კბილების გვირგვინის კონუსების ზედაპირი თანდათანობით მცირდება. ქვედა საჭრელი კბილების ენის ზედაპირი შედრეკილია, ტუჩის კი – გამოდრეკილი.

ქვედა არკადის ეშვები მდებარეობენ საჭრელ და ძირითად კბილებს შორის. მათი ფორმა და ზომა ცვლილებებს განიცდის ასაკის ცვლილებებთან დაკავშირებით. ჩვენი მასალების მიხედვით ქვედაყბის არკადაზე ორი ეშვია. ქვედაყბის ეშვები ზედაყბის ეშვებთან შედარებით სუსტადაა განვითარებული.

ჩვენს მიერ დამუშავებული რვა ობიექტიდან ექვს ობიექტზე (75%) როგორც მარჯვნივ, ისე მარცხნივ ქვედაყბის ეშვს აქვს ერთი ფესვი,

ყელი და გვირგვინი ერთი ბასრი კონუსით. ერთ პრეპარატზე (12,5%) სიმეტრიულად მუდმივ ეშვს აქვს ორი ფესვი, ყელი და გვირგვინი ერთი ბასრი კონუსით. ერთ ობიექტზე კი აღინიშნებოდა ასიმეტრია. მარჯვენა ეშვს ჰქონდა ერთი ფესვი, ყელი, გვირგვინი და ერთი კონუსი, მარცხნივ კი – ორი ფესვი, ყელი, გვირგვინი და გვირგვინის ერთი კონუსი.

ძირითადი კბილები ქვედა ყბის საკბილო კიდეზე მდებარეობენ ლოყებსა და პირის ღრუს საზღვარზე. ჩვენი პრეპარატების მიხედვით კავკასიურ ნაგაზს ქვედაყბის არკადაზე აქვს 14 კბილი. პირველ ოთხ კბილს, როგორც მარჯვნივ, ისე მარცხნივ უწოდებენ მცირე ძირითად კბილებს ანუ პრემოლარებს. დანარჩენ სამს კი დიდ ძირითად კბილებს ანუ მოლარებს. ქვედაყბის ძირითადი კბილები პირველიდან მეხუთემდე თანდათანობით დიდდება. მეხუთე ძირითადი კბილი ყველაზე მძლავრი კბილია და მას კინოლოგები მკვეთავ კბილს უწოდებენ. ჩვენი პრეპარატების მიხედვით ქვედაყბის ძირითადი კბილები გვერდებიდან შებრტყელებულია და ზედაყბის კბილებზე სუსტადაა განვითარებული. ფესვების რაოდენობა უდრის ერთიდან ოთხამდე. ცვლას მხოლოდ პრემოლარები განიცდიან. ქვედაყბის საკბილო კიდეზე მოლარები მოგვიანებით ამოდის, როგორც მუდმივი კბილები.

ჩვენს მიერ დამუშავებული პრეპარატების მიხედვით ქვედაყბის პირველ მოლარს აქვს მცირე ზომის გვირგვინი, ყელი და დაბალი ფესვი. გვირგვინზე აქვს ერთი კონუსი. ანატომიაში მას სამგლე კბილს უწოდებენ.

მეორე პრემოლარს ქვედაყბის არკადაზე დამუშავებული რვა ობიექტიდან ოთხ ობიექტზე (50%), როგორც მარჯვნივ, ისე მარცხნივ აქვს ორი ფესვი, ყელი და გვირგვინი სამკბილიანი კონუსით. ორ ობიექტზე (25%) კი – სამი ფესვი, ყელი და გვირგვინი ოთხკბილიანი კონუსით. ორ ობიექტზე (12,5%) აღინიშნება ასიმეტრია, მარჯვნივ აქვს ორი ფესვი, მარცხნივ – სამი. მესამე პრემოლარს ქვედაყბის არკადაზე დამუშავებული რვა ობიექტიდან 5 ობიექტზე (62,5%), როგორც მარჯვნივ, ისე მარცხნივ აქვს ორი ფესვი, ყელი და გვირგვინი ორკბილიანი კონუსით. ორ პრეპარატზე (25%) მესამე პრემოლარს აქვს სამი ფესვი, ყელი და გვირგვინი ოთხკბილიანი კონუსით. ერთ ობიექტზე (12,5%) აღინიშნებოდა ასიმეტრია, მარჯვენა მესამე პრემოლარს ჰქონდა ორი ფესვი, ყელი და გვირგვინი ოთხკბილიანი კონუსით. მეოთხე პრემოლარს სიმეტრიულად ექვს ობიექტზე (75%) ჰქონდა ორი ფესვი. ორ პრეპარატზე (25%) აღინიშნებოდა ასიმეტრია, მარჯვენა კბილს აქვს სამი ფესვი, მარცხენას ორი.

პირველ მოლარს ქვედაყბის არკადაზე ხუთ ობიექტზე (62,5%), როგორც მარჯვნივ, ისე მარცხნივ აქვს ორი ფესვი, ყელი და გვირგვინი ხუთკბილიანი კონუსით. ორ ობიექტზე (25%) – სამი ფესვი, ყელი, გვირგვინი ოთხკბილიანი კონუსით. ერთ ობიექტზე (12,5%) აღინიშნებოდა ასიმეტრია, მარჯვენა პირველ მოლარს ჰქონდა ორი ფესვი სამკბილიანი კონუსით, მარცხენას კი – სამი ფესვი ხუთკბილიანი კონუსით.

მეორე მოლარს ქვედაყბის არკადაზე შვიდ ობიექტზე (87,5%) აქვს ორი ფესვი, ყელი და გვირგვინი სამკბილიანი კონუსით, მარცხენას კი – სამი ფესვი, ყელი და გვირგვინი სამკბილიანი კონუსით.

მესამე მოლარს ქვედაყბის არკადაზე, როგორც მარჯვნივ, ისე მარცხნივ აქვს ერთი ფესვი, ყელი და გვირგვინი სამკბილიანი კონუსით.

#### 5.4 კბილის ფესვის არხების სისტემა

უაკანსკნელ წლებში უცხოეთის კეთილმოწყობილ ვეტერინარულ კლინიკებში მნიშვნელოვანი ყურადღება აქვს დათმობილი კბილის აგებულების, ფესვის არხების სისტემის და განლაგების შესწავლას ხორცისმჭამელ ცხოველებში. ჩვენს პირობებში კი ეს საკითხი მთლიანად შესწავლილია.

ჩვენს მიერ ჩატარებული ანატომიური გამოკვლევებით ნაგაზის კბილის დრუ ორ ნაწილად იყოფა – პულპის საკანი, რომელიც კბილის გვირგვინის მასაშია მოთავსებული და ფესვის არხების სისტემა. ეს უაკანსკნელი იწყება პულპის საკნის ფსკერიდან და გრძელდება ფესვის არხებში. კბილის სირბილე ანუ პულპა მთლიანად ავსებს პულპის საკანს და ფესვის არხებს.

ცნობილია, რომ ფესვის არხი იყოფა გვირგვინოვან, შუა და მწვერვალოვან (აპიკალურ) ნაწილებად (მესამედებად). არხის გვირგვინოვანი ნაწილი ყველაზე ფართოა და არხების შესასვლელის გაგრძელებაა. არხის მწვერვალოვან ნაწილში დენტინის და ცემენტის საზღვართან არხი ბოლოვდება შევიწროებით, რომელსაც მწვერვალოვანი ხვრელი ეწოდება. ეს ფიზიოლოგიური შევიწროება წარმოადგენს ენდოდონტური ჩარევის სასაზღვრო წერტილს. ამგვარად, ფესვის არხები კბილის ფესვში მიემართება მწვერვალის მიმართულებით და იხსნება მწვერვალის ხვრელის სახელწოდებით. ნაგაზებში მწვერვალის ხვრელი შეიძლება

იყოს ერთი ან რამდენიმე, თუმცა შესაძლებელია აპიკალური ხვრელის მწვერვალის ლატერალური გადანაცვლება. ჩვენს მიერ დამუშავებულ ობიექტზე შესწავლილი 192 კბილიდან 26 (13,5%) აღმოჩნდა აპიკალური ხვრელის მწვერვალის ლატერალურად გადანაცვლება.

ცნობილია, რომ კბილის არხს არასდროს არა აქვს სწორი, მრგვალი ფორმა. მხოლოდ ცხოველის ასაკის მომატების შემდეგ მეორადი დენტინის წარმოქმნის გამო არხის დიამეტრი მცირდება და ხვრელის განივი კვეთის ფორმა შედარებით მომრგვალებული ხდება. ენდოდონტური მანიპულაციების დაწყების წინ ფესვის არხების შესასვლელებთან აუცილებელია მისადგომების შექმნა კბილის ღრუს ფართო გახსნით. გვირგვინის ტრეპანაცია წარმოებს ფესვის არხების სიგრძის, ფორმის, რაოდენობის და ზომის გათვალისწინებით. ყველა ტოპოგრაფიულ მონაცემებს ვაზუსტებთ რენტგენოგრამის საშუალებით. ტრეპანაციას ვაწარმოებთ ჩვეულებრივი ბორებით, რომლებიც ჩამაგრებულია მაღალსიჩქარიან ბუნიკში. კბილის ღრუს გახსნის შემდეგ საჭიროა გაიხსნას კბილის საკანი ენდობორებით. ენდობორების გამოყენებით გამოირიცხულია კბილის ღრუს პერფორაცია. როდესაც უკვე უზრუნველყოფილია თავისუფალი მისადგომი ყველა არხის შესასვლელთან, ამის შემდეგ შესაძლებელია არხების შესასვლელების მოძებნა სხვადასხვა ფორმის ხელის ენდოდონტური ზონდებით.

ფესვის არხის პრეპარირება იწყება არხიდან რბილი ქსოვილების, დაინფიცირებული დენტინის გამოტანა. არხს ვაძლევთ თანაბრად შევიწროებული კონუსის ფორმას. ინსტრუმენტალური დამუშავების შემდეგ ფესვის არხის კედლებიდან ვაცლით ქსოვილების გარკვეულ რაოდენობას.

დენობას (15-50მკმ). არხს ვაფართოებთ მინიმუმ 3 ზომამდე. დაინფიცირებული არხები ფართოვდება მეტად.

ფესვის არხის სიგრძის გაზომვის რამდენიმე მეთოდია. ჩვენს მიერ გამოყენებული იყო უძველესი მეთოდი – არხის სიგრძის განსაზღვრა ტაქტილური მეთოდით. ეს მეთოდი მდგომარეობს შემდეგში: არხის ღრუში შეგვაქვს იარაღი წინააღმდეგობის გაწევამდე. ამ მეთოდის გამოყენებამ დაგვარწმუნა, რომ იგი მთლად ზუსტი შეიძლება არ იყოს.

დღეს ფართოდაა გავრცელებული რენტგენოლოგიური მეთოდი კბილის ფესვის არხის და სამუშაო სიგრძის განსაზღვრისათვის. ოპერაციამდელ დიაგნოსტიკურ რენტგენოგრამაზე კარგად უნდა მოჩანდეს კბილის მთელი არხი. სტომატოლოგი უნდა ფლობდეს ინფორმაციას არხის საშუალო სიგრძესა და მდებარეობის თაობაზე.

კბილის ფესვების რაოდენობისა და ფესვების ირგვლივ მდებარე პერიოდონტის ნაპრალის, კბილის ღრუს, პულპის, ფესვის არხების რაოდენობისა და სიგრძის განსაზღვრისათვის ჩვენს მიერ გამოყენებული იყო რენტგენოგრაფიული მეთოდი. მუშაობის პერიოდში ვიყენებდით სამედიცინო სტომატოლოგიაში ხმარებული D სისწრაფის ფირებს, ზომით 30x40, რომელიც დღეს ყველაზე იაფი და ხელმისაწვდომია ვეტერინარებისთვის.

ჩვენს მიერ ჩატარებული ანატომიური გამოკვლევების შედეგად მოპოვებული მასალების ანალიზის საფუძველზე დადგინდა, რომ ნაგაზის ზედაყბის საჭრელ კბილებს, როგორც მარჯვნივ, ისე მარცხნივ დამუშავებული რვა ობიექტიდან ექვს პრეპარატზე (75%) აქვს ერთი ფესვის არხი, ორ პრეპარატზე (25%) აქვს ორი არხი.

მუდმივ ეშვებს ხუთ ობიექტზე (62,5%) როგორც მარჯვნივ, ისე მარცხნივ აქვს ფესვის ერთი ძირითადი არხი. ორ ობიექტზე (25%) კი – სიმეტრიულად ფესვის ორი ძირითადი არხი. ერთ პრეპარატზე (12,5%) აღინიშნება ასიმეტრია. მარჯვენა მხარეს ეშვს ჰქონდა ფესვის ორი ძირითადი არხი, მარცხენას კი – ერთი.

ცხრილი 6

ნაგაზის ზედა ყბის კბილების ფესვების და არხების რაოდენობა

კბილთა სახელები	კბილის სიგრძე (მმ)	გვირგვინის სიმაღლე (მმ)	ფესვების რაოდენობა	ფესვების სიგრძე	არხების რაოდენობა	არხების სიგრძე
J <sub>1</sub>	18	6	1	12	1	12
J <sub>2</sub>	21	7	1	14	1	14
J <sub>3</sub>	26	12	1	14	1	14
C	49	20	1	29	1	29
P <sub>1</sub>	10	4	1	6	1	6
P <sub>2</sub>	17	7	2	10	2	10
P <sub>3</sub>	18	6	2	12	3	12
P <sub>4</sub>	29	13	3	16	3	16
M <sub>1</sub>	20	7	3	13	4	13
M <sub>2</sub>	21	13	3	6	3	6

ჩვენი პრეპარატების მიხედვით I პრემოლარს, როგორც მარჯვნივ, ისე მარცხნივ აქვს ერთი ძირითადი არხი. II-III პრემოლარს 5 ობიექტზე (62,5%) ორივე მხარეზე აქვს ფესვის ორი ძირითადი არხი. ორ პრეპარატზე (25%) 2 ძირითადი და 1 დამატებითი არხი. ერთ პრეპარატზე (12,5%) აღინიშნება ასიმეტრია. II-II მარცხენა პრემოლარს აქვს ფესვის 2

არხი, მარჯვენას – 3. მეოთხე პრემოლარს დამუშავებული 8 ობიექტიდან 4 ობიექტზე (50%) როგორც მარჯვნივ, ისე მარცხნივ აქვს 3 ფესვის ძირითადი არხი, 3 ობიექტზე (37,5%) – 4. ერთ ობიექტზე (12,5%) მეოთხე პრემოლარს ასიმეტრიულად ჰქონდა ფესვის 5 ძირითადი არხი.

I-II პრემოლარს ზედა ყბაზე დამუშავებული 8 ობიექტიდან 5 პრეპარატზე (62,5%) როგორც მარჯვნივ, ისე მარცხნივ აქვს ფესვის 3 ძირითადი არხი. 2 ობიექტზე (25%) – 5. 1 პრეპარატზე (12,5%) ადგილი აქვს ასიმეტრიას. მარჯვენა I-II მოლარს აქვს ფესვის 5, მარცხენას კი – 6.

ჩვენს მიერ ჩატარებული ანატომიური გამოკვლევების მიხედვით ნაგაზის ქვედაყბის საჭრელ კბილებს როგორც მარჯვნივ, ისე მარცხნივ აქვს ფესვის ერთი ძირითადი არხი, რომელიც იხსნება ფესვის მწვერვალზე მწვერვალის ხვრელით.

მუდმივ ეშვებს 6 ობიექტზე (75%) როგორც მარჯვნივ, ისე მარცხნივ ჰქონდა 1 ფესვის ძირითადი არხი. 1 ობიექტზე (12,5%) – 2, 1 პრეპარატზე (12,5%) კი აღინიშნებოდა ასიმეტრია. მარჯვენა ეშვს აქვს – 1, მარცხენას – 2 ფესვის არხი.

ჩვენი პრეპარატების მიხედვით I პრემოლარს ყველა პრეპარატზე როგორც მარჯვნივ, ისე მარცხნივ აქვს 1 ფესვის არხი. II პრემოლარს 4 ობიექტზე (50%) როგორც მარჯვნივ, ისე მარცხნივ აქვს ფესვის 2 არხი, 2 პრეპარატზე (25%) – 3. 2 პრეპარატზე (25%) აღინიშნება ასიმეტრია. მარჯვენა კბილს აქვს 2 ფესვის არხი, მარცხენას კი – 3. III პრემოლარს 5 ობიექტზე (62,5%) როგორც მარჯვნივ, ისე მარცხნივ აქვს 2 ფესვის არხი. 2 პრეპარატზე (25 %) – 3, ერთ ობიექტზე (12,5%) III პრემოლარს სიმეტრიულად ჰქონდა 4 ფესვის არხი. IV პრემოლარს 6 ობიექტზე (75%) როგორც მარჯვნივ, ისე მარცხნივ აქვს 2 ფესვის არხი, 2



პრეპარატზე (25%) აღინიშნება ასიმეტრია. მარჯვენა კბილს აქვს 4 ფესვის არხი, მარცხენას კი 3 ფესვის არხი.

პირველ მოლარს ხუთ ობიექტზე (62,5%) როგორც მარჯვნივ, ისე მარცხნივ აქვს ორი ფესვის არხი, ორ პრეპარატზე (25%) – ოთხი, ერთ პრეპარატზე (12,5%) აღინიშნება ასიმეტრია. მარჯვენა პირველ მოლარს აქვს სამი, მარცხენას კი – ოთხი ფესვის არხი. მეორე მოლარს შვიდ ობიექტზე, როგორც მარჯვნივ, ისე მარცხნივ აქვს – ორი, ერთ ობიექტზე (12,5%) კი – სამი ფესვის არხი. მესამე მოლარს დამუშავებულ ყველა პრეპარატზე სიმეტრიულად აქვს ერთი ფესვის არხი.

ცხრილი 7

ნაგაზის ქვედაყბის კბილების ფესვების და არხების რაოდენობა

კბილთა სახელები	კბილის სიგრძე (მმ)	გვირგვინის სიმაღლე (მმ)	ფესვების რაოდენობა	ფესვების სიგრძე	არხების რაოდენობა	არხების სიგრძე
J <sub>1</sub>	20	4	1	16	1	16
J <sub>2</sub>	21	5,5	1	16,5	1	16,5
J <sub>3</sub>	23	7	1	16	1	16
C	48	15	1	33	1	33
P <sub>1</sub>	10	4	1	6	1	6
P <sub>2</sub>	20	6	2	14	2	14
P <sub>3</sub>	23	8	2	M15 D13	2	M15 D13
P <sub>4</sub>	24	9,5	2	16	2	16
M <sub>1</sub>	33,0	13,5	2	D19 M24,5	2	M24,0
M <sub>2</sub>	16	6	2	11	D2 }3 M1	D 10,5 M 11,0
M <sub>3</sub>	11,5	4,0	1	7,5	1	7,4

6. საკუთარი გამოკვლევების მონაცემები ქვედაყბის და ზედაყბის ნერვებიდან გამოსულ ტოტებზე; საჭრელი კბილების, ეშვებისა და ძირითადი კბილების ნერვებზე

6.1 ქვედაყბის ნერვი

ქვედაყბის ნერვი უშუალოდ მონაწილეობს საღეჭი აპარატის შემადგენლობაში შემავალი ორგანოების ინერვაციაში. ჩვენს მიზანს შეადგენდა შეგვესწავლა ქვედაყბის ნერვის ძირითადი ღეროდან გამოსული უფრო მნიშვნელოვანი ტოტები, რომლებიც საღეჭი აპარატის შემადგენელი ორგანოების ინერვაციაში იღებდნენ მონაწილეობას. განსაკუთრებით ჩვენთვის საყურადღებო იყო ქვედაყბის საჭრელი კბილების, ეშვებისა და ძირითადი კბილების ალვეოლარული ნერვების კბილის ფესვის მწვერვალებამდე მისვლის, კბილის ღრუში შესვლისა და დატოტიანების დაზუსტება. ცნობილია, რომ ქვედაყბის ნერვი სამწვერა ნერვის ერთ-ერთი მგრძნობიარე – მამოძრავებელი ხასიათის ტოტია. სამწვერა ნერვი ორი ფესვით იწყება ტვინოვანი ხიდის გვერდითი ზედაპირებიდან. აქედან ერთი მგრძნობიარეა, მეორე კი მამოძრავებელი. მგრძნობიარე ფესვზე მდებარეობს ნახევარმთვარისებრი ფორმის კვანძი. კვანძის მიდამოში ეს ორი ფესვი ერთდება და ჩამოყალიბდება შერეული ხასიათის სამწვერა ნერვი, რომელიც ქალას ღრუში თვალბუდის, ზედაყბისა და ქვედაყბის ნერვებად იყოფა.

ჩვენს მიერ ჩატარებულმა გამოკვლევებმა გვიჩვენა, რომ ნაგაზებში ნახევარმთვარისებურ კვანძს ყველა პრეპარატზე, როგორც მარჯვნივ, ისე მარცხნივ აქვს ოვალური ფორმა; კვანძის სიგრძე საშუალოდ აღწევს

1,8-2 სმ-მდე. კვანძის შედარებით უფრო ამობურცული წინა ნაწილიდან იწყება სამწვერა ნერვის ძირითადი ტოტები, რომელთაგან პირველი ორი მგრძნობიარე ხასიათისაა და მესამე შერეული, მგრძნობიარე – მამოძრავებელი.

ქვედაყბის ნერვი ნახევარმთვარისებური კვანძიდან გამოსვლის შემდეგ ქალას ღრუს ტოვებს ოვალური ხვრელით. ჩვენს მიერ დამუშავებული ნაგაზის 10 პრეპარატიდან 7 პრეპარატზე (70%), როგორც მარჯვნივ, ისე მარცხნივ ქვედაყბის ნერვიდან თანმიმდევრობით გამოდიოდა: მედიალური და ლატერალური ფრთისებური ნერვები, ლოყის ნერვი, საღეჭი ნერვი, საფეთქლის ღრმა და საფეთქლის ზედაპირული ნერვები. აღნიშნული ტოტების გამოყოფის შემდეგ ქვედაყბის ნერვის ძირითადი ღერო იყოფა: ყბათაშუა, ენის და ქვედაყბის ალვეოლარულ ნერვებად. 3 პრეპარატზე (30%) კი – ქვედაყბის ნერვის ძირითადი ღერო, როგორც მარჯვნივ, ისე მარცხნივ იყოფოდა ენისა და ქვედაყბის ალვეოლარულ ნერვებად.

## 6.2 ფრთისებური ლატერალური და ფრთისებური მედიალური ნერვები

ფრთისებური ლატერალური ნერვი ჩვენი პრეპარატების მიხედვით იწყება ქვედაყბის ნერვის ლატერალური ზედაპირიდან და უმოკლესი გზით შედის თანამოსახელე კუნთში მედიალური ზედაპირიდან. კუნთის მასაში ნერვი ორ ტოტად იყოფა, რომლებიც მიყვებიან კუნთოვან ბოჭკოებს და იძლევიან მეორე რიგის ტოტებს.

ფრთისებური მედიალური ნერვი იწყება ქვედაყბის ნერვის მედიალური ზედაპირიდან. დასაწყისში აძლევს წვრილ ტოტს სასის ფარდის გამჭიმავ კუნთს, წვება ფრთისებური ლატერალური კუნთის კაუდალური კიდის გასწვრივ და შედის თანამოსახელე კუნთში მედიალური ზედაპირიდან. კუნთის მასაში ნერვი სამ ტოტად იყოფა, რომლებიც მიემართებიან ნაზალური, კაუდალური და ვენტრალური მიმართულებით კუნთოვან ბოჭკოებს შორის და იძლევიან მეორეულ ტოტებს.

### 6.3. ლოყის და საღეჭი ნერვები

ლოყის ნერვი ყოველთვის იწყება ქვედაყბის ნერვის წინა ზედაპირიდან. დასაწყისში მისგან გამოდის ერთი ან ორი წვრილი ტოტი ფრთისებური კუნთისათვის. წვება ამ კუნთის მედიალური ზედაპირის გასწვრივ, ჩამოდის კრანო-ვენტრალურად და თავსდება ლოყის კუნთზე საღეჭი კუნთის ქვეშ. აქ მისგან გამოდის 2-3 ტოტი ლოყის კუნთის ლორწოვანი გარსისათვის და ქვედაყბის ძირითადი კბილების ღრძილებისათვის. ამის შემდეგ ლოყის ნერვი იყოფა ორ ტოტად, რომლებიც იძლევიან მეორეულ ტოტებს, უკავშირდებიან ერთმანეთს და სახის ნერვის ტოტებთან ერთად ქმნიან ლოყის წნულს.

საღეჭი ნერვი ქვედაყბის ნერვის მამოძრავებელი ხასიათის ტოტია. დამუშავებული 10 პრეპარატიდან 7 პრეპარატზე (70%) საღეჭი ნერვი, პრეპარატის ორივე მხარეს გამოდის ქვედაყბის ნერვის ლატერალური ზედაპირიდან, 2 პრეპარატზე (20%) კი – სიმეტრიულად საღეჭი და საფეთქლის ღრმა ნერვის საერთო ღერო გამოდიოდა ქვედაყბის ნერვის ლატერალური ზედაპირიდან. 1 ობიექტზე (10%) აღინიშნებოდა ასიმეტ-

რია, მარჯვენა ქვედაყბის ნერვიდან გამოდიოდა საღეჭი და საფეთქლის ღრმა ნერვების საერთო ღერო. მარცხენა ქვედაყბის ნერვიდან კი ცალცალკე გამოდიოდა საფეთქლის ღრმა და საღეჭი ნერვები.

საღეჭი ნერვი შედის ქვედაყბის სასახსრე და კუნთოვან მორჩებს შორის არსებულ ნახევარმთვარისებურ ამონაჭდევში და თავსდება ქვედაყბის ტოტის ლატერალურ ზედაპირზე. ქვედაყბის სასახსრე მორჩის დონეზე საღეჭი ნერვიდან გამოდის 2 ან 3 წვრილი ტოტი ქვედაყბის სახსრის ჩანთისათვის, რომლებიც შედიან სასახსრე ჩანთის დორსალურ კედელში. საღეჭი ნერვის ღერო შედის თანამოსახელე კუნთის ზედაპირულ და ღრმა შრეებს შორის, ჩამოდის ვენტრო-კაუდალური მიმართულებით და იყოფა 3 ან 5 ტოტად. აღნიშნული ტოტები თავის მხრივ იძლევიან მეორეულ ტოტებს, რომლებიც კუნთოვან ბოჭკოებს მიყვებიან ვენტრო-კრანიალური მიმართულებით.

#### **6.4. საფეთქლის ღრმა და საფეთქლის ზედაპირული ნერვები**

საფეთქლის ღრმა ნერვი უფრო ხშირად იწყება ქვედაყბის ნერვის ძირითადი ღეროდან 2 ან 3 ტოტის სახით. შედარებით იშვიათად საღეჭი და საფეთქლის ღრმა ნერვის საერთო ღერო გამოდის ქვედაყბის ნერვის ლატერალური ზედაპირიდან, რომელიც მალე იყოფა საღეჭ და საფეთქლის ღრმა ნერვებად. ორივე შემთხვევაში საფეთქლის ღრმა ნერვი თავსდება საღეჭ ნერვთან ერთად. ჯერ მიემართება ვენტრალური, შემდეგ ლატერალური მიმართულებით. წვება საფეთქლის კუნთის მედიალურ ზედაპირზე, მიემართება დორსალურად და შედის თანამოსა-

ხელე კუნთში მედიალური ზედაპირიდან. ნერვის კუნთში დატოტიანება მაგისტრალური ტიპისაა.

საფეთქლის ზედაპირული ნერვი იწყება ქვედაყბის ნერვის დორსალური ზედაპირიდან. დამუშავებული 8 პრეპარატიდან 5 პრეპარატზე, როგორც მარჯვნივ, ისე მარცხნივ იგი ერთი წვრილი ტოტის სახით გამოდიოდა ქვედაყბის ნერვიდან, 3 ობიექტზე კი ქვედაყბის ნერვის დორსალური ზედაპირიდან გამოდიოდა ორი თითქმის თანაბარი დიამეტრის ტოტი, რომლებიც 1-1,5 სმ-ის შემდეგ უკავშირდებოდა ერთმანეთს და ქმნიდა საფეთქლის ზედაპირული ნერვის ღეროს. ორივე შემთხვევაში საფეთქლის ზედაპირული ნერვი ირიბად წვება ქვედაყბის სახსრის მედიალურ ზედაპირზე, შემოუვლის სასახსრე მორჩს და ნერვი მიემართება ლატერალური მიმართულებით. თავის მსვლელობის გზაზე იძლევა 4-5 ტოტს ყბაყურა ჯირკვლისათვის და სასახსრე ჩანთისათვის აღნიშნული ტოტების გამოყოფის შემდეგ საფეთქლის ზედაპირული ნერვიდან გამოდის ყურის ტოტი. სასახსრე ჩანთის ტოტი შედის ჩანთის უკანა კედელში. ყურის ტოტი მიემართება საფეთქლის მიდამოს მიმართულებით, სადაც მას უკავშირდება შემაერთებელი ტოტის სახით ყურ-ქუთუთოს ნერვის ყურის ტოტი; მიყვება ყურის ნიჟარას მწვერვალამდე, როგორც ყურის ნიჟარის გარეთა ნერვი.

საფეთქლის ზედაპირული ნერვის ძირითადი ღერო წვება ყბაყურა ჯირკვლის ქვეშ და მიემართება ოროვენტრალურად. აქ იგი მდებარეობს საღეჭი კუნთის ლატერალურ ზედაპირზე უშუალოდ კანის ქვეშ. დამუშავებული 8 პრეპარატიდან 6 პრეპარატზე (75%) საფეთქლის ზედაპირული ნერვი თავის ლატერალურ ზედაპირზე იყოფა სამ ტოტად.

აქედან ერთი ყველაზე წვრილი ტოტი თავის მხრივ იყოფა 4-5 ტოტად, რომლებიც ტოტიანდებიან საფეთქლის და საღეჭი მიდამოს კანში. მეორე შედარებით უფრო მსხვილი ტოტი შემაერთებელი ტოტის სახით უკავშირდება სახის ნერვის ლოყის დორსალურ ნერვს, მესამე ყველაზე მსხვილი ტოტი მიემართება ოროვენტრალური მიმართულებით. თავის მსვლელობის გზაზე იძლევა მეორეულ ტოტებს, რომლებიც ანასტომოზებით უკავშირდებიან სახის ნერვის ლოყის დორსალური ნერვის კანის მეორეულ ტოტებს და მონაწილეობს ლოყის წნულის შექმნაში.

### 6.5 ქვედაყბის ალვეოლარული ნერვი

ქვედაყბის ალვეოლარული ნერვი ჩვენი პრეპარატების მიხედვით გამოდის ქვედაყბის ნერვიდან ენის და ყბათაშუა ნერვებთან ერთად. წვება ქვედაყბის ფოსოსა და ფრთისებურ კუნთს შორის. ფრთისებურ ფოსოში ქვედაყბის ალვეოლარული ნერვიდან გამოდის 2-3 ტოტი. ჩვენს მიერ დამუშავებული 10 პრეპარატიდან 6 პრეპარატზე (60%), როგორც მარჯვნივ, ისე მარცხნივ ქვედაყბის ალვეოლარული ნერვიდან გამოსული ტოტების რაოდენობა იყო ორი, 4 პრეპარატზე (40%) კი სამი. აღნიშნული ტოტები შედიან ფრთისებური ფოსოს ძვლისაზრდელაში.

ქვედაყბის ალვეოლარული ნერვი აღნიშნული ტოტების გამოყოფის შემდეგ მიემართება ორო-ვენტრალურად და 1-1,5 სმ-ის შემდეგ თანამოსახელე არტერიასთან ერთად ქვედაყბის ხვრელით შედის ქვედაყბის არხში. ქვედაყბის არხი თანამოსახელე ხვრელით იწყება და ნიკაპის ხვრელით მთავრდება. ჩვენს მიერ დამუშავებული 8 ობიექტიდან 6 ობიექტზე (62,5%) ნიკაპის ხვრელი იყო ორი, რომლებიც

ერთიმეორისაგან დაცილებული იყო 1 სმ-ით. 2 ობიექტზე (25%) – ერთი. 1 ობიექტზე (12,5%) აღინიშნებოდა ასიმეტრია. მარჯვენა მხარეს ნიკაპის ხვრელი იყო ორი, მარცხენა მხარეზე კი – ერთი. ჩვენი პრეპარატების მიხედვით ახალგაზრდა ნაგაზებში (50%) კი მოდრეკილობა საგრძნობლად მცირდება. ქვედაყბის ალვეოლარული ნერვის ტოპოგრაფიის და მისგან გამოსული ალვეოლარული ნერვების გამოსვლის დონის განსაზღვრის მიზნით ჩვენ არხი დავყავით 3 ნაწილად: აბორალური, შუამდებარე და ორალური.

ქვედაყბის არხის დასაწყისი ანუ აბორალური ნაწილი და ნერვი ახალგაზრდა ნაგაზებში იწყება მესამე მოლარიდან და მთავრდება პირველი პრემოლარის დონეზე. არხს აქვს მოდრეკილი ფორმა და მოთავსებულია ძირითადი კბილების ფესვებთან ახლოს და მისგან გამოყოფილი არ არის ღრუბლისებური ნივთიერების ძვლოვანი ფირფიტებით. ზრდასრულ ცხოველებში კი მოდრეკილობა სწორდება. ძირითადი კბილების ფესვებიდან არხი გამოყოფილია ღრუბლისებური ნივთიერების ძვლოვანი ფირფიტებით. ქვედაყბის არხისა და ნერვის საბოლოო ანუ ორალური ნაწილი იწყება პირველი პრემოლარიდან და მთავრდება ნიკაპის ხვრელით. ნიკაპის ხვრელიდან გამოსვლამდე ქვედაყბის ხვრელიდან იწყება წვრილი ალვეოლარული არხი, რომელიც მოემართება ეშვებისა და საჭრელი კბილების მიმართულებით და იხსნება ეშვის და საჭრელი კბილების ალვეოლების ბუდის ძირში.

ჩვენს მიერ დამუშავებული პრეპარატების აღწერის შედეგად მოპოვებული მასალების ანალიზის საფუძველზე დადგინდა, რომ ქვედაყბის არხის სამივე ნაწილში იმყოფება ნერვ-სისხლძარღვოვანი კონა, რომელიც შექმნილია ქვედაყბის ალვეოლარული ნერვით, თანამოსახელე არ-



ტერიით და ვენით. გარედან გარშემორტყმულია შემაერთებელქსოვილოვანი კონით. ჩვენი პრეპარატების მიხედვით ახალგაზრდა ნაგაზებში ნერვ-სისხლძარღვოვანი კონა მჭიდროდ ეკვრის არხის კედლებს. ზრდასრულ ნაგაზებში ნერვ-სისხლძარღვოვან კონასა და არხის დამოუკიდებელ ძვლოვან კედელს შორის თავისუფალი სივრცეა, რომელიც მთლიანად ცხიმოვანი ქსოვილით არის ამოვსებული არხის სამივე ნაწილში. განსაკუთრებით ბევრია ცხიმოვანი ქსოვილი არხის პირველ ან აბორაღურ ნაწილში ქვედაყბის ხვრელიდან მოლარამდე.

ჩვენი პრეპარატების მიხედვით ქვედაყბის ალვეოლარული ნერვის მეორე ნაწილიდან გამოდის 2 ან 3 ალვეოლარული ნერვი, რომლებიც შემდეგ კბილების ფესვების შესაბამისად ნაწილდება. ჩვენს მიერ დამუშავებული 10 ობიექტიდან 6 ობიექტზე (60%), როგორც მარჯვნივ, ისე მარცხნივ ალვეოლარული ნერვების რიცხვი იყო ორი. 4 ობიექტზე (40%) კი – სამი.

ქვედაყბის ალვეოლარული ნერვის შუა ნაწილიდან გამოსული პირველი ალვეოლარული ნერვი იყოფა სამ ნაწილად, რომლებიც თანამოსახელე სისხლძარღვებთან ერთად შედიან ფესვების მიმართულებით მიმავალ ალვეოლარულ ხვრელებში და იძლევიან მეორეულ ტოტებს. ალვეოლარული ნერვების და არტერიების მეორეული ტოტების რიცხვი შეესაბამება მოლარების ფესვების რაოდენობას. ნერვები და სისხლძარღვები სპეციალური ხვრელით აღწევენ მოლარების ფესვების მწვერვალამდე და მწვერვალის ხვრელით შედიან კბილის ღრუში. ამგვარად ქვედა ყბაზე თითოეულ მხარეზე არის სამ-სამი მოლარი; თითოეულ კბილის ღრუში შედის იმდენი ალვეოლარული არტერია და ნერვი, რამდენი ფესვიც აქვს მოცემულ კბილს.

ქვედაყბის ალვეოლარული ნერვიდან გამოსული მეორე ალვეოლარული ნერვი იყოფა 4 თითქმის თანაბარი დიამეტრის ტოტებად, რომლებიც შედიან ალვეოლარულ არხებში და იძლევიან მეორე და მესამე რიგის ნერვებს, რომლებიც თანამოსახელე არტერიებთან ერთად აღწევენ პრემოლარების ფესვის მწვერვალის ხვრელამდე და მწვერვალის ხვრელით თანამოსახელე არტერიასთან ერთად შედიან კბილის ღრუში. მათი რაოდენობა შეესაბამება მოლარების ფესვების რაოდენობას.

ქვედაყბის ალვეოლარული ნერვის ორალური ანუ საბოლოო ნაწილიდან გამოდის ორი ან სამი ალვეოლარული ნერვი. დამუშავებული ათი პრეპარატიდან შვიდ პრეპარატზე (70%) ნერვების რიცხვი იყო ორი, სამ პრეპარატზე (30,0%) კი – სამი. აქედან ერთი სპეციალური საჭრელი ხვრელით აღწევს ეშვის კბილის ალვეოლამდე და ალვეოლარული არხით ფესვის მწვერვალამდე. როდესაც ეშვის ფესვი ორია, მაშინ ალვეოლარული ნერვი ორ, თითქმის თანაბარი დიამეტრის ტოტად იყოფოდა. ნერვი არტერიასთან ერთად შედის ფესვის მწვერვალის არხში და იქედან კბილის ღრუში.

ქვედაყბის ალვეოლარული ნერვის საბოლოო ნაწილიდან გამოსული მეორე ტოტი საჭრელი არხით აღწევს საჭრელი კბილების ფესვის ალვეოლამდე. მანამდე იგი იყოფა სამ ტოტად, რომლებიც ალვეოლარული ხვრელებით თანამოსახელე არტერიასთან ერთად აღწევენ ფესვის მწვერვალამდე და მწვერვალის ხვრელით შედის საჭრელი კბილის ღრუში.

ჩვენს მიერ დამუშავებული ათი ობიექტიდან ექვს ობიექტზე (60%), როგორც მარჯვნივ, ისე მარცხნივ ნიკაპის ხვრელი იყო ორი, რომლებიც ერთმანეთისაგან დაცილებულია 1-1,5 სმ-ით. შესაბამისად ნიკაპის ნერვი

იყო ორი. ოთხ ობიექტზე (40%) ნიკაპის ხვრელი არის ერთი, შესაბამისად ნერვიც არის ერთი. ნიკაპის ხვრელიდან გამოსვლისთანავე ნიკაპის ნერვიდან ერთი ან ორი ტოტი გამოდის ქვედაყბის სხეულის საჭრელი ნაწილის ძვლისაზრდელასათვის. მიემართება ორალურად, აძლევს ტოტებს პირის კარიბჭის ლორწოვან გარსს, ნიკაპის კუნთს, ქვედა ტუჩის კანსა და ლორწოვან გარსს.

## 6.6 ზედა ყბის ნერვი

ჩვენი პრეპარატების მიხედვით ზედაყბის ნერვი გამოდის გასერის კვანძის შუა ნაწილიდან. მდებარეობის მიხედვით მასში გამოვყოფთ სამ ნაწილს: ფრთა-სასის, თვალბუდის და პერიფერიულს. ფრთა-სასის ნაწილიდან ყოველთვის გამოდიოდა ორი-სამი მგრძნობიარე ტოტი. აღნიშნული ტოტები დაკავშირებულია ფრთა-სასის კვანძთან; ფრთა-სასის კვანძი მდებარეობს თანამოსახელე ფოსოში ზედაყბის ნერვის მედიალურად. ზედაყბის ნერვის ფრთა-სასის ნაწილიდან გამოდის: ყვრიმალის, ძირითადი სასის და თვალბუდის ქვედა ნერვები.

ძირითადი სასის ნერვი ჩვენი გამოკვლევების ყველა შემთხვევაში იყოფა: ცხვირის აბორალურ, სასის დიდ და სასის მცირე ნერვებად.

## 6.7 თვალბუდის ქვედა ნერვი

თვალბუდის ქვედა ნერვი ზედაყბის ხვრელით თანამოსახელე არტერიასთან ერთად შედის თანამოსახელე არხში. ნაგაზის ზედაყბის არხი მოკლეა, იწყება ზედაყბის ხვრელით და იხსნება სახის ზედაპირზე თვალბუდის ქვედა ხვრელით მესამე ძირითადი კბილის დონეზე.

თვალბუდის ქვედა ნერვის თვალბუდის ქვედა ხვრელიდან გამოსვლამდე იწყება საჭრელი არხი, რომელიც მთავრდება ზედა ეშვის და საჭრელი კბილების კბილბუდეებში. მასში გაივლის თანამოსახელე არტერია და ნერვი.

თვალბუდის ქვედა არხში ნერვი თავსდება სისხლძარღვოვან-ნერვული კონის სახით. კონაში არის თვალბუდის ქვედა ნერვი, თანამოსახელე არტერია და ვენა. გარშემორტყმულია გარედან შემაერთებელქსოვილოვანი გარსით. ჩვენი მასალების მიხედვით თვალბუდის ქვედა ნერვიდან გამოდის სამი ან ოთხი ალვეოლარული ნერვი. დამუშავებული 10 ობიექტიდან 6 ობიექტზე (60%), როგორც მარჯვნივ, ისე მარცხნივ ალვეოლარული ნერვების რაოდენობა იყო 3, ოთხ ობიექტზე (40%) კი – 4.

თვალბუდის ქვედა ნერვიდან გამოსული პირველი ალვეოლური ნერვი მეორე მოლარის დონეზე იყოფა სამ თითქმის თანაბარი დიამეტრის ტოტებად. თითოეული მათგანი კბილბუდეთა ალვეოლარულ ხვრელებში შედიან და იძლევიან მეორეულ ტოტებს, მეორეული ტოტების რიცხვი შეესაბამება ზედაყბის მოლარების ფესვების რაოდენობას, რომლებიც თანამოსახელე არტერიებთან ერთად აღწევენ ფესვის მწვერვალამდე და ფესვის მწვერვალის ხვრელით შედიან ფესვის არხებში, აქედან კი კბილის ღრუში.

თვალბუდის ქვედა ნერვის მეორე ალვეოლარული ნერვი იყოფა სამ თითქმის თანაბარი დიამეტრის ტოტად, რომლებიც შედიან კბილბუდეთა ალვეოლარულ ხვრელებში და იძლევიან მეორეულ ტოტებს. მეორეული ტოტების რიცხვი შეესაბამება პრემოლარების ფესვების რაოდენობას; მეორეული ტოტები თანამოსახელე არტერიასთან ერთად აღწევენ

ფესვის მწვერვალის ხვრელამდე და მწვერვალის ხვრელით შედიან ფესვის არხებში, არხებიდან კი კბილის ღრუში.

თვალბუდის ქვედა ნერვიდან გამოსული მესამე ალვეოლური ნერვი გამოდის თვალბუდის ქვედა ხვრელიდან გამოსვლამდე, შედის საჭრელ არხში და იყოფა ოთხ თითქმის თანაბარი დიამეტრის ტოტად. აქედან პირველი სპეციალური ალვეოლარული ხვრელით აღწევს ეშვის ფესვის მწვერვალამდე და მწვერვალის ხვრელით თანამოსახელე არტერიასთან ერთად შედის კბილის ღრუში. დანარჩენი სამი ალვეოლარული ნერვი საჭრელი კბილების ფესვის მწვერვალამდე და მწვერვალის ხვრელით შედიან ფესვის არხებში, ფესვის არხებიდან კი კბილის ღრუში.

ჩვენი გამოკვლევების თითქმის ყველა შემთხვევაში ზედაყბის საჭრელი კბილების, ეშვებისა და ძირითადი კბილების ალვეოლარული ნერვების მეორეული ტოტები კბილბუდეების ალვეოლარულ არხებში ერთიმეორესთან ხშირად არიან დაკავშირებული ანასტომოზებით.

თვალბუდის ქვედა ნერვი თვალბუდის ქვედა ხვრელიდან გამოსვლის შემდეგ იყოფოდა – ცხვირის გარეთა, ცხვირის ორალურ და ზედა ტუჩის ნერვებად. ცხვირის გარეთა ნერვი ჩვენი პრეპარატების მიხედვით მიემართება ორო-ვენტრალური მიმართულებით და თავის მსვლელობის გზაზე აძლევს მრავალრიცხოვან ტოტებს ცხვირის ძირის, ზურგის და მწვერვალის კანს, ნესტოებს და ცხვირის კარიბჭის ლორწოვან გარსს. ცხვირის ორალური ნერვი თავისი დორსალური და ვენტრალური ტოტებით ანერვირებენ ზედა ტუჩის კანს, ცხვირის ნესტოებსა და ცხვირის სარკის კანს. ზედა ტუჩის ნერვი შედის ზედა ტუჩში და იძლევა მეორე და მესამე რიგის ტოტებს. აღნიშნული ტოტები ზემოდან

ქვემოთ ჩაწნულია პირის ირგვლივ კუნთში. ანერვირებენ ზედა ტუჩის კანს და ლორწოვან გარსს. ზედა ტუჩის ნერვის მეორეული ტოტები ანასტომოზებით არიან დაკავშირებული სახის ნერვის ლოყის დორსალური ნერვის კანის ტოტებთან.

## 7. საკუთარი გამოკვლევების შემაჯამებელი

### ნაწილი და მისი ანალიზი

საღეჭი აპარატი თავისი შემადგენელი ნაწილების მრავალფეროვანი და განსხვავებული მოწყობილობით მთლიანად შეესაბამება მათ სპეციფიკურ დანიშნულებას. საღეჭი აპარატის შემადგენელ ორგანოებს შორის ცალკე აღებული თითოეული ორგანო ახდენს თავის სპეციფიკურ ზეგავლენას საკვებ ნივთიერებებზე, რის გამოც მათ აქვთ თავისი დამახასიათებელი და ამასთან ერთად განმასხვავებელი ანატომიური აგებულება, რომელიც თავისი ფუნქციურ დანიშნულებას შეესაბამება. ცნობილია, რომ ხორცისმჭამელ ცხოველებში ქვედაყბის სხეულის და ტოტების შეერთების ადგილზე იქმნება ქვედაყბის კუთხე. კუთხე ამ სახის ცხოველებში აღწევს 149<sup>0</sup>-მდე, ამიტომ საღეჭი აპარატი განვითარებულია შედარებით სუსტად და ლეჭვითი ფუნქციები დაქვეითებულია. მაშინ, როდესაც ბალახისმჭამელ ცხოველებში შეერთების კუთხე მცირეა, საღეჭი აპარატი კარგადაა განვითარებული და ლეჭვითი ფუნქციები მნიშვნელოვნად გაძლიერებულია.

ჩვენთვის ხელმისაწვდომი სპეციალური ლიტერატურის დეტალურმა შესწავლამ დაგვარწმუნა, რომ ადამიანის, პროდუქტიული და ხორცისმჭამელი ცხოველების საღეჭი აპარატი შედგება ორგანოთა

კომპლექსისაგან, რომლებიც უზრუნველყოფენ მიღებული საკვების მექანიკურ დამუშავებას და ამზადებენ შემდეგ ორგანოებში ქიმიური გადამუშავებისათვის. ღეჭვის აქტი მნიშვნელოვან როლს ასრულებს საჭმლის მომნელებელი ორგანოების მუშაობაში (80, 182). როგორც საკუთარი გამოკვლევების მასალებიდან ჩანს, საღეჭი აპარატის ერთი რომელიმე ორგანოს უკმარისობას და ხანგრძლივი დროის განმავლობაში შემდეგი ორგანოებისათვის არასაკმარისად დამუშავებული საკვების მიწოდება ხელს უწყობს საყლაპავი მილის, კუჭის და ნაწლავების კედელში ანთებითი ხასიათის დაავადებების განვითარებას; საღეჭი აპარატის შემადგენელი ორგანოების აგებულებისა და ფუნქციების აღდგენა, განსაკუთრებით კი კბილების მკურნალობა და დროული მოწესრიგება უზრუნველყოფს კუჭის და ნაწლავების სეკრეტორული და მოტორული ფუნქციების გაუმჯობესებას.

ცნობილია, რომ საღეჭი აპარატის შემადგენელი ორგანო, კბილები განსაზღვრული კანონზომიერებით დალაგებულია ორივე ყბის საკბილო კიდეზე. კბილების ერთი რიგი ჩასმულია ქვედაყბის ძვლის სხეულის კბილბუდეებში, მეორე რიგი კი – ზედაყბის და საჭრელი ძვლის სხეულის კბილბუდეებში. თითოეული არკადის კბილბუდეებში ჩასმულია საჭრელი კბილები, ეშვები და ძირითადი კბილები.

საღეჭი აპარატის შემადგენელი ორგანოების – ზედაყბის, ქვედაყბის ძვლოვანი ჩონჩხის, ყბის სახსრისა და საღეჭი კუნთების, ენის, ტუჩების, ღრძილებისა და ლოყების მგრძნობიარე და მამოძრავებელი ნერვებით მომარაგების საკითხი მკვლევარების მიერ დეტალურადაა დამუშავებული. ცნობილია, რომ საღეჭი აპარატის შემადგენლობაში შე-

მავალი ორგანოების ინერვაციაში მონაწილეობს სამწვერა ნერვის ზედაყბისა და ქვედაყბის ნერვები (3, 31, 46, 87, 114, 115, 118, 187). ჩვენ გამოვდივართ იქედან, რომ საღეჭი აპარატის შემადგენელი ორგანოების ანატომიურ აგებულებას, მგრძობიარე და მამოძრავებელი ნერვებით მომარაგებას უდიდესი მნიშვნელობა აქვს საკვები ნივთიერების მექანიკურ დამუშავებაში. მიზანშეწონილად ვთვლით მოგაწოდოთ ჩვენს მიერ მოპოვებული ინფორმაცია არა მარტო კბილების ფესვებისა და ბორცვების რაოდენობაზე, კბილის არხების ზომასა და განლაგებაზე, სისხლით მომარაგებასა და ინერვაციაზე, არამედ ცალ-ცალკე წარმოგიდგინოთ მოკლე ანალიზი საღეჭი აპარატის შემადგენლობაში შემავალი ორგანოების ანატომიურ აგებულებასა და ნერვებით მომარაგებაზე.

ქვემოთ ჩვენ სამუშაო გეგმის შესაბამისად ანალიზს ვუკეთებთ კავკასიური ნაგაზის საღეჭი აპარატის შემადგენელი ორგანოების კბილების, ზედაყბის და ქვედაყბის ნერვებიდან გამოსული ძირითადი ნერვების საკუთარი გამოკვლევების მონაცემებს ცალ-ცალკე. ვაჯამებთ ჩვენს მიერ ჩატარებული ანატომიური გამოკვლევების შედეგებს და გამოგვაქვს შესაბამისი დასკვნები, რომლებიც ბოლოს ასახვას პოულობს პრაქტიკულ წინადადებებში.

## 7.1 საღეჭი აპარატი

ხორცისმჭამელ ცხოველებში, ისევე როგორც სხვა ძუძუმწოვრებში ქალას სახის ნაწილის ფორმას მნიშვნელოვნად განაპირობებს ზედაყბის, ქვედაყბის და საჭრელი ძვლები; საჭრელი კბილები, ეშვები და ძი-



რითადი კბილები; საღეჭი და მიმიკური კუნთების განვითარების ხარისხი.

ცნობილია, რომ ლეკვები, 2-4 თვის განმავლობაში სისტემატიურად იკვებებოდნენ მხოლოდ მცენარეული წვნიანი სუპით და მოხარშული კარტოფილით, მათი საღეჭი კუნთების მიმაგრების მიდამოში გაღიზიანების მიზნით შეჰყავდათ ნოვოკაინის და სპირტის განსაზღვრული რაოდენობა. საღეჭი კუნთების გაღიზიანებამ გამოიწვია ფუნქციის დაქვეითება, რასაც მოჰყვა ყბების ძვლების დეფორმაცია, კბილების ზრდის მნიშვნელოვანი შეჩერება და ქალას სახის ნაწილის ფორმის შეცვლა (82, 168).

ნაგაზებში, ისევე როგორც სხვა ძუძუმწოვრებში საკვების ღეჭვის აქტი ხორციელდება ქვედაყბის ძვლის სხვადასხვა მოძრაობის შესრულებით. ამ მოძრაობაში მონაწილეობს ყბის სახსარი, საღეჭი და ნაწილობრივ მიმიკური კუნთები. პრემოლარების და მოლარების ფართო შემხები ზედაპირი, კბილის ბორცვები და მოლარების ყბის სახსართან ახლო განლაგება უზრუნველყოფს საკვების სრულ დაქუცმაცებას და მომზადებას შემდეგ ორგანოებში ქიმიური გადამუშავებისათვის.

**ზედა ყბის ძვალი.** საღეჭი აპარატის შემადგენლობაში მყოფ ორგანოებთან ერთად ახდენს თავის სპეციალურ ზეგავლენას საკვებ ნივთიერებაზე, რის გამოც ზედაყბის ძვალს აქვს დამახასიათებელი ანატომიური აგებულება. ამ ძვლის ძირითადი შემადგენელი ნაწილების ანატომიური მოწყობილობა სრულად შეესაბამება მათ ფუნქციას.

ცნობილია, რომ ზედაყბის ძვალი ცხოველის მთელი სიცოცხლის პერიოდში, განსაკუთრებით ზრდის დროს იცვლის თავის ფორმას და სიდიდეს. ხორცისმჭამელ ცხოველებში ყბების ზრდა მიმდინარეობს

ქალას დანარჩენი ძვლების განვითარების პარალელურად. ცნობილია, რომ კბილების არასწორი განლაგება გავლენას ახდენს ყბების ნორმალურ განვითარებაზე და ყბის სახსრის მოქმედებაზე.

ცხოველთა ანატომიის სახელმძღვანელოებსა და სპეციალურ შრომებში მოცემულია საინტერესო, მაგრამ ერთფეროვანი მონაცემები ხორისმჭამელი ცხოველების სახის ქალას ძვლების ანატომიურ აგებულებასა და მათი ძვლისაზრდელას ნერვებით მომარაგებაზე.

ცნობილია, რომ ხორცისმჭამელებში ზედაყბის სხეული მოკლეა. სხეულის ალვეოლარულ კიდეზე ექვსი ალვეოლაა ძირითადი კბილებითვის და ერთი საკმაოდ განიერი და ღრმა ალვეოლა ეშვის კბილისათვის. უკბილო კიდე მოკლეთავიან ძაღლებში პრაქტიკულად არ არის გამოხატული, გრძელთავიანებში კი მცირედ შესამჩნევია. თვალბუდის ქვედა არხი მოკლეა და იხსნება მესამე ძირითადი კბილის დონეზე თვალბუდის ქვედა ხვრელით (80, 182).

ჩვენს მიერ დამუშავებული მასალების ანალიზის შედეგად მოპოვებული მასალები ემთხვევა წინამორბედი მკვლევარების მონაცემებს, თუმცა აღინიშნება ზოგიერთი თავისებურება ნაგაზის ზედაყბის ანატომიურ მოწყობილობასთან დაკავშირებით. ჩვენი პრეპარატების მიხედვით ზედაყბის ძვალი როგორც მარჯვნივ, ისე მარცხნივ საჭრელ ძვალთან ერთად ქმნის ცხვირის ღრუს ძვლოვან კედელს. რთული აგებულებისაა და მის შემადგენლობაში შედის: ზედაყბის სხეული საკბილო კიდით და 4 მორჩი – შუბლის, ყვრიმალის, სასისა და ცხვირის. ნაგაზის ზედა ყბის სხეული მოკლეა, საკბილო კიდეზე მოთავსებულია ერთი ეშვის, 4 პრემოლარის და 2 მოლარის კბილბუდე. ალვეოლები ერთიმეორისაგან გაყოფილია კბილბუდეთაშორისი

ძვლოვანი ძგიდეებით, რომლებიც გარეთა და შიგნითა ძვლოვანი ფირფიტებისაგან შედგება. ჩვენი პრეპარატების მიხედვით მრავალფესვიანი კბილებისათვის განკუთვნილი კბილბუდეები, ფესვების რაოდენობის შესაბამისად გაყოფილია კბილბუდეთა შორის არსებული ძვლოვანი ხარიხებით. კბილბუდეების ძირში წვრილი ალვეოლარული ხვრელებია, ალვეოლარული ხვრელების საშუალებით კბილის ფესვში შემოდის შესაბამისი არტერია და ნერვი.

ცნობილია, რომ ზედაყბის სხეულის მედიალური, ლატერალური, კაუდო-დორსალური და კაუდო-ლატერალური ზედაპირებიდან სხვადასხვა მიმართულებით წარიზიდება შუბლის, ცხვირის, ყვრიმალის და სასის მორჩები. თითოეული მორჩის ანატომიური აგებულება იცვლება ცხოველის სახის და ასაკის შესაბამისად (80, 119, 123).

ჩვენ დეტალურად შევისწავლეთ ნაგაზის ზედაყბის ცხვირის მორჩი, რადგან ცხვირის ფირფიტებს შორის გაივლის თვალბუდის ქვედა არხი და ამ არხში ჩვენ ვსწავლობდით თვალბუდის ქვედა ნერვიდან გამოსულ ალვეოლარულ ნერვებს. ცხვირის მორჩი იწყება ზედაყბის სხეულის ლატერალური ზედაპირიდან მართი კუთხის ქვეშ. მიემართება დორსალურად და უკავშირდება ცხვირის, ყვრიმალის და საჭრელ ძვლებს. ცხვირის გარეთა და შიგნითა მორჩებს შორის მოთავსებული ზედაყბის წიაღი ნაგაზებში მოკლე და ვიწროა, წიაღში გაივლის თვალბუდის ქვედა არხის ნაწილი.

ზედაყბის შუბლის მორჩი ზედაყბის სხეულიდან წარიზიდება კაუდო-დორსალურად. იგი თავსდება ცხვირისა და შუბლის ძვლებს შორის. ყვრიმალის მორჩი ვიწრო და თხელია, წარიზიდება ზედაყბის სხეულიდან და უკავშირდება ყვრიმალის ძვლის მედიალურ ზედაპირს.

როგორც საკუთარი გამოკვლევებიდან ჩანს, თვალბუდის ქვედა არხი ნაგაზებში არის მოკლე, მდებარეობს ზედაყბის ცხვირის ფირფიტებს შორის. ამ არხის ნაწილი გაივლის ზედაყბის წიაღში და მდებარეობს ზედაყბის სხეულის საკბილო კიდის პარალელურად. ცნობილია, რომ არხის სიგრძე იცვლება ცხოველის სახის, ჯიშისა და ასაკის შესაბამისად. არხის კედელი მთელ სიგრძეზე თხელია და მასში თვალბუდის ქვედა ნერვის პრეპარირება მედიალური ზედაპირიდან ადვილად ხერხდება (46, 93, 94, 119, 182, 187).

თვალბუდის ქვედა არხი წარმოადგენს გზას, რომელშიც გაივლის თანამოსახელე ნერვი და არტერია. არხი იწყება ზედაყბის ხვრელით თვალბუდეში და მთავრდება სახის ზედაპირზე თვალბუდის ქვედა ხვრელით. ჩვენი პრეპარატების მიხედვით, როგორც მარჯვნივ, ისე მარცხნივ თვალბუდის ქვედა ხვრელი, მდებარეობს მესამე პრემოლარის დონეზე, აქვს მთელ სიგრძეზე თხელი კედელი და მდებარეობს ზედაყბის სხეულის პარალელურად. არხის სიგრძე იცვლებოდა ნაგაზის ასაკის შესაბამისად და აღწევდა 4-6 სმ-მდე. ჩვენს მიერ დამუშავებული რვა პრეპარატიდან ხუთ ობიექტზე (62,5%) როგორც მარჯვნივ, ისე მარცხნივ არხის სიგრძე 4-5,3 სმ-მდე, სამ ობიექტზე (37,5% კი – 5,5-6,1 სმ-მდე.

ჩვენი პრეპარატების მიხედვით თვალბუდის ქვედა ხვრელის საბოლოო ნაწილიდან იწყება ე.წ. საჭრელი ხვრელი, რომელიც ჩამოდის ვენტრალურად და იხსნება ეშვების და საჭრელი კბილების ალვეოლებში, სადაც გაივლის ალვეოლარული ნერვები და არტერიები.

დღეს შეიძლება ითქვას, რომ შედარებით ნაკლებად არის ცნობილი ზედაყბის სხეულის და მორჩების ძვლისაზრდელაში ნერვების შესვლის

და განაწილების პრინციპი. ცნობილია, მხოლოდ ის, რომ ზედაყბის ანატომიური ნაწილების ძვლისაზრდელას ინერვაციაში სხვადასხვა ხარისხით მონაწილეობაენ ზედაყბისა და ლოყის დორსალური ნერვები. ზედაყბის ნერვიდან გამოსული ტოტები შედიან ყვრიმალის მორჩის ძვლისაზრდელაში, სახის ნერვის დორსალური ტოტიდან კი ცხვირის და შუბლის მორჩის ძვლისაზრდელაში (46, 94, 95, 119, 187).

ჩვენს მიერ დამუშავებული ანატომიური პრეპარატების აღწერის შემდეგ მოპოვებული მასალების ანალიზის საფუძველზე დადგინდა, რომ ზედაყბის ძვლის ნაწილების ინერვაციაში მონაწილეობს სამი ძირითადი წყარო. პირველ წყაროს წარმოადგენს ზედაყბის ნერვი. აქედან გამოსული ტოტები შედიან სხეულის და ყვრიმალის მორჩის ძვლისაზრდელაში; სახის ნერვის ლოყის დორსალური ნერვი მეორე წყაროა, რომლის 2-3 ტოტი შედის ცხვირის და ყვრიმალის მორჩის ძვლისაზრდელაში; მაშინ, როდესაც მესამე წყარო გამოდის სასის დიდი ნერვიდან და შედის სასის მორჩის ძვლისაზრდელაში.

**საჭრელი ძვალი** საღეჭი აპარატის ერთ-ერთი შემადგენელი ნაწილია. ლიტერატურული წყაროებიდან ცნობილია, რომ მას აქვს სხეული და ორი მორჩი. პირველი ფირფიტა წარიზიდება სხეულის უკანა ნაწილიდან, სუსტადაა განვითარებული და ცნობილია სასის ფირფიტის სახელწოდებით, უკავშირდება შესაბამისი ზედაყბის სასის ფირფიტას და მონაწილეობს პირის ღრუს ჭერის შექმნაში. მეორე კი ცხვირის მორჩი, კარგადაა განვითარებული და მონაწილეობს ცხვირის ღრუს ძვლოვანი შესასვლელის ხვრელის შექმნაში (119, 182). ჩვენი პრეპარატების მიხედვით საჭრელი ძვლის სხეული როგორც მარჯვნივ, ისე მარცხნივ გაბრტყელებულია. მათი შეერთების ადგილზე ვიწრო

ნაპრალოვანი ხვრელია. სხეულს როგორც მარჯვნივ, ისე მარცხნივ დართული აქვს სამი ალვეოლა საჭრელი კბილებისთვის. კბილბუდეები გაყოფილია ერთმანეთისაგან ძვლოვანი ხარიხებით. ალვეოლები საჭრელი კბილების ზუსტი ანაბეჭდია.

ჩვენი გამოკვლევებით, მიხედვით საჭრელი ძვლის სხეული და ცხვირის მორჩის ძვლისაზრდელა ნერვებს იღებს ზედა ტუჩის ნერვიდან. სასის მორჩი კი – სასის დიდი ნერვიდან. ზედა ტუჩის ნერვი გამოდის თვალბუდის ქვედა ნერვიდან. მიემართება ორალურად და იყოფა დორსალურ და ვენტრალურ ტოტებად. ვენტრალური ტოტი შედის საჭრელი ძვლის სხეულის ძვლისაზრდელაში, ხოლო დორსალური ტოტიდან გამოსული 1-2 ტოტი საჭრელი ძვლის ცხვირის მორჩის ძვლისაზრდელაში (31, 46, 119, 187). ჩვენს მიერ ჩატარებული გამოკვლევების შედეგები მთლიანად ეთანხმება წინამორბედი მკვლევარების მონაცემებს სხვა სახის ცხოველებში.

**ქვედა ყბის ძვალი.** ქვედა ყბა საღეჭი აპარატის შემადგენელ ორგანოებს შორის ყველაზე მძლავრი და მოძრავი ძვალია. იგი ქალას შემადგენლობიდან თავისუფალი ძვალია და ემსახურება საკვების ღეჭვას, რის გამოც ამ ძვალზე განლაგებულია ყველა კბილი.

ცნობილია, რომ ხორცისმჭამელი ცხოველების ქვედაყბის იმ ნაწილს, რომელზეც ალვეოლები თავსდება სხეულის სახელწოდებითაა ცნობილი. სხეულის საჭრელ ნაწილზე როგორც მარჯვნივ, ისე მარცხნივ სამი კბილბუდეა საჭრელი კბილებისათვის და ერთიც ეშვის კბილისათვის. სხეულის ძირითად ნაწილზე კი სიმეტრიულად შვიდი ალვეოლაა ძირითადი კბილებისათვის. მცოხნავ ცხოველებში სხეულის და ტოტების შეერთების კუთხე თითქმის მართია, რის გამოც საღეჭი

აპარატის შემადგენელი ორგანოები ამ სახის ცხოველებში კარგადაა გამოხატული (60, 119, 182, 187).

ჩვენს მიერ ჩატარებული გამოკვლევების შედეგად მოპოვებული მასალების ანალიზის საფუძველზე ქვედაყბის ძვლის ორივე ნაწილი ნაგაზებში ადრე შეეზრდება ერთმანეთს ძვლოვანი ქსოვილით ისე, რომ მათი ერთმანეთისაგან დაცილება თითქმის შეუძლებელია. ნაგაზების საჭრელი ძვლის სხეულზე, ისევე როგორც სხვა ძუძუმწოვრებში 2 ნაწილია – საჭრელი და ძირითადი. საჭრელი ნაწილი თავის მხრივ 2 ნაწილად იყოფა – საჭრელი კიდე და უკბილო კიდე. მიუხედავად იმისა, რომ ნაგაზი გრძელთავიანია, უკბილო კიდე მცირეა და ოდნავ შესამჩნევია. საჭრელი ნაწილის საკბილო კიდეზე როგორც მარჯვნივ, ისე მარცხნივ სამი კბილბუდეა საჭრელი კბილებისათვის. მათ უკან ეშვის კბილის ალვეოლა. ეს უკანასკნელი არის განიერი და ღრმა. ალვეოლები გაყოფილია ერთიმეორისაგან კბილბუდეთაშორისი ძვლოვანი ფირფიტებით. კბილბუდეების ფორმა ფესვის ფორმას შეესაბამება. ჩვენი პრეპარატების მიხედვით საჭრელი კბილების ალვეოლა ყოველთვის ერთბუდია, შედარებით იშვიათად (25,0%) გაყოფილია კბილბუდეთა შორის არსებული ძვლოვანი ხარიხებით, ე.ი. ორბუდია.

ჩვენი გამოკვლევების მიხედვით, ქვედა ყბის ძირითადი ნაწილის საკბილო კიდეზე სიმეტრიულად შვიდი ალვეოლაა ძირითადი კბილებისათვის. აქედან ოთხი კბილბუდე პრემოლარებისთვისაა, სამი კბილბუდე კი – მოლარებისათვის. ალვეოლები ერთიმეორისაგან გაყოფილია კბილბუდეთა შორის არსებული ძვლოვანი ძგიდეებით. მრავალფესვიანი კბილებისათვის განკუთვნილი კბილბუდეები კბილის

ფესვების რაოდენობის შესაბამისად გაყოფილია ფესვთაშორისი ძვლოვანი ხარიხებით.

ცნობილია, რომ ქვედაყბის სხეულის უკანა ბოლოდან ტვინის ქალას მიმართულებით წარიზიდება ორი ასწვრივი ტოტი. შინაურ ცხოველებში სხეულის და ტოტის შეერთების კუთხე ბალახისმჭამელ და ხორცისმჭამელ ცხოველებში განსხვავებულია. კუთხე რაც უფრო მცირეა, საღეჭი აპარატის მოწყობილობა და ღეჭვის აქტი მძლავრია. მაშინ, როდესაც კუთხე დიდია, პირიქით საღეჭი აპარატი სუსტია და ღეჭვის აქტიც დაქვეითებულია (46, 179, 187).

ჩვენს მიერ ჩატარებული ანატომიური გამოკვლევების ანალიზის საფუძველზე დადგენილია, რომ ქვედაყბის არხი ნაგაზებში იწყება ქვედაყბის ტოტის მედიალურ ზედაპირზე ქვედაყბის ხვრელით და მთავრდება ქვედაყბის ძირითადი ნაწილის დონეზე ნიკაპის ხვრელით. ნიკაპის ხვრელი უფრო ხშირად (75,0%) ორია, შედარებით იშვიათად (25,0%) კი – ერთი. ამ ხვრელში გაივლის ქვედაყბის ალვეოლარული ნერვი და თანამოსახელე სისხლის ძარღვები.

სპეციალური და სადისერტაციო ნაშრომების ავტორები ქვედაყბის არხს მდებარეობის მიხედვით 2 ნაწილად ყოფენ – დასწვრივი და განივი. დასწვრივი ნაწილი იწყება ქვედაყბის ხვრელით და გრძელდება ქვედაყბის კუთხემდე. განივი ნაწილი კი ქვედაყბის კუთხიდან და გრძელდება ნიკაპის ხვრელამდე. ასევე 2 ნაწილად ყოფენ არხში მოთავსებულ ქვედაყბის ალვეოლარულ ნერვს და მისგან გამოსულ ტოტებს (46, 68, 93, 182, 187).

ვაკვირდებოდით ჩვენს მიერ დამზადებული ნაგაზის ქალას და გახსნილი ქვედაყბის არხს და იმ დასკვნამდე მივედით, რომ არხი



ნერვის მდებარეობის გამო შეიძლება დავეყოთ 3 ნაწილად. დასწვრივი, განივი და საბოლოო. ქვედაყბის არხის დასწვრივი და განივი ნაწილებიდან დორსალური მიმართულებით წარიზიდება ალვეოლარული ხვრელები ძირითადი კბილების კბილბუდეების მიმართულებით. ქვედაყბის არხის საბოლოო ნაწილიდან კი იწყება ე.წ. საჭრელი არხი, რომელიც მიემართება ეშვისა და საჭრელი კბილების მიმართულებით. არხში გაივლის ალვეოლარული არტერიები და ნერვები.

მკვლევარების მიერ დადგენილია, რომ ადამიანის, პროდუქტიული და ხორცისმჭამელი ცხოველების ქვედაყბის შემადგენელი ნაწილების ძვლისაზრდელა ნერვებს იღებს საღეჭი კუნთის ხუთი სხვადასხვა წაყროდან. კერძოდ, ქვედაყბის საღეჭი კუნთის ფოსო ნერვებს იღებს საღეჭი ნერვიდან. ქვედაყბის სასახსრე მორჩის ძვლისაზრდელა – ქვედაყბის ნერვის ძირითადი ღეროდან. ფრთისებური ფოსოს ძვლისაზრდელა – ქვედაყბის ალვეოლარული ნერვიდან. საჭრელი ნაწილის ლატერალური ზედაპირი ნიკაპის ნერვიდან. ძირითადი და საჭრელი ნაწილის მედიალური ზედაპირის ძვლისაზრდელა – ყბათაშუა ნერვიდან (30, 46, 60, 114, 115).

ჩვენს მიერ დამუშავებული პრეპარატების ანალიზის საფუძველზე დგინდება, რომ ჩვენი გამოკვლევები ეთანხმება წინამორბედი მკვლევარების გამოკვლევებს ამ და სხვა სახის ცხოველებში, თუმცა აღინიშნება ზოგიერთი თავისებურებანი ქვედაყბის სხვადასხვა ნაწილის ნერვებით მომარაგებში. ნაგაზებში ქვედაყბის საჭრელი ნაწილის ძვლისაზრდელას ნერვებით მომარაგებაში მონაწილეობს არა მარტო ნიკაპის, არამედ ლოყის ნერვის ვენტრალური ტოტიც. ფრთისებური ფოსოს ინერვაციაში

კი არა მარტო ფრთისებური ნერვი, არამედ ქვედაყბის ალვეოლარული ნერვიც.

ყბის სახსარი საღეჭი აპარატის ერთ-ერთი მნიშვნელოვანი შემადგენელი ნაწილია. ცნობილია, რომ ამ სახსრის ნორმალური მოქმედებისათვის არსებითი მნიშვნელობა აქვს სახსრის შემადგენელი კომპონენტების და იოგოვანი აპარატის ანატომო-ტოპოგრაფიულ მოწყობილობას, კბილების ფორმას და საღეჭ ზედაპირზე ბორცვების განლაგებას, საღეჭი და მიმიკური კუნთების განვითარების ხარისხს, მიღებული საკვების ხასიათს, ცხოველთა თავდაცვითი და საბრძოლო თვისებების გამოვლენას და სისხლძარღვებით და ნერვებით მომარაგებას (119, 182).

ჩვენს მიერ ჩატარებული ანატომიური გამოკვლევების მიხედვით ნაგაზის ყბის სახსრის შექმნაში მონაწილეობს საფეთქლის ძვლის ქიცვის სასახსრე ბორცვი, ქვედაყბის ტოტის სასახსრე მორჩი და სასახსრე დისკო. სასახსრე პარკი ფართოა, სახსრის მედიალური კედელი თხელი და სუსტი. მარჯვენა და მარცხენა ყბის სახსარი კომბინირებული ტიპისაა, ფუნქციონალურად ერთ და იმავე დროს მოქმედებენ.

სასახსრე დისკო ოვალური ფორმის ორმხრივ შედრეკილი ხრტილია. შედგება შემაერთებელქსოვილოვანი მკვრივი ბოჭკოებისაგან, ცენტრალურ ნაწილში თხელია, პერიფერიულ ნაწილში კი - შედარებით სქელი. დისკოს სისქე პერიფერიულ ნაწილში საშუალოდ აღწევს 4-5 მმ-ს. ცენტრალურ ნაწილში კი 2-3 მმ-ია. სასახსრე დისკო მოთავსებულია საფეთქლის ძვლის ქიცვის სასახსრე ბორცვსა და ქვედაყბის სასახსრე მორჩს შორის იგი სახსრის ღრუს ყოფს ორ სართულად: დორსალური და ვენტრალური, ამიტომ სახსარი აგებულიებით რთულია და ფორმით ორღერძიანი.

მკვლევარების მიერ დადგენილია, რომ ადამიანის, პროდუქტიული ცხოველებისა და ხორცისმჭამელების ყბის სახსრის ჩანთის და იოგოვანი აპარატის ინერვაციაში მონაწილეობს ქვედაყბის ნერვიდან გამოსული საღეჭი და საფეთქლის ზედაპირული ნერვები. ცნობილია, რომ საღეჭი ნერვი იწყება ქვედაყბის ნერვიდან და წვება ქვედაყბის ტოტის სასახსრე და გვირგვინოვან მორჩებს შორის, შემდგომ წვება სახსრის დორსალური ზედაპირის გასწვრივ. აქ მისგან გამოდის 2 ან 3 ტოტი, რომლებიც შედიან ჩანთის დორსალურ და მედიალურ კედელში. საფეთქლის ზედაპირული ნერვი იწყება ქვედაყბის ნერვიდან. დასაწყისში მისგან გამოდის ერთი ან ორი ტოტი, რომლებიც შედიან სასახსრე ჩანთის უკანა კედელში (46, 62, 94, 95, 187). ჩვენი გამოკვლევების მასალები ძირითადად ემთხვევა წინამორბედი მკვლევარების მონაცემებს სხვა სახის ცხოველებში, თუმცა აღინიშნება ზოგიერთი დამახასიათებელი თავისებურებები. ჩვენი პრეპარატების მიხედვით საფეთქლის ზედაპირული ნერვი იწყება ქვედაყბის ნერვიდან, თუმცა ზოგჯერ (30%) ქვედაყბის ნერვიდან გამოდიოდა ორი არათანაბარი დიამეტრის ტოტი, რომლებიც 1-1,5 სმ შემდეგ ერთდება ერთ მთლიან ღეროში და წვება სასახსრე ჩანთის უკანა ზედაპირზე და იძლევა 4-5 ტოტს ყურის ნიჟარისათვის. ყბაყურა ჯირკვლისათვის და სასახსრე ჩანთისათვის. ეს უკანასკნელი იყოფა 2-3 ტოტად, რომლებიც შედიან ჩანთის უკანა და ლატერალურ კედელში.

**საღეჭი კუნთები.** კუნთების ეს ჯგუფი რაოდენობით ცოტაა, მაგრამ ღონიერი კუნთებია. იწყებიან ქალას ძვლების სხვადასხვა ნაწილიდან და ემაგრებიან ქვედაყბას. განსაკუთრებული მნიშვნელობა ენიჭება ქვედაყბის მოძრაობას ღეჭვის აქტის სხვადასხვა ფაზაში,

რადგან პირის ღრუში საკვების სრულფასოვანი გადამუშავება ხდება იმ შემთხვევაში, როდესაც ორივე ყბის კბილები სხვადასხვა მდგომარეობაში მჭიდროდ შეეხება ერთმანეთს. ამ დროს მიმდინარეობს მხოლოდ სრულფასოვანი ლექვა.

ქვედა ყბის მოძრაობის ბიომექანიკის კანონების შესწავლამ წინამორბედ მკვლევარებს საშუალება მისცა ხორციმჭამელების ქვედაყბის სხვადასხვა სიბრტყეში მოძრაობის თავისებურებანი ანატომიურ არტიკულატში გადაეტანათ. ცნობილია, რომ ქვედა ყბა ძირითადად სამი მიმართულებით მოძრაობს – ვერტიკალური, საგიტალური და ჰორიზონტალური. ვერტიკალური მოძრაობის დროს ხდება ყბის დახურვა და გაღება. საგიტალურ სიბრტყეში ხორციელდება ქვედა ყბის მოძრაობა წინ და უკან. ჰორიზონტალურ სიბრტყეში კი – მარჯვნივ და მარცხნივ (80, 119, 182).

ჩვენი პრეპარატების მიხედვით სალექ ანუ ქვედა ყბის მამოძრავებელი კუნთების ჯგუფში, ისევე როგორც სხვა ძუძუმწოვრების შედის: დიდი სალექი, ფრთისებური ლატერალური და მედიალური, საფეთქლის, ორმუცელა ანუ საუღლე-ქვედაყბის კუნთები. აქედან სალექი, მედიალური ფრთისებური და საფეთქლის კუნთები მაღლა წევს ქვედაყბას და კეტავს ყბებს. ორმუცელა კუნთი ქვედაყბას წევს დაბლა, ფრთისებური ლატერალური კუნთი ქვედაყბას წევს წინ და არეგულირებს ყბის სახსრის მოქმედებას.

ცხოველთა ანატომიის სახელმძღვანელოებში, მონოგრაფიებში, სადისერტაციო და სპეციალურ შრომებში წინამორბედი მკვლევარები დეტალურად განიხილავენ პროდუქტიული და ხორცისმჭამელი ცხოველების სალექი კუნთების დაწყების, დაბოლოების, ტოპოგრაფიის,

სახეობრივ და ასაკობრივ ცვლილებებთან დაკავშირებულ საკითხებს. ცხენისა და ძაღლის ფრთისებურ კუნთს ორ ნაწილად ყოფენ სახელწოდებით ორალური და კაუდალური. მაშინ, როდესაც მცოხნავების ფრთისებურ კუნთში სამ ნაწილს განიხილავენ (80, 182, 187).

ჩვენს მიერ ჩატარებული ანატომიური გამოკვლევების შედეგად მოპოვებული მასალების ანალიზის საფუძველზე დადგინდა, რომ ნაგაზებში ფრთისებურ კუნთს აქვს არა სამი, არამედ ორი ნაწილი – ლატერალური და მედიალური. ამასთან ერთად ფრთისებური ლატერალური კუნთი უფრო ღონიერია მედიალურთან შედარებით.

სამამულო და საზღვარგარეთელი მკვლევარების მიერ შედარებითი ანატომიის ასპექტში შესწავლილია საღეჭი კუნთების სისხლით მომარაგების და ინერვაციის საკითხი. დადგენილია, რომ მცოხნავი ცხოველების საღეჭ კუნთებში ნერვების და სისხლის ძარღვების კუნთში შესვლის კარი ერთიმეორეს ემთხვევა და მდებარეობს კუნთის პროქსიმალურ მესამედში მედიალური ზედაპირიდან. კუნთის მასაში ნერვებს შორის ანატომიური კავშირები არსებობს (46, 60, 86, 100, 101, 103, 187).

ჩვენს მიერ ჩატარებული ანატომიური გამოკვლევების შედეგები ემთხვევა წინამორბედი მკვლევარების მონაცემებს ამ და სხვა სახის ცხოველებში. საღეჭი კუნთების ჯგუფის ნერვებით მომარაგებაში მონაწილეობენ ფრთისებური ლატერალური და მედიალური ნერვები, საფეთქლის ღრმა და საღეჭი ნერვები. ჩვენი პრეპარატების მიხედვით საღეჭ კუნთებში ნერვების და სისხლის ძარღვების შესვლის კარი ერთიმეორეს ემთხვევა. კარი მდებარეობს კუნთის პროქსიმალურ მესამედში მედიალური ზედაპირიდან. კუნთის მასაში შესული ნერვები იძლევიან მეორეულ ტოტებს და კუნთოვან ბოჭკოებს შორის ვრცელდებიან ვენტ-

რო-კაუდალური მიმართულებით. კუნთის მასაში ნერვის დატოტინების სურათი მაგისტრალური ტიპისაა, ნერვის მეორეულ ტოტებს შორის ანასტომოზები არსებობს.

## 7.2 კბილის ფესვებისა და ბორცვების რაოდენობა

ხორცისმჭამელ ცხოველებში, ისევე როგორც სხვა ძუძუმწოვრებში კბილების განლაგებას საკბილო კიდეზე განსაზღვრული და მტკიცე წესი აქვს. კბილების ერთი რიგი მდებარეობს ქვედა ყბის, მეორე რკალი კი – ზედაყბისა და საჭრელ ძვლებში. თითოეული არკადის კბილბუდეებში ჩასმულია საჭრელი კბილები, ეშვები და ძირითადი კბილები. ვითარდება ორი გენერაცია, ჯერ ამოიჭრება მოსაცვლელი სარძევე კბილები, ხოლო შემდეგ მუდმივი კბილები, რომლებიც თანდათან ვითარდებიან და გარკვეულ პერიოდში სარძევე კბილებს ცვლიან (73, 119, 146).

უკანასკნელ წლებში უცხოეთის კეთილმოწყობილ ვეტერინარულ კლინიკებში მნიშვნელოვანი და წამყვანი ადგილი აქვს დათმობილი ჯიშის ძაღლების კბილების აგებულების, ფესვის არხების სისტემის, არხების ზომის, ფორმის, რაოდენობისა და განლაგების შესწავლას; კბილის ღრუს გახსნის, ფესვის არხების გასუფთავების, დაინფიცირებული პულპის მოცილების, კბილის ღრუს ტუალეტის, კბილების რეგიონალური მგრძნობიარე ნერვების ანალგეზიისა და მკურნალობის სხვადასხვა მეთოდების შემუშავებას (133, 145, 168, 179, 180).

დღეს ჩვენი დედაქალაქის ვეტერინარულ კლინიკებში თითქმის არ წარმოებს ჯიშის ძაღლების კბილების პროფილაქტიკური გამოკვლევა.

დაზიანებული კბილის ღრუს გახსნა, ფესვის არხების დამუშავება, დაინფიცირებული პულპის მოცილება, კბილის ღრუს ტუალეტი და მკურნალობა, რადგან თბილისის მასშტაბით არც ერთი ვეტერინარული დაწესებულება არ არის აღჭურვილი სათანადო სტომატოლოგიური ტექნიკით; აქ იგულისხმება რენტგენის აპარატი და თანამედროვე სტომატოლოგიური იარაღები კბილის ღრუს გახსნისათვის.

აქედან გამომდინარე, ჩვენ მივიღეთ გადაწყვეტილება სადისერტაციო ნაშრომის თემად აგვეჩიკა კბილის ფესვებისა და ბორცვების რაოდენობა, კბილის არხების ფორმა, ზომა და განლაგება, სისხლით მომარაგება და ინერვაცია. კვლევის ობიექტად კი შერჩეული იყო რესპუბლიკაში ფართოდ გავრცელებული ნაგაზი.

სპეციალურ ლიტერატურაში მოცემულია საინტერესო, მაგრამ ერთფეროვანი გამოკვლევების მასალები საჭრელი კბილების, ეშვების და ტოპოგრაფიული ანატომიის საშუალო მონაცემებზე, რომ კბილები არის ერთფესვიანი და მრავალფესვიანი. განსაზღვრული წესით განლაგებულია ქვედაყბის, ზედაყბისა და საჭრელი ძვლების საკბილო კიდეზე, ემაგრებიან კბილის ახლო მკვრივ ქსოვილებს შემაერთებელქსოვილოვანი პერიოდონტიუმით, რომელიც კბილის ყელის მიდამოში ქმნის კბილის ცირკულარულ იოგს, რომელიც აღწევს ფესვის მწვერვალამდე. კბილბუდის კედელსა და კბილის ფესვის ზედაპირებს შორის ნაპრალოვანი სივრცეა პერიოდონტიუმის სახელწოდებით (72, 73, 80, 119).

ჩვენს მიერ დამზადებული ნაგაზის ქალას აღწერის შედეგად მოპოვებული მასალების ანალიზის შედეგად დადგინდა, რომ თითოეული ცალკე აღებული კბილი შედგება მაგარი და რბილი ნაწილებისაგან. კბილის მაგარ ნაწილში უნდა განვიხილოთ დენტინი, რომელიც ქმნის

კედელს, მინანქარი ანუ ემალი, რომელიც მხოლოდ კბილის გვირგვინის ნაწილში ფარავს დენტინს და დუღაბი ანუ ცემენტი, რომელიც ფესვის მიდამოშია და ამაგრებს კბილს ალვეოლაში. კბილის რბილი ნაწილები წარმოდგენილია ე.წ. პულპით, რომელიც ავსებს კბილის ღრუს და კბილის არხებს, მდიდარია სისხლძარღვებით და ნერვებით.

ჰისტოლოგიური გამოკვლევებით დადგენილია, რომ პულპის პერიფერიული შრე შედგება რამდენიმე რიგი მრავალმორჩიანი მსხლისებური ფორმის უჯრედებისაგან – ოდონობლასტებისაგან. ამ მრავალმორჩიანი უჯრედების გვერდითი მორჩები მოკლეა, დანარჩენი კი – უფრო გრძელი. ცნობილია, რომ პულპის ამოღება კბილის ღრუდან და ფესვის არხებიდან ამუხრუჭებს ნივთიერებათა ცვლას, კბილის განვითარებასა და ზრდას (133, 169, 192). ჩვენ პულპის ჰისტოლოგიური აგებულება არ შეგვისწავლია, რადგან ეს საკითხი ჩვენი სამუშაო პროგრამის დღის წესრიგში არ იდგა.

ანატომიის ცნობილ სახელმძღვანელოებში დეტალურადაა წარმოდგენილი კბილის ფორმა, აგებულება და ყბებზე განლაგება, ფესვების და ბორცვების რაოდენობა. ცნობილია, რომ არკადის ყოველი კბილის შემადგენლობაში შედის: გვირგვინი, შევიწროებული ნაწილი ყელი და ფესვი. ასეთ დაყოფას ეწინააღმდეგება ბალახისმჭამელი ცხოველების კბილები, რადგან ამ ცხოველებში კბილები თანდათან ამოდიან (119, 182). ჩვენი აზრით, მათ მონაცემებში არ არის გათვალისწინებული ძაღლის ჯიშობრივი, სახეობრივი და ასაკობრივი თავისებურებანი. ჩვენს მიერ ჩატარებული ანატომიური გამოკვლევების მიხედვით კავკასიური ნაგაზის ორივე ყბის კბილებს მკაფიოდ აქვთ გამოხატული კბილის ყელი და გვირგვინის ფუძესთან სარტყელი, რადგან აქედან კბი-



ლის კონუსები სხვადასხვა რაოდენობით და მიმართულებით წარიზიდება. ზედაყბისა და ქვედაყბის კბილები ერთიმეორის პირდაპირ დგანან. ზედაყბის კბილები თავისი ენის ზედაპირით ხვდებიან ქვედაყბის კბილების ტუჩის ზედაპირებს.

ცნობილია, რომ ნაგაზის ისევე, როგორც სხვა ძუძუმწოვრების საჭრელი კბილები მდებარეობენ წინიდან პირის კარიბჭესა და პირის ღრუს საზღვარზე, ზედა საჭრელი კბილები განლაგებულია საჭრელი ძვლის სხეულზე არსებულ ალვეოლებში (80, 119, 182). ჩვენი პრეპარატების მიხედვით ზედა საჭრელი კბილების რაოდენობა როგორც მარჯვნივ, ისე მარცხნივ სამია. კბილის გვირგვინს აქვს ოდნავ მოდრეკილი ფორმა და ყელი კარგადაა გამოხატული. მუდმივ საჭრელ კბილებს აქვს თეთრი ფერი, ყოველგვარი სიმეჩხერის გარეშე. ნაგაზებში საჭრელი კბილები დაწყებული დამკავებელი კბილიდან განაპირამდე თანდათანობით დიდდება. სამივე კბილის კონუსზე როგორც მარჯვნივ, ისე მარცხნივ სამი წვეტიანი კონუსი ზის, რომელთაგან შუა კონუსი შედარებით უფრო მაღალია. ნაგაზის ასაკის მომატებასთან დაკავშირებით კონუსების ზედაპირი თანდათანობით მცირდება.

ბოლო წლებში მნიშვნელოვანი გამოკვლევებია ჩატარებული ძაღლის მუდმივი კბილების მოტეხილობის დიაგნოსტიკის და მკრნალობის საკითხებზე. ცნობილია, რომ ეშვები ბრძოლისა და თავდაცვის იარაღს წარმოადგენს. რის გამოც სამხედრო დანიშნულების ძაღლებში ხშირია ერთი, ორი ან მეტი ეშვის მოტეხილობა. დაზიანება ხდებოდა ძაღლების საიერიშო წვრთნის ან არანორმალური ლეჟვა-კბენითი ქცევების გამოვლენის დროს. გამოკვლევებმა აჩვენა, რომ ყოველ მეოთხე ძაღლს ერთი ან ორი ეშვი მოტეხილი ჰქონდა, რაც ძაღლის სამომსახურეო

უნარს აქვეითებს. ამასთან ერთად პულპაში იჭრება ინფექცია და ხშირად პულპიტი ვითარდება (134, 136, 170, 176).

ჩვენი პრეპარატების მიხედვით ეშვები როგორც მარჯვნივ, ისე მარცხნივ მდებარეობენ ზედაყბის სხეულზე ძირითად და საჭრელ კბილებს შორის. მათი ფორმა გარკვეულ ვარიაციებს განიცდის ასაკის მომატებასთან დაკავშირებით. ზრდასრულ ნაგაზებში ზედაყბის არკადის ეშვები ქვედაყბის ეშვებთან შედარებით უფრო კარგადაა განვითარებული და აქვთ ოდნავ მოხრილი ფორმა. უფრო ხშირად (62,5%) აქვს ერთი ფესვი, ყელი და გვირგვინი ერთი ბასრი კონუსით. შედარებით იშვიათად (25%) – 2 ფესვი, ყელი და გვირგვინი ერთი კონუსით; ზოგჯერ (12,5%) აღინიშნებოდა ასიმეტრია, მარჯვენა ეშვს ჰქონდა 2 ფესვი, მარცხენას კი – 1 ფესვი და გვირგვინი ერთი კონუსით.

სპეციალურ შრომებში განხილულია ძირითადი მუდმივი კბილების განლაგება ორივე ყბის არკადაზე. ზედაყბის არკადაზე პირველ ოთხ კბილს უწოდებენ მცირე ძირითად კბილებს – პრემოლარებს. დანარჩენ ორს კი დიდ ძირითად კბილებს – მოლარებს. ცნობილია, რომ ზედაყბის არკადის კბილები პირველიდან მეოთხემდე თანდათან დიდდება, მეოთხე ძირითადი კბილი ყველაზე დიდია და მას მკვეთავ კბილს უწოდებენ. აქვთ ერთი, ორი ან სამი ფესვი. კბილის ცვლას მხოლოდ პრემოლარები განიცდიან, მოლარები შედარებით უფრო გვიან ამოდის, როგორც მუდმივი ძირითადი კბილები (34, 119, 182).

ჩვენს მიერ ჩატარებული გამოკვლევების შედეგად მოპოვებული მასალების საფუძველზე ზედაყბის პირველ პრემოლარს როგორც მარჯვნივ, ისე მარცხნივ აქვს ერთი ფესვი, კარგად განვითარებული ყელი

და დაბალი გვირგვინი ერთი კონუსით. მეორე და მესამე მუდმივ პრემოლარს უფრო ხშირად (50%), როგორც მარჯვნივ, ისე მარცხნივ აქვს ორი ფესვი, კარგად გამოხატული ყელით და გვირგვინი სამკბილიანი კონუსით. შედარებით იშვიათად (37,5%) სამი ფესვი, ყელი და გვირგვინი სამკბილიანი კონუსით, ზოგჯერ (12,5%) აღინიშნება ასიმეტრია. მარჯვენა მეორე და მესამე პრემოლარს აქვს სამი ფესვი, ყელი და გვირგვინი სამკბილიანი კონუსით, მარცხენას კი ორი ფესვი და გვირგვინი ორკბილიანი კონუსით. მეოთხე პრემოლარს უფრო ხშირად (87,5%) როგორც მარჯვნივ, ისე მარცხნივ აქვს სამი ფესვი, კარგად გამოხატული ყელი და გვირგვინი ოთხკბილიანი კონუსით, იშვიათად (12,5%) კი ოთხი ფესვი, ყელი და გვირგვინი ხუთკბილიანი კონუსით.

ჩვენი პრეპარატების მიხედვით ზედაყბის პირველ და მეორე მოლარს უფრო ხშირად (62,5%) როგორც მარჯვნივ, ისე მარცხნივ აქვს სამი ფესვი, ყელი და გვირგვინი სამკბილიანი კონუსით, შედარებით იშვიათად (25%) ოთხი ფესვი, ყელი და გვირგვინი ოთხკბილიანი კონუსით, ზოგჯერ (12,5%) აღინიშნება ასიმეტრია. მარჯვენა ორივე მოლარს აქვს სამი ფესვი, ყელი და გვირგვინი სამკბილიანი კონუსით. მარცხენას კი – ორი ფესვი, ყელი და გვირგვინი ორკბილიანი კონუსით.

ცნობილია, რომ კავკასიური ნაგაზის ქვედაყბის ძვლის სხეულზე 2 ნაწილია – საჭრელი და ძირითადი. საჭრელი ნაწილი ორ ნაწილადაა გაყოფილი: საკბილო კიდე და უკბილო კიდე. საკბილო კიდეზე სამსამი ალვეოლაა საჭრელი კბილებისათვის. უკბილო კიდე კი ოდნავ შესამჩნევია (2, 3, 101, 102). ჩვენს მიერ დამუშავებულ ყველა პრეპარატზე როგორც მარჯვნივ, ისე მარცხნივ საჭრელი კბილი სამია. დამკავებელი კბილიდან დაწყებული განაპირა საჭრელ კბილამდე გვირგვინის სიგრძე

თანდათანობით იზრდება. საჭრელი კბილები არის თეთრი ფერის, სიმეჩხერე არ აღინიშნება. სამივე საჭრელ კბილს აქვს ერთი ფესვი, კარგად გამოხატული ყელი და გვირგვინი სამკბილიანი კონუსით. მათ შორის შუა კონუსი ყველაზე მაღალია. ცხოველის ასაკის მომატებასთან ერთად გვირგვინის კონუსის ზედაპირი თანდათანობით მცირდება. ქვედაყბის არკადის ეშვები მდებარეობენ საჭრელ და ძირითად კბილებს შორის. ნაგაზის ქვედა ყბაზე ორი ეშვია. ზედაყბის ეშვებთან შედარებით ისინი სუსტადაა განვითარებული. უფრო ხშირად (75,0%) ქვედაყბის ეშვს როგორც მარჯვნივ, ისე მარცხნივ აქვს ერთი ფესვი, ყელი და გვირგვინი ერთი ბასრი კონუსით. იშვიათად (12,5%) 2 ფესვი, ყელი და გვირგვინი ერთი ბასრი კონუსით. ზოგჯერ (12,5%) აღინიშნება ასიმეტრია. მარჯვენა ეშვს აქვს ერთი ფესვი, მარცხენას კი - ორი ფესვი, ყელი და გვირგვინი ერთი კონუსით.

ცნობილია, რომ ძალღს ქვედაყბის საკბილო კიდეზე აქვს 14 ძირითადი კბილი. პირველი 4 კბილი თითოეულ მხარეზე მცირე ძირითადია. 3 კი – დიდი ძირითადი. ფესვების რაოდენობა უდრის 1-4. ზედაყბის ძირითადი ნაწილის საკბილო კიდეზე როგორც მარჯვნივ, ისე მარცხნივ შვიდი ალვეოლაა ძირითადი კბილებისათვის.

ჩვენი პრეპარატების მიხედვით, ქვედაყბის ძირითადი კბილები გვერდებიდან შებრტყელებულია და ზედაყბის კბილებთან შედარებით სუსტადაა განვითარებული.

ცნობილია, რომ სტატისტიკურად ძალღს პირველი მოლარის გვირგვინის სიმაღლის შეფარდებასა და სხეულის წონას შორის მნიშვნელოვანი კავშირია აღმოჩენილი. პატარა ძალღებს პროპორციულად აღენიშნებათ, რომ პირველ პრემოლარს უფრო მაღალი გვირგვინი აქვს

ქვედაყბის ძვლის სიმალლესთან მიმართებაში, ვიდრე დიდ ძაღლებს (145). ჩვენს მიერ დამუშავებული პრეპარატების მიხედვით ქვედაყბის პირველ მოლარს როგორც მარჯვნივ, ისე მარცხნივ აქვს დაბალი ფესვი, ყელი და მცირე სიმალლის გვირგვინი ერთი კონუსით. მეორე პრემოლარს უფრო ხშირად (50,0%) როგორც მარჯვნივ, ისე მარცხნივ აქვს ორი ფესვი, ყელი და გვირგვინი სამკბილიანი კონუსით. შედარებით იშვიათად (25,0%) – სამი ფესვი, ყელი და გვირგვინი ოთხკბილიანი კონუსით. ზოგჯერ (25,0%) აღინიშნებოდა ასიმეტრია. მარჯვენა კბილს ჰქონდა სამი ფესვი, მარცხენას კი – ორი, ყელი და გვირგვინი სამკბილიანი კონუსით. მესამე პრემოლარს ქვედაყბის არკადამდე უფრო ხშირად (62,5%), როგორც მარჯვნივ, ისე მარცხნივ აქვთ ორი ფესვი, ყელი და გვირგვინი ორკბილიანი კონუსით. შედარებით იშვიათად (25,0%) – სამი ფესვი, ყელი და გვირგვინი ოთხკბილიანი კონუსით. ზოგჯერ (12,5%) აღინიშნებოდა ასიმეტრია. მარჯვენას ჰქონდა ორი ფესვი, ყელი და გვირგვინი სამკბილიანი კონუსით, მარცხენას კი – სამი ფესვი, ყელი და გვირგვინი ოთხკბილიანი კონუსით. მეოთხე პრემოლარს უფრო ხშირად (75,0%) ჰქონდა ორი ფესვი, ყელი და გვირგვინი სამკბილიანი კონუსით. შედარებით იშვიათად (25,0%) აღინიშნებოდა ასიმეტრია. მარჯვენა კბილს ჰქონდა სამი ფესვი, მარცხენას კი – ორი, ყელი და გვირგვინი სამკბილიანი კონუსით.

ჩვენი პრეპარატების მიხედვით ნაგაზის პირველ მოლარს უფრო ხშირად (62,5%) როგორც მარჯვნივ, ისე მარცხნივ აქვს 2 ფესვი, ყელი და გვირგვინი ხუთკბილიანი კონუსით. შედარებით იშვიათად (25,0%) – სამი ფესვი, ყელი და გვირგვინი ოთხკბილიანი კონუსით. ზოგჯერ (12,5%) აღინიშნებოდა ასიმეტრია, მარჯვენა პირველ პრემოლარს ჰქონ-

და ორი ფესვი, ყელი და გვირგვინი სამკბილიანი კონუსით, მარცხენას კი – სამი ფესვი, ყელი და გვირგვინი ხუთკბილიანი კონუსით.

მეორე მოლარს ქვედაყბის არკადაზე უფრო ხშირად (87,5%) როგორც მარჯვნივ, ისე მარცხნივ ჰქონდა ორი ფესვი, ყელი და გვირგვინი სამკბილიანი კონუსით. შედარებით იშვიათად (12,5%) აღინიშნებოდა ასიმეტრია, მარჯვენა მეორე მოლარს აქვს ორი ფესვი, ყელი და გვირგვინი სამკბილიანი კონუსით. მარცხენას კი – სამი ფესვი, ყელი და გვირგვინი სამკბილიანი კონუსით. მესამე მოლარს ქვედაყბის არკადაზე, როგორც მარჯვნივ, ისე მარცხნივ აქვს ერთი ფესვი, ყელი და გვირგვინი სამკბილიანი კონუსით.

ჩვენთვის ცნობილია სპეციალური ჰისტოლოგიური გამოკვლევები, შესრულებული საზღვარგარეთელი მკვლევარების მიერ. სპილოს ქვედაყბის პრემოლარებიდან აღებული იყო პულპის სამი ნიმუში. პროტეინის საღებავებით – ეოზინით და ჰერატოქსილინით დამუშავების შემდეგ გამოვლინდა ნორმალური პულპის ქსოვილის შემადგენლობა, თუმცა ვერც ერთ ნიმუშში ვერ აღმოაჩინეს ნერვული ბოჭკოების ვერც რბილგარსიანი და ვერც ურბილგარსო სახე (148). ჩვენ ნაგაზის კბილის პულპის ჰისტოლოგიური გამოკვლევები არ ჩავვიტარებია, მაგრამ დარწმუნებული ვართ, რომ პულპის შემადგენლობაში ნერვული ბოჭკოების ორივე სახეა.

უკანასკნელ წლებში უცხოელი სტომატოლოგების მიერ შესწავლილია ზრდასრული აფრიკული ველური ძაღლის კბილის ღრუს ორგანოების და კბილების მდგომარეობა. გამოკვლეული იყო სამუზეუმე კოლექციიდან ველური ძაღლის ქალა. აღმოჩენილი იყო მრავალი ისეთი პრობლემა, რომლებიც შინაურ ძაღლებში ხშირია. დადგენილია, რომ

აფრიკული ველური ძაღლები იგივე სტომატოლოგიური პრობლემების ამთვისებელია, როგორც მათი შინაური ნათესავები. განსაკუთრებით დაზიანებული აღმოჩნდა ქვედაყბის პრემოლარები და მოლარები (185).

### 7.3 კბილის ფესვის არხების სისტემა

ბოლო წლებში უცხოეთის კეთილმოწყობილ ვეტერინარიულ კლინიკებში მნიშვნელოვანი ადგილი აქვს დათმობილი ჯიშის ძაღლების ფესვის არხების სისტემის – არხების ზომის, ფორმის, რაოდენობის და განლაგების შესწავლას. კბილის ღრუს გახსნის, ფესვის არხების გასუფთავების, დაინფიცირებული პულპის მოცილების, კბილის ღრუს ტუალეტის, საჭრელი კბილების, ეშვებისა და ძირითადი კბილების რეგონალური მგრძნობიარე ნერვების ანალგეზიისა და მკურნალობის თანამედროვე მეთოდების შემუშავებას. დღეს ჩვენი რესპუბლიკის არც ერთ ვეტერინარიულ კლინიკაში არ წარმოებს ჯიშის ძაღლებში დაზიანებული კბილის ღრუს გახსნის, ფესვის არხების დამუშავების, დაინფიცირებული პულპის მოცილება, კბილის ღრუს ტუალეტი და ობტურაცია. რადგან არც ერთი ვეტერინარული კლინიკა არ არის აღჭურვილი რენტგენის კაბინეტით და სტომატოლოგიური იარაღებით.

ცნობილია, რომ ფესვის არხების კონფიგურაციათა თავისებურებები განაპირობებენ თითოეული კბილის უნიკალურობას. კბილის არხების სისტემა ძირითადად წარმოდგენილია მაგისტრალური არხით და დამატებითი მოკლე არხებით. მაგისტრალური არხი მდებარეობს კბილის ცენტრში. დამატებითი კი ძირითადისაგან მისი სიგრძის სხვადასხვა

დონიდან გამოდიან. არხებს შორის შესაძლებელია იყოს ანასტომოზები (57, 58, 91, 132).

ჩვენს მიერ ჩატარებული ანატომიური გამოკვლევებით ნაგაზის კბილის ღრუ, ისე როგორც ადამიანის კბილის ღრუ ორ ნაწილად იყოფა: პულპის საკანი, რომელიც კბილის გვირგვინის მასაშია და ფესვის არხების სისტემა. ფესვის არხების სისტემა იწყება გვირგვინის ფსკერიდან და გრძელდება ფესვის არხებში. კბილის სირბილე მთლიანად ავსებს, როგორც პულპის საკანს, ისე ფესვის არხებს.

ცნობილია, რომ ძაღლებში ხშირია ძირითადი კბილების გვირგვინის მოტეხილობა, რაც იწვევს სრულ ან ნაწილობრივ ექსპოზიციას, რასაც მოსდევს ენდოდონტური დაავადებების განვითარება. წინამორბედი ავტორების აზრით, აქ მრავალი ფაქტორია ჩართული: ტრავმული დაზიანება, მუდმივი კბილების ასაკი, გარემო პირობები, დარჩენილი დენტინის სისქისა და მასპინძლის რეაქციის ჩათვლით. ცნობილია, რომ პულპასა და გარემოს დენტინის მთლიანი თხელი ფენა ყოფს ერთმანეთისაგან. ასეთი კბილები სპეციალისტების აზრით, აუცილებლად საჭიროებენ მკურნალობას (190, 191). ჩვენი პრეპარატების მიხედვით ცხოველის ასაკის მომატებასთან ერთად მეორადი დენტინის წარმოქმნის ხარჯზე დენტინის სისქე პროპორციულად მატულობს. აქედან გამომდინარე ასაკოვან ძაღლებში პულპას და გარემოს დენტინის სქელი შრე გამოყოფს ერთმანეთისაგან, რის გამოც ასაკოვან ძაღლებში მოტეხილი გვირგვინი შეიძლება არ საჭიროებდეს მკურნალობას.

ცნობილია, რომ კბილის ღრუს ანატომიის საფუძვლიანი ცოდნა პირველ რიგში პულპური სივრცის აღქმასთანაა დაკავშირებული, რაც ფესვის არხთა სისტემას მოიცავს. დადგენილია, რომ ადამიანის კბილის



ფესვის არხების სისტემაში განიხილება მაგისტრალური არხი და დამატებითი მოკლე არხები. პულპის და პერიოდონტის დაზიანების შემთხვევაში მკურნალობის დროს გარდა მაგისტრალური არხებისა აუცილებელია დამატებითი არხების მდგომარეობის გათვალისწინებაც. ზოგჯერ დამატებითი არხების ჯამური დიამეტრი ძირითადი არხების დიამეტრს აღემატება. ამასთან ერთად ფესვის აპიკალურ აგებულებაში წინამორბედი მკვლევარები ნახულობდნენ მწვერვალის რამიფიკაციას, რამდენიმე არხის ერთ ხვრელად შერწყმას და აპიკალური ხვრელის მწვერვალის ლატერალურად გადანაცვლებას (147, 182, 184).

ჩვენი პრეპარატების მიხედვით, ნაგაზის ფესვის არხი იყოფა გვირგვინოვან, შუა და აპიკალურ მესამედად. არხის მწვერვალოვან ნაწილში დენტინის და ცემენტის საზღვართან არხი ბოლოვდება შევიწროებით. სწორედ ეს ფესვის მწვერვალოვანი ხვრელია. ნაგაზებში მწვერვალის ხვრელი შეიძლება იყოს ერთი ან რამდენიმე. მუშაობის პერიოდში აღმოჩენილია აპიკალური ხვრელის ლატერალურად გადანაცვლება.

დღეს კბილის ფესვის არხების სიგრძის და განლაგების შესწავლის უამრავი მეთოდია. ყველაზე უძველესი მეთოდია არხის სიგრძის განსაზღვრის ტაქტილური მეთოდი, რომელიც ჩვენს მიერ იყო გამოყენებული; არხის ღრუში შეგვყვავს მილერის ნემსი წინაღმდეგობის გაწევამდე. ამ მეთოდის გამოყენებამ დაგვარწმუნა, რომ იგი შეიძლება მთლიანად ზუსტი არ იყოს.

არსებობს დასაბუთებული მოსაზრება იმის შესახებ, რომ წარუმატებელი ენდოდონტური მკურნალობა ხშირად განპირობებულია რენტგენის გადაღების უგულებელყოფით. რადიოგრაფია კლინიკური დიაგნო-

ზის განხილვის, მისი საბოლოო დამტკიცების, კბილის არხის მკურნალობის მონიტორინგის შემავსებელი მასალის შეფასებისა და საბოლოო რესტავრაციის აუცილებელი პირობაა (165, 166). კბილის ფესვების რაოდენობის და ფესვების ირგვლივ მდებარე პერიოდონტიუმის ნაპრალის კბილის ღრუს, პულპის ფესვის არხების რაოდენობის და სიგრძის განსაზღვრისათვის ჩვენს მიერ გამოყენებული იყო რენტგენოგრაფიული მეთოდი. მუშაობის პერიოდში ვიყენებდით სამედიცინო სტომატოლოგიაში ხმარებულ D სისწაფის ფირებს, ზომით 30x40, რომელიც დღეს ყველზე იაფი და ხელმისაწვდომია ვეტერინარებისთვის.

ჩვენს მიერ ჩატარებული რენტგენოლოგიური გამოკვლევების შედეგად მოპოვებული მასალების ანალიზის საფუძველზე დადგინდა, რომ ნაგაზის ზედაყბის საჭრელ კბილებს, როგორც მარჯვნივ, ისე მარცხნივ უფრო ხშირად (75,0%) აქვს ერთი მაგისტრალური არხი. შედარებით იშვიათად (25,0%) – ორი.

საზღვარგარეთელი მკვლევარების მიერ დადგენილია, რომ კბილის ღრუს კედლის ან ფსკერის პერფორაცია შეიძლება განვითარდეს კბილის ღრუს პრეპარირების პროცესში. კბილის აგებულების ტოპოგრაფიული თავისებურებების უცოდინარობის გამო, ფესვის არხების ძიების პროცესში და არხის უზომო გაფართოების დროს. საჭრელი კბილებისა და ეშვების პრეპარირებისას პერფორაცია უფრო ხშირად გვირგვინის ან ყელის მიდამოში ვითარდება. ამასთან ერთად ხშირია არხების რამიფიკაცია და მწვერვალის ხვრელის ლატერალურად გადანაცვლება (2, 3, 90, 181). ჩვენი მუშაობის პერიოდში ადგილი ჰქონდა განაპირა საჭრელი კბილის კედლის პერფორაციას ყელის მიდამოში. ჩვენი პრეპარატების მიხედვით მუდმივ ეშვებს უფრო ხშირად (62,5%) რო-

გორც მარჯვნივ, ისე მარცხნივ აქვს ფესვის ერთი მაგისტრალური არხი. შედარებით იშვიათად (25,0%) – ორი მაგისტრალური არხი. ზოგჯერ (12,5%) აღინიშნება ასიმეტრია. მარჯვენა ეშვს აქვს ორი ფესვი და ორი მაგისტრალური არხი. მარცხენას კი ერთი მაგისტრალური არხი.

საზღვარგარეთელი სტომატოლოგების მიერ დადგენილია, რომ ფესვის მაგისტრალური არხების სისტემა მრავალრიცხოვანი მორფოლოგიური ვარიანტებითაა წარმოდგენილი. მაგისტრალურად ითვლება მხოლოდ ის არხი, რომელიც პულპის ღრუს ფსკერიდან იწყება, მიემართება ფესვის მთელ სიგრძეზე და აპექსურ ხვრელთან იხსნება. დამატებითი არხები კი ძირითადისაგან მისი სიგრძის სხვადასხვა დონიდან გამოდიან (152, 183, 190, 192).

ჩვენი პრეპარატების მიხედვით პირველ პრემოლარს ყველა პრეპარატზე როგორც მარჯვნივ, ისე მარცხნივ აქვს ერთი ფესვის მაგისტრალური არხი. მეორე პრემოლარს უფრო ხშირად (50,0%) ფესვის ორი მაგისტრალური არხი, შედარებით იშვიათად (25,0%) – სამი, ზოგჯერ (25,0%) აღინიშნება ასიმეტრია. მარჯვენა კბილს აქვს ორი, მარცხენას კი სამი მაგისტრალური არხი.

მესამე პრემოლარს უფრო ხშირად (62,5%) როგორც მარჯვნივ, ისე მარცხნივ აქვს ორი მაგისტრალური არხი. შედარებით იშვიათად (25,0%) სამი, ზოგჯერ (12,5%) კი – ოთხი მაგისტრალური არხი. მეოთხე პრემოლარს უფრო ხშირად (75,0%) როგორც მარჯვნივ, ისე მარცხნივ აქვს ორი ფესვის არხი, შედარებით იშვიათად (25,0%) აღინიშნებოდა ასიმეტრია. მარჯვენა კბილს აქვს ოთხი, მარცხენას კი – სამი არხი.

საინტერესო გამოკვლევებია ჩატარებული ცხვრის პირველი და მეორე მოლარის ფესვებზე. რენტგენოლოგიური გამოკვლევებით დადგინ-

და, რომ უფრო ხშირად ზიანდება ქვედაყბის მოლარები. ერთი წლის ცხვრებში პირველი და მეორე მოლარი აღწევს მხოლოდ ქვედაყბის სხეულის თავისუფალ კიდეს. სამი წლის ცხვრებში მოლარები ალვეოლებიდან ამოვარდნილია და რჩება მხოლოდ ფესვის ნაწილი (84).

ჩვენი პრეპარატების მიხედვით ნაგაზებში ქვედაყბის მოლარები კარგადაა განვითარებული. პირველ მოლარს უფრო ხშირად (62,5%) როგორც მარჯვნივ, ისე მარცხნივ აქვს ორი ღრმა ფესვი და ფესვის ორი მაგისტრალური არხი. შედარებით იშვიათად (25,0%) სამი ფესვი და ფესვის ოთხი მაგისტრალური არხი. მეორე მოლარს უფრო ხშირად როგორც მარჯვნივ, ისე მარცხნივ აქვს ორი, შედარებით იშვიათად (12,5%) კი – სამი მაგისტრალური არხი. მესამე მოლარს ყველა პრეპარატზე აქვს ერთი ფესვის მაგისტრალური არხი.

ცნობილია, რომ ადამიანის კბილების ფესვის არხები განივ ჭრილში რთული აგებულებისაა. აქვს წრის, ოვალის, ნაპრალისა და რვიანის ფორმა. ხშირ შემთხვევაში ფესვის არხები მეზოდისტალურადაა შევიწროებული, რის გამოც ასეთ არხებს ენა-ლოყისკენ შედრეკილ არხებს უწოდებენ (160, 162, 169, 174, 189).

ჩვენს მიერ ჩატარებული გამოკვლევების შედეგად ნაგაზის კბილის არხების სისტემა წარმოდგენილია ერთი ძირითადი მაგისტრალური არხით და დამატებითი მოკლე არხებით. მაგისტრალური არხი ცენტრშია და გრძელდება ფესვის წვერის ბოლომდე. დამატებითი კი მაგისტრალურიდან სხვადასხვა დონეზე გამოდიან. მაგისტრალურ არხს არასდროს არა აქვს მრგვალი ფორმა. ასაკის მომატების შემდეგ არხის განივი კვეთის ფორმა შედარებით მომრგვალებული ხდება.

## 7.4 ქვედაყბის ნერვი

ქვედაყბის ნერვი სამწვერა ნერვის ერთ-ერთი მგრძნობიარე-მამოძრავებელი ხასიათის ტოტია. იგი უშუალოდ მონაწილეობს საღეჭი აპარატის შემადგენელი ორგანოების ინერვაციაში. ჩვენთვის განსაკუთრებით საინტერესოა ქვედაყბის არკადის კბილების ალვეოლარული ნერვების კბილის ფესვის მწვერვალამდე მისვლის, კბილის ღრუში შესვლისა და დატოტიანების საკითხი.

ცნობილია, რომ ქვედაყბის ნერვი გამოდის ნახევარმთვარისებური კვანძის უკანა ნაწილიდან და მისგან გამოსული ტოტები იყოფა 5 ჯგუფად: წინა, უკანა, შიგნითა, გარეთა და ქვემო ტოტებად. წინა ჯგუფს მიაკუთვნეს ლოყის ნერვი, უკანას – საფეთქლის ზედაპირული ნერვი, შიგნითას – ფრთისებური ნერვი, გარეთას – საღეჭი და საფეთქლის ზედაპირული ნერვები, ქვემოთას – ენის, ქვედაყბის ალვეოლარული და ყბათაშუა ნერვები (46, 96, 187). ავტორების მეორე ჯგუფის აზრით, ქვედაყბის ნერვი თანმიმდევრულად წარმოქმნის შემდეგ ტოტებს: მედიალური და ლატერალური ფრთისებური, ლოყის, საღეჭი, საფეთქლის ზედაპირული და საფეთქლის ღრმა ნერვები. აღნიშნული ნერვების გამოსვლის შემდეგ ქვედაყბის ნერვის საერთო ღერო იყოფა: ყბათაშუა, ენისა და ქვედაყბის ალვეოლარულ ნერვებად (100, 101, 103, 105, 106, 107, 109, 115).

ქვედაყბის ნერვი, როგორც ჩვენი გამოკვლევებიდან ჩანს, ქალას ღრუდან გამოდის ოვალური ხვრელით და წვება ფრთისებურ ფოსოსა და ფრთისებურ კუნთს შორის. უფრო ხშირად (70,0%), როგორც მარჯვნივ, ისე მარცხნივ ნაგაზის ქვედაყბის ნერვიდან თანმიმდევრობით გა-

მოდის შემდეგი ნერვები: მედიალური და ლატერალური ფრთისებური ნერვები, ლოყის, საღეჭი, საფეთქლის ღრმა და საფეთქლის ზედაპირული ნერვები. აღნიშნული ტოტების გამოყოფის შემდეგ ქვედაყბის ნერვის ძირითადი ღერო იყოფა – ყბათაშუა, ენისა და ქვედაყბის ალვეოლარულ ნერვებად, შედარებით იშვიათად (30,0%) კი – ქვედაყბის ნერვის ძირითადი ღერო იყოფოდა ენისა და ქვედაყბის ალვეოლარულ ნერვებად.

ქვედაყბის ალვეოლარული ნერვი არის ქვედაყბის ნერვის საბოლოო კონა. ამ ნერვიდან გამოსული ალვეოლარული ნერვები წარმოადგენს ქვედაყბის საჭრელი კბილების, ეშვებისა და ძირითადი კბილების მგრძნობიარე ნერვებით მომარაგების ძირითად წყაროს.

სადისერტაციო და სპეციალურ შრომებში მოცემულია ადამიანის, პროდუქტიული და ხორცისმჭამელი ცხოველების ქვედაყბის ალვეოლარული ნერვის სვლისა და დატოტიანების ძირითადი კანონზომიერებანი. დადგენილია, რომ ქვედაყბის ალვეოლარული ნერვი გამოდის ქვედაყბის ნერვის ძირითადი ღეროდან ენის და ყბათაშუა კონასთან ერთად. წვება ქვედაყბის ფოსოსა და ფრთისებურ კუნთს შორის, მიემართება ორო-ვენტრალური მიმართულებით, შედის ფრთისებური კუნთის მედიალურ და ლატერალურ შრეებს შორის. ფრთისებურ ფოსოში ქვედაყბის ალვეოლარული ნერვიდან გამოდის ორი ან სამი ტოტი ფრთისებური ფოსოს ძვლისაზრდელასთვის (33, 35, 115, 187).

ჩვენს მიერ ჩატარებული ანატომიური გამოკვლევების შედეგად მოპოვებული მასალების ანალიზის საფუძველზე დადგინდა, რომ იგი ემთხვევა წინამორბედი მკვლევარების მონაცემებს ამ და სხვა სახის ცხო-

ველებში. უფრო ხშირად (60,0%) ქვედაყბის ალვეოლარული ნერვიდან, როგორც მარჯვნივ, ისე მარცხნივ გამოსული ტოტების რაოდენობა იყო ორი. შედარებით იშვიათად (40,0%) კი – სამი. აღნიშნული ტოტები ანერვირებენ ფრთისებური ფოსოს ძვლისაზრდელას.

ქვედაყბის ალვეოლარული ნერვი აღნიშნული ტოტების გამოყოფის შემდეგ თანამოსახელე არტერიასთან და ვენასთან ერთად მიემართება ორო-ვენტრალური მიმართულებით და 1-1,5 სმ-ის შემდეგ ქვედაყბის ხვრელით შედის ქვედაყბის არხში.

ცნობილია, რომ ქვედაყბის არხი თანამოსახელე ხვრელით იწყება ქვედაყბის ფოსოს მედიალურ ზედაპირზე და მთავრდება ქვედაყბის სხეულის სახის ზედაპირზე ნიკაპის ხვრელით. წინამორბედი მკვლევარების მონაცემებით არხს აქვს მოდრეკილი რკალის ფორმა და მდებარეობის მიხედვით ორ ნაწილად იყოფა: დასწვრივი ნაწილი და განივი ნაწილი. დასწვრივი ნაწილი იწყება ქვედაყბის ხვრელიდან და გრძელდება ქვედაყბის კუთხემდე. განივი ნაწილი იწყება ქვედაყბის კუთხიდან და გრძელდება ნიკაპის ხვრელამდე.

ჩვენი პრეპარატების მიხედვით, ქვედა ყბის არხს ახალგაზრდა ცხოველებში აქვს მოდრეკილი რკალის ფორმა. ზრდასრულ ნაგაზებში მოდრეკილობა საგრძნობლად მცირდება. ქვედაყბის არხში ქვედაყბის ალვეოლარული ნერვის ტოპოგრაფიის და ალვეოლარული ნერვების გამოსვლის განსაზღვრის მიზნით იყოფა სამ ნაწილად: საწყისი ანუ აბორალური, შუამდებარე და საბოლოო ანუ ორალური. შუამდებარე ნაწილი მდებარეობს ძირითადი კბილების ფესვებთან ახლოს. ზრდასრულ ცხოველებში ფესვებისაგან გამოყოფილია ღრუბლისებური ნივთიერების ძვლოვანი ფირფიტებით. ახალგაზრდა ცხოველებში კი ეს უკა-

ნასკნელი არ არის განვითარებული. სპეციალურ შრომებში მოცემულია საინტერესო და დამაჯერებელი მონაცემები ქვედაყბის ალვეოლარული ნერვიდან თანამოსახელე არხში გამოსული კბილებით ალვეოლარული ნერვების ტოპოგრაფიაზე, სახეობრივ და ინდივიდუალურ თავისებურებებზე. ცნობილია, რომ ადამიანის ქვედაყბის კბილების ალვეოლარული ნერვები უკავშირდებიან ერთიმეორეს და ქმნიან ნერვულ წნულებს (88), ხოლო მცოხნავეებში და ხორცისმჭამელებში ალვეოლარული ნერვები ერთმანეთს არ უკავშირდებიან და წნულებს არ ქმნიან. კბილის ფესვის მწვერვალიდან ხვრელამდე აღწევენ გვერდითი ზედაპირებიდან (46, 187).

როგორც ჩვენი საკუთარი გამოკვლევების მონაცემებიდან ჩანს, ქვედაყბის არხის სამივე ნაწილში თავსდება ნერვ-სისხლძარღვოვანი კონა. კონა შექმნილია ქვედაყბის ალვეოლარული ნერვით, თანამოსახელე არტერიით და ვენით. ახალგაზრდა ნაგაზებში ნერვ-სისხლძარღვოვანი კონა მჭიდროდ ეკვრის სასის კედლებს. ზრდასრულ ცხოველებში კი სისხლძარღვოვან ნერვულ კონასა და არხის დამოუკიდებელ ძვლოვან კედელს შორის თავისუფალ სივრცეს, რომელიც მთლიანად ცხიმოვანი ქსოვილით არის ამოვსებული. განსაკუთრებით ბევრია ცხიმოვანი ქსოვილი არხის დასაწყის ანუ აბორალურ ნაწილში.

ჩვენი პრეპარატების მიხედვით, ქვედაყბის ალვეოლარული ნერვის შუამდებარე ნაწილიდან გამოდის 2 ან 3 ალვეოლარული ნერვი. ალვეოლარული ნერვების რიცხვი უფრო ხშირად (60,0%) არის ორი, შედარებით იშვიათად (40,0%) კი – სამი. პირველი ალვეოლარული ნერვი გამოდის პირველი მოლარის დონეზე და იყოფა სამ ნაწილად, რომლებიც შედიან ალვეოლარულ ხვრელებში და იძლევიან მეორეულ ტოტებს,



რომელთა რაოდენობა შეესაბამება მოლარების ფესვების რაოდენობას. მეორეული ტოტები თანამოსახელე სისხლის ძარღვებთან ერთად აღწევენ შესაბამისი ფესვის მწვერვალამდე და მწვერვალის ხვრელით შედიან ფესვის არხში, აქედან კი კბილის ღრუში.

ქვედაყბის ალვეოლარული ნერვიდან გამოსული მეორე ალვეოლარული ნერვი იყოფა 4 ტოტად, რომლებიც შედიან ალვეოლარულ არხებში და წარმოქმნიან მეორეულ ტოტებს. მეორეული ტოტების რაოდენობა შეესაბამება პრემოლარების ფესვების რაოდენობას. მეორეული ალვეოლარული ნერვები თანამოსახელე სისხლის ძარღვებთან ერთად აღწევენ შესაბამისი ფესვის მწვერვალის ხვრელამდე და მწვერვალის ხვრელით შედიან ფესვის არხში, აქედან კი კბილის ღრუში.

ქვედა ყბის ნერვის ორალური ანუ საბოლოო ნაწილიდან გამოდის ორი ან სამი ალვეოლარული ნერვი, უფრო ხშირად (70,0%) – ორი, შედარებით იშვიათად (30,0%) – სამი. აქედან ერთი სპეციალური საჭრელი ხვრელით აღწევს ეშვის ფესვამდე და მწვერვალის ხვრელით შედის ფესვის არხში და აქედან კბილის ღრუში. დანარჩენი ერთი ან ორი ალვეოლარული ნერვი საჭრელი არხით აღწევს საჭრელ კბილებამდე და წარმოქმნის მეორეულ ტოტებს. მეორეული ტოტები თანამოსახელე სისხლის ძარღვებთან ერთად მწვერვალის ხვრელით შედის ფესვის არხში, აქედან კი კბილის ღრუში.

## 7.5 ზედაყბის ნერვი

ზედაყბის ნერვი სამწვერა ნერვის ერთ-ერთი მგრძნობიარე ხასიათის ტოტია. იგი საღეჭი აპარატის შემადგენელი ორგანოების ინერვაცი-

აში მონაწილეობს. ცნობილია, რომ ზედაყბის ნერვის შემაღგენლობაში გამოყოფენ ფრთა-სასის, თვალბუდის და პერიფერიულ ნაწილს. ფრთა-სასის ნაწილიდან გამოდის ორი ან სამი ტოტი, რომლებიც უკავშირდებიან ფრთა-სასის ნერვულ კვანძს. კვანძი მდებარეობს თანამოსახელე ფოსოში ზედაყბის ნერვის მედიალურად (46, 68, 104, 105). ჩვენს მიერ ჩატარებული ანატომიური გამოკვლევების მიხედვით, ზედაყბის ნერვის ფრთა-სასის ნაწილიდან გამოდიან ყვრიმალის, ძირითადი სასის და თვალბუდის ქვედა ნერვები. ძირითადი სასის ნერვი იყოფოდა ცხვირის აბორალურ, სასის დიდ და სასის მცირე ნერვებად.

**თვალბუდის ქვედა ნერვი** არის ზედაყბის ნერვის ძირითადი დეროს საბოლოო კონა. თანამოსახელე არხში ამ ნერვიდან გამოსული ალვეოლარული ნერვები წარმოადგენენ ზედაყბის არკადის საჭრელი კბილების, ეშვებისა და ძირითადი კბილების მგრძნობიარე ნერვებით მომარაგების ერთად-ერთ წყაროს.

ჩვენთვის ცნობილ შრომებში მოცემულია ადამიანის, პროდუქტიული და ხორცისმჭამელი ცხოველების თვალბუდის ქვედა ნერვის სვლისა და დატოტიანების კანონზომიერებანი. წინამორბედი მკვლევარები თვალბუდის ქვედა ნერვის დატოტიანების ორ ტიპს განიხილავენ – გაფანტულს და მაგისტრალურს. გაფანტულ ტიპში განიხილავენ ნერვიდან გამოსულ მრავალრიცხოვან ტოტებს. ამ ტოტებს შორის არსებობს მრავალრიცხოვანი ანასტომოზები და იქმნება ნერვული წნულები. ასეთ წნულებს ნახულობენ ფრთა-სასის ფოსოში და ზედაყბის კბილების ალვეოლარულ ნერვებს შორის (65, 88, 95, 96, 142, 187).

ჩვენი პრეპარატების მიხედვით, თვალბუდის ქვედა ნერვი თანამოსახელე არხში თავსდება სისხლძარღვოვანი ნერვული კონის

სახით. კონაში არის თვალბუდის ქვედა ნერვი, თანამოსახელე არტერია და ვენა. გარშემორტყმულია გარედან შემაერთებელქსოვილოვანი გარსით. ახალგაზრდა ნაგაზებში სისხლძარღვოვანი ნერვული კონა მთლიანად ავსებს თვალბუდის ქვედა არხს. ასაკის მომატებასთან დაკავშირებით არხის კედელსა და სისხლძარღვოვან-ნერვულ კონას შორის რჩება სივრცე, რომელიც თანდათანობით ცხიმოვანი ქსოვილით ივსება.

არსებობს დასაბუთებული მონაცემები ადამიანის ზედაყბის კბილების მგრძობიარე ნერვებით მომარაგების შესახებ. ცნობილია, რომ თვალბუდის ქვედა ნერვიდან გამოსული ალვეოლარული ნერვების რიცხვი უფრო ხშირად ერთია. შედარებით იშვიათად კი ორი ან სამი. თუ თვალბუდის ქვედა ნერვიდან გამოდის ერთი ალვეოლარული ნერვი დიამეტრი არის მსხვილი. თუ გამოდის ორი ან სამი, მაშინ კი მნიშვნელოვნად წვრილი. ალვეოლარული ნერვები წარმოქმნიან მეორეულ ტოტებს, რომლებიც ერთმანეთს უკავშირდებიან შემაერთებელი ტოტებით და ქმნიან მრავალმარყუჟოვან წნულებს. წინამორბედი მკვლევარები ალვეოლარული ნერვების მიერ შექმნილ წნულებს ყოფენ წინა და უკანა ნაწილებად. კბილების წნულის შექმნაში სამი ან ოთხი, იშვიათად ხუთი წყარო მონაწილეობს (88, 142). არის საპირისპირო მონაცემები, რომ მცობხნაგების და ხორცისმჭამელების თვალბუდის ქვედა ნერვიდან თანამოსახელე არხში გამოდის მრავალრიცხოვანი ალვეოლარული ნერვები, რომლებიც შედიან ძირითადი კბილების კბილბუდეთა შორის ნაწილში არსებულ წვრილ არხებში. ერთმანეთს არ უკავშირდებიან და წნულებს არ ქმნიან. კბილის ძირებამდე აღწევენ გვერდითი ზედაპირებიდან. თვალბუდის ქვედა ხვრელიდან გამოსული საჭრელი ნერვები

თანამოსახელე ხვრელით აღწევენ ეშვებამდე და საჭრელ კბილებამდე (187).

როგორც საკუთარი გამოკვლევების მასალებიდან ჩანს, თვალბუდის ქვედა ნერვიდან თანამოსახელე არხში, როგორც მარჯვნივ, ისე მარცხნივ გამოდის ალვეოლარული ნერვები. ალვეოლარული ნერვების რიცხვი უფრო ხშირად (60,0%) სამია, შედარებით იშვიათად კი – ორი. პირველი ალვეოლარული ნერვი თვალბუდის ქვედა ნერვიდან გამოდის მეორე მოლარის დონეზე და იყოფა სამ თითქმის თანაბარი დიამეტრის ტოტად. შედიან ალვეოლის ძირში არსებულ ალვეოლარულ ხვრელებში, ჩამოდიან კბილის ფესვების მიმართულებით და წარმოქმნიან მეორეულ ტოტებს. მეორეული ტოტების რაოდენობა შეესაბამება მოლარების ფესვების რაოდენობას. ალვეოლარული ნერვების მეორეული ტოტები თანამოსახელე სისხლის ძარღვებთან ერთად ჩამოდიან კბილის ფესვის მწვერვალამდე და მწვერვალის ხვრელით შედიან ფესვის არხებში, აქედან კი – კბილის ღრუში.

მეორე ალვეოლარული ნერვი გამოდის თვალბუდის ქვედა ნერვის ვენტრალური კედლიდან და იყოფა 3 თითქმის თანაბარი დიამეტრის ტოტად. შედიან ალვეოლის ძირში არსებულ ალვეოლარულ ხვრელებში, ჩამოდიან პრემოლარების ფესვების მიმართულებით და იძლევიან მეორეულ ტოტებს. ალვეოლარული ნერვების მეორეული ტოტების რაოდენობა შეესაბამება პრემოლარების ფესვების რაოდენობას. მეორეული ტოტები თანამოსახელე სისხლის ძარღვებთან ერთად ჩამოდიან ფესვის მწვერვალამდე. თანამოსახელე სისხლის ძარღვებთან ერთად ფესვის მწვერვალის ხვრელით შედიან კბილის არხებში, აქედან კი – კბილის ღრუში.

მესამე ალვეოლარული ნერვი, როგორც მარჯვნივ, ისე მარცხნივ გამოდის თვალბუდის ქვედა ნერვიდან თანამოსახელე ხვრელიდან გამოსვლამდე. შედის საჭრელ არხში და იყოფა ოთხ თითქმის თანაბარი დიამეტრის ტოტებად. აქედან ერთი სპეციალური ალვეოლარული ხვრელით ჩამოდის ეშვის ფესვის მწვერვალამდე. თანამოსახელე სისხლის ძარღვებთან ერთად ფესვის მწვერვალის ხვრელით შედის ფესვის არხში, აქედან კი კბილის ღრუში. დანარჩენი სამი ტოტი საჭრელი არხით ჩამოდის საჭრელი ძვლის სხეულში, აქედან ალვეოლარული ხვრელებით ჩამოდის საჭრელი კბილების ფესვის მწვერვალამდე. თანამოსახელე სისხლის ძარღვებთან ერთად მწვერვალის ხვრელით შედიან კბილის არხში, აქედან – კბილის ღრუში.

## 7.6 პირის ღრუს ორგანოების რეგიონალური ნერვების ბლოკირება

საღეჭი აპარატის შემადგენელ ორგანოებს შორის ცალკე აღებული თითოეული ორგანო ახდენს თავის სპეციფიკურ ზეგავლენას საკვებ ნივთიერებებზე, რის გამოც მათ აქვთ თავისი დამახასიათებელი და განსხვავებული ანატომიური აგებულება. ცნობილია, რომ უკანასკნელ წლებში უცხოელი კლინიცისტები საღეჭი აპარატის შემადგენელ ორგანოებზე ოპერციული ჩარევის დროს და კბილების ენდოდონტური მკურნალობის ყველა ეტაპზე გვთავაზობენ რეგიონალური ნერვების ბლოკირების ტექნიკას, საანესთეზიო საშუალებებს და დოზირების საკითხს. შემოთავაზებულია საანესთეზიო საშუალება ბუფოკაინი. ცალკეულ მხარეს გამოყენებული პრეპარატის მოცულობა 0,1-0,5 მლ. ფარგ-

ლებშია ძაღლებში. დამატებითი საანესთეზიო აგენტის 50% შეიძლება იქნეს ადმინისტრირებული თვალბუდის ქვედა ნერვის ბლოკირებისათვის. ბუფოკაინი არის ხანგრძლივი მოქმედების და იაფი პრეპარატი, რის გამოც უცხოელი სტომატოლოგები იყენებენ ვეტერინარიაში. საქართველოში ბუფოკაინი დღემდე არ არის რეგისტრირებული, ამიტომ შევეცადეთ შეგვეცვალა იგი ლიდოკაინით.

ჩვენს მიერ დამუშავებულია ოთხი მიდამოს ბლოკირების ტექნიკა, რომელთა შესრულება სანარკოზო საშუალებებთან ერთად განაპირობებს საღეჭი აპარატის შემადგენელი ორგანოების – ზედაყბის, ქვედაყბისა და საჭრელი ძვლების; საჭრელი კბილების, ეშვებისა და ძირითადი კბილების; საღეჭი კუნთების, ლოყების, ღრძილებისა და ტუჩების ანალგეზიას. საღეჭი აპარატის ანალგეზიის მისაღწევად ჩვენ გამოვიყენეთ ქვედაყბის ალვეოლარული, ზედაყბის, ნიკაპისა და თვალბუდის ქვედა ნერვების ბლოკირება, როგორც ცალ-ცალკე, ისე კომბინაციაში. ამ ნერვების ტოპოგრაფია სრულყოფილად არის წარმოდგენილი ჩვენი შრომის მონაცემებსა და შემაჯამებელ ნაწილში.

ჩვენს მიერ დამუშავებული რეგიონალური ნერვების ბლოკირების ტექნიკა კლინიკისტების მიერ გამოყენებული იქნება ჯიშის ძაღლების კბილების ენდოდონტური დაავადებების ყველა ეტაპზე ფესვის არხების გახსნის, თერაპიის, კბილის ღრუს ფსკერის კედლებისა და ფესვის პერფორაციის ობტურაციის დროს. ამასთან ერთად ტრამვების შემთხვევაში ზედაყბისა და ქვედაყბის ძვლების, ტუჩებისა და სხვა რბილი ქსოვილების რეკონსტრუქციის შემთხვევაში, სიმსივნეების ამოკვეთის, ორალური ქსოვილების ბიოფსიის და მგლის ხახის აღკვეთის დროს.

ცნობილია, რომ საზღვარგარეთელი კლინიცისტები იზიარებენ ერთიან მოსაზრებას, რომ ენდოდონტური მკურნალობის ყველა ეტაპზე აუცილებელია მუდმივი რენტგენოლოგიური კონტროლი იარაღების მდებარეობაზე ფესვის არხში შესვლისა და პერფორაციის ლოკალიზაციის განსაზღვრის დროს. ინტრაორალური რენტგენოგრაფია წარმოადგენს დიაგნოსტიკურად მნიშვნელოვანი ინფორმაციის ყველაზე შესაბამის ნაწილს იმის საილუსტრაციოდ, თუ რა პროცესები მიმდინარეობს ორივე არკადის ღრძილების ხაზს ქვემოთ. ენდოდონტურად საინტერესო კბილის რენტგენოგრამას თანმიმდევრულად იკვლევენ: ჯერ გვირგვინს, შემდეგ ფესვებს, ფესვების არხთა სისტემას და პერიაპიკალურ მიდამოს. შემდეგ იწყება საღეჭი აპარატის მოცემული ნაწილის ანალგეზიაზე ზრუნვა.

**ბლოკირებისათვის საჭირო მასალები.** რეგიონალური ნერვების ბლოკირებისათვის ჩვენს მიერ გამოყენებული მასალები არის ხელმისაწვდომი და იაფი. კერძოდ, 2 მლ-იანი შპრიცები, 2,5 სმ-ის სიგრძის ნემსებით და სტომატოლოგიურ პრაქტიკაში გამოყენებული ჩვეულებრივი უჟანგავი ფოლადისაგან დამზადებული კბილის შპრიცები.

**საანესთეზიო საშუალებები და დოზირება.** ჩვენს მიერ გამოყენებულია ლიდოკაინი, რომელიც არის იაფი და ხელმისაწვდომი, სხვა პრეპარატებთან შედარებით გამოირჩევა ხანგრძლივი მოქმედებით. ბლოკირებისათვის ლიდოკაინის მოცულობა თითოეულ მხარეზე შეადგენს 0,5-2,0 მლ-მდე. ლიდოკაინის მაქსიმალური კუმულაციური დოზა შეადგენს 5 მგ/კგ მსხვილ პაციენტებში. 20 კგ წონის ნაგაზმა შეიძლება მიიღოს 100 მლ, როდესაც გამოიყენება მაქსიმალური დოზა 2 მლ თითოეულ

წერტილზე. ოთხი წერტილისათვის გაანგარიშებული რაოდენობა იქნება 8 მგ, რაც მნიშვნელოვნად ჩამორჩება მაქსიმალურ დოზას.

**ქვედაყბის ალვეოლარული ნერვის ბლოკირება.** მანდიბულარული ნერვის ბლოკირება შესაძლებელია ექსტრაორალურად და ინტრაორალურად. ბლოკირებას ექვემდებარება ქვედაყბის ძვალი, ქვედაყბის ძირითადი კბილები, ეშვები და რბილი ქსოვილები ინფილტრირებულ მხარეზე.

**ექსტრაორალური ტექნიკა.** ნაგაზებში შესაძლებელია ქვედაყბის მედიალური ჩაღრმავების პალპირება კუთხის მორჩიდან კრანიალური მიმართულებით. თუ ვერ ხორციელდება პალპირებით აღნიშნული ჩაღრმავების მოძებნა საჭირო იქნება ყვრიმალის რკალური მიმართულებით სწორი ხაზი ქვედაყბის პერპენდიკულარულად. ნემსი შეგვეყვას ქვედაყბის ლინგვალური ზედაპირიდან, ვაგრძელებთ ნემსის შეყვანას დორსალური მიმართულებით ქვედაყბის ტოტის ლინგვალური ზედაპირის შუა წერტილამდე. მიაღწევს რა ნემსი ქვედაყბის ხვრელამდე, საიდანაც შედის ნერვ-სისხლძარღვოვანი კონა ქვედაყბის არხში ვახდენთ აგენტის ასპირაციას და ნელ-ნელა ინექციას.

**ინტრაორალური ტექნიკა.** ნაგაზებში ვახდენთ ქვედაყბის ფოსოს ინტრაორალურ პალპირებას. იგი მდებარეობს ქვედაყბის ტოტის ენის ზედაპირზე ქვედაყბის კუნთოვან მორჩსა და უკანასკნელ მოლარს შორის მანძილის დაახლოებით 2/3-ზე. ამის შემდეგ ნემსი შეგვეყვას ინტრაორალურად და რბილ ქსოვილებში ქვედაყბის ტოტის ენის ზედაპირზე ხვრელის მიმართულებით, ვახდენთ აგენტის ასპირაციას და ნელ-ნელა ინექციას.



**ზედა ყბის ნერვის ბლოკირება.** ზედაყბის ნერვის ბლოკირება შესაძლებელია მხოლოდ ექსტრაორალურად. ბლოკირებას ექვემდებარებოდა ზედაყბის ძვალი, ღრძილები, ლოყები და ძირითადი კბილები.

**ექსტრაორალური ტექნიკა.** ზედაყბის ნერვის პალპირებას ვახდენთ ზედაყბის ხვრელის მიდამოში. უკანასკნელი მოლარის დონეზე შეგვყვავს ნემსი ისე, რომ ნემსმა ჩაღრმავების კაუდალური ნაწილის გასწვრივ გაიაროს. სასის ჰორიზონტალური ფირფიტის მიმართ ნემსი აუცილებლად ვერტიკალურად უნდა მდებარეობდეს. ვახდენთ ნემსის შეყვანას ვეტრიკალური მიმართულებით ზუსტად უკანასკნელი მოლარის ფესვების მწვერვალების დონემდე. ვახდენთ აგენტის ასპირაციას და ნელ-ნელა ინექციას.

**ნიკაპის ნერვის ბლოკირება.** ბლოკირებას ექვემდებარება ქვედაყბის სხეული, ქვედა ტუჩი, საჭრელი კბილები, ეშვები და რბილი ქსოვილები. ნიკაპზე არსებული სამი ხვრელიდან უდიდესია შუა ხვრელი, რის გამოც ბლოკირებისათვის სწორედ ის გამოიყენება. ნაგაზებში ნიკაპის ხვრელის პალპირება შესაძლებელია ქვედაყბის ძვლის სხეულის ვენტრალურ მესამედში მე-2 პრემოლარის დონეზე. ნემსი შეგვყვავს ნიკაპის ხვრელით როსტრალურად, მივდივართ კაუდალური მიმართულებით. ვაგრძელებთ ნემსის სვლას ხვრელის სიღრმეში. ვახდენთ აგენტის ასპირაციას და ნელ-ნელა ინექციას.

**თვალბუდის ქვედა ნერვის ბლოკირება.** ბლოკირებას ექვემდებარება საჭრელი ძვალი, ზედა ტუჩი, საჭრელი კბილები, ეშვები და რბილი ქსოვილები. ვახდენთ ზედა ყბაზე თვალბუდის ქვედა ხვრელის პალპირებას მე-3 პრემოლარის დონეზე. ნემსი შეგვყვავს ხვრელით წინ,

კაუდალურად, ვაგრძელებთ ნემსის სვლას ხვრელის შესასვლელამდე, შემდეგ ვახდენთ აგენტის ასპირაციას და ნელ-ნელა ინექციას.

**გართულებები.** ქვედაყბის, ზედაყბის, თვალბუდის ქვედა და ნიკაპის ნერვების ბლოკირებისას უკიდურესად იშვიათი გართულება შეიძლება იყოს ნერვული ბოჭკოების პერმანენტული დაზიანება. თუმცა ნემსის ფაქიზი შეყვანა განაპირობებს რბილი ქსოვილების, სისხლის ძარღვების და ნერვული ბოჭკოების დაზიანების მინიმუმადე დაყვანას. ინექციის წინმსწრები ასპირაცია იძლევა პრეპარატის სისხლის ძარღვებში მოხვედრის თავიდან აცილების სრულ გარანტიას, რათა გამოირიცხოს ინტრავენური ინექცია.

## დასკვნები

1. სალეჭი აპარატის შემადგენელი ორგანოები ნაგაზის თავს აძლევს ჯიშისათვის დამახასიათებელ დიდ და განიერ ფორმას; უზრუნველყოფს საკვების სრულ დაქუცმაცებას და მომზადებას შემდგომ ორგანოებში ქიმიური გადამუშავებისათვის.

2. ნაგაზის მუდმივი საჭრელი კბილები ორივე ყბის არკადაზე, როგორც მარჯვნივ, ისე მარცხნივ სამია. აქვს თეთრი ფერი, ოდნავ მოდრეკილი ფორმა, ყოველგვარი სიმეჩხრის გარეშე. საჭრელი კბილები დაწყებული დამკავებელი კბილებიდან განაპირამდე თანდათანობით დიდდება. აქვს ერთი ფესვი, კარგად გამოხატული ყელი და გვირგვინი 3 წვეტიანი კონუსით, რომელთა შორის შუა კონუსი უფრო მაღალია. მუდმივ საჭრელ კბილებს აქვს ერთი მაგისტრალური არხი, რომელიც იწყება კბილის გვირგვინის ღრუს ფსკერიდან.

3. მუდმივი ეშვები ორივე ყბის არკადაზე მდებარეობს საჭრელ და ძირითად კბილებს შორის. ზრდასრულ ნაგაზებში ზედაყბის არკადის ეშვები კარგადაა განვითარებული და აქვს ოდნავ მოდრეკილი ფორმა; უფრო ხშირად (62,5%) აქვს – 1, შედარებით იშვიათად (37,5%) კი – 2 ფესვი, ყელი და გვირგვინი ერთი ბასრი კონუსით. ერთფესვიან ეშვებს აქვს – ერთი, ორფესვიანს – ორი მაგისტრალური არხი.

4. ზრდასრულ ნაგაზს ზედაყბის საკბილო კიდეზე, როგორც მარჯვნივ, ისე მარცხნივ 6 ძირითადი კბილი აქვს. აქედან პირველი ოთხი პრემოლარია, დანარჩენი ორი კი მოლარი. ძირითადი კბილები პირვე-

ლიდან მეოთხემდე თანდათანობით დიდდება. მეოთხე ძირითადი კბილი ყველაზე დიდია. პირველ პრემოლარს, როგორც მარჯვნივ, ისე მარცხნივ აქვს ერთი ფესვი, ყელი და დაბალი გვირგვინი ერთი კონუსით. მეორე და მესამე პრემოლარს უფრო ხშირად (62,5%) აქვს 2 ფესვი, ყელი და გვირგვინი სამკბილიანი კონუსით. მეოთხე პრემოლარს კი 3 ფესვი, ყელი და გვირგვინი ოთხკბილიანი კონუსით. პირველ და მეორე მოლარს აქვს სამი ფესვი, ყელი და გვირგვინი სამკბილიანი კონუსით.

5. ზრდასრულ ნაგავს ქვედაყბის საკბილო კიდეზე, როგორც მარჯვნივ, ისე მარცხნივ აქვს 7 ძირითადი კბილი. აქედან პირველი ოთხი პრემოლარია, დანარჩენი სამი კი მოლარი. ძირითადი კბილები პირველიდან მეხუთემდე თანდათანობით დიდდება. მეხუთე ძირითადი კბილი ყველაზე დიდია. ძირითად კბილებს აქვს ერთიდან ოთხამდე ფესვი. პირველ პრემოლარს, როგორც მარჯვნივ, ისე მარცხნივ აქვს ერთი ფესვი, ყელი და გვირგვინი ერთკბილიანი კონუსით. მეორე და მესამე პრემოლარს უფრო ხშირად (62,5%) აქვს 2 ფესვი, ყელი და გვირგვინი სამკბილიანი კონუსით. მეოთხე პრემოლარს უფრო ხშირად (62,5%) აქვს 3 ფესვი, ყელი და გვირგვინი ხუთკბილიანი კონუსით. მესამე მოლარს კი ერთი ფესვი, ყელი და გვირგვინი სამკბილიანი კონუსით.

6. კბილის არხების სისტემა წარმოდგენილია მაგისტრალური არხით და დამატებითი მოკლე არხებით. მაგისტრალური არხები ერთფესვიან კბილებში მდებარეობს კბილების ცენტრში. იგი იწყება კბილის ღრუს ძირიდან და გრძელდება კბილის მწვერვალის მიმართულებით აპექსურ ხვრელამდე. დამატებითი არხები კი ძირითადისაგან მისი სიგრძის

სხვადასხვა დონიდან გამოდიან. ფესვის მაგისტრალური არხების რაოდენობა ძირითადად ემთხვევა კბილის ფესვების რაოდენობას, არხების სიგრძე კი კბილის ფესვის სიგრძეს.

7. ფესვის არხების კონფიგურაციათა თავისებურებები განაპირობებენ თითოეული კბილის უნიკალურობას. ნაგაზის ფესვის არხი განივ ჭრილში რთული აგებულებისაა, არასდროს არა აქვს მრგვალი ფორმა. ასაკის მომატებასთან ერთად არხის განივი კვეთის ფორმა თანდათანობით მომრგვალებული ხდება. თუმცა ზრდასრულ ცხოველებში უფრო ხშირად (62,5%) ოვალურია, იშვიათად (37,5%) კი წრის ან ნაპრალის ფორმის.

8. ზედა ყბის, საჭრელი ძვლების, ღრძილებისა და ტუჩების, საჭრელი კბილების, ეშვებისა და ძირითადი კბილების ნერვებით მომარაგება ხორციელდება თვალბუდის ქვედა ნერვიდან გამოსული მგრძნობიარე ნერვებით. თვალბუდის ქვედა ნერვიდან თანამოსახელე არხში უფრო ხშირად (60%) გამოდის 2, შედარებით იშვიათად (40%) 3 ალვეოლარული ნერვი. ალვეოლარული ნერვებიდან გამოსული მეორეული ტოტების რიცხვი შეესაბამება კბილების ფესვების რაოდენობას. ჩამოდიან თანამოსახელე სისხლის ძარღვებთან ერთად ფესვის მწვერვალამდე და მწვერვალის ხვრელით შედიან ფესვის არხებში, აქედან კი კბილის ღრუში.

9. ქვედა ყბის ძვლის, ყბის სახსრის, საღეჭი კუნთების, ენის, ქვედა ტუჩის, ღრძილებისა და ლოყების, ქვედა ყბის საჭრელი კბილების, ეშვებისა და ძირითადი კბილების ნერვებით მომარაგება ხორციელდება ქვედაყბის ნერვიდან გამოსული ტოტებით. ქვედაყბის ნერვი ქალას ღრუდან გამოდის ოვალური ხვრელით და თანმიმდევრობით წარმოქმ-

ნის შემდეგ ნერვებს: მედიალური და ლატერალური ფრთისებური ნერვები, ლოყის, საფეთქლის ზედაპირული და საფეთქლის ღრმა ნერვები. ამის შემდეგ ქვედაყბის ნერვის ღერო იყოფა: ყბათაშუა, ენისა და ქვედაყბის ალვეოლარულ ნერვებად.

10. ქვედაყბის არხს ახალგაზრდა ნაგაზებში აქვს მოდრეკილი რკალის ფორმა, ზრდასრულებში კი მოდრეკილობა მცირდება. არხში ქვედაყბის ალვეოლური ნერვის ტოპოგრაფიის და ალვეოლარული ნერვების გამოსვლის დონის ორიენტაციის მიზნით ნერვი და თანამოსახელე არხი იყოფა – დასწვრივი ანუ აბორალური, შუამდებარე და საბოლოო ნაწილებად. შუამდებარე ნაწილი ახალგაზრდა ნაგაზებში მდებარეობს ძირითადი კბილების ფესვების ახლოს. ცხოველის ასაკის მომატებასთან ერთად არხი თანდათანობით სცილდება ძირითადი კბილების ფესვებს და მათ შორის ღრუბლისებური ნივთიერების ფირფიტები ვითარდება.

11. ქვედაყბის ალვეოლარული ნერვის სამივე ნაწილი არხში თავსდება ნერვ-სისხლძარღვოვანი კონის სახით. კონა შექმნილია ქვედაყბის ალვეოლარული ნერვით, თანამოსახელე არტერიით და ვენით, კონას გარედან აკრავს შემაერთებელქსოვილოვანი გარსი. ახალგაზრდა ნაგაზებში ნერვ-სისხლძარღვოვანი კონა მჭიდროდ ეკვრის არხის კედლებს, ზრდასრულ ნაგაზებში კონასა და არხის დამოუკიდებელ ძვლოვან კედელს შორის თავისუფალი სივრცეა, ამოვსებული ცხიმოვანი ქსოვილით.

12. ქვედაყბის ალვეოლარული ნერვის შუამდებარე და საბოლოო ნაწილიდან უფრო ხშირად (62,5%) გამოდის 3, შედარებით იშვიათად 2 ალვეოლარული ნერვი. ალვეოლარული ნერვებიდან გამოსული მეორეული ტოტების რიცხვი შეესაბამება ძირითადი კბილების ფესვების

რაოდენობას. თანამოსახელე სისხლის ძარღვებთან ერთად მეორეული ტოტები აღწევენ შესაბამისი ფესვის მწვერვალამდე. შედის ფესვის არხებში აქედან კი კბილის ღრუში.

### პრაქტიკული წინადადებები

ჩატარებული ანატომიური გამოკვლევების შედეგად მოპოვებული მონაცემები მნიშვნელოვან დახმარებას გაუწევს პრაქტიკოს ვეტერინარ ექიმებს, სტომატოლოგებს და ქირურგებს ჯიშის ძაღლების თავის მიდამოში ოპერაციული ჩარევის შემთხვევაში კბილების ენდოდონტური მკურნალობის ყველა ეტაპზე, ზედაყბის და ქვედაყბის ძვლების მოტეხილობის დროს, ყბის სახსრის, საღეჭი და მიმიკური კუნთების, ენის, სასის, ტუჩების და სხვა რბილი ქსოვილების რეკონსტრუქციის შემთხვევაში, სიმსივნეების ამოკვეთის, კბილის ამოღების, ორალური ქსოვილების ბიოფსიის, მგლის ხახის აღკვეთის დროს ჩატარონ პირის ღრუს ორგანოების რეგიონალური ნერვების ბლოკირება ექსტრაორალური ან ინტრაორალური მეთოდით.

სტომატოლოგმა ენდოდონტური მანიპულაციების დაწყებამდე უნდა გააცნობიეროს კბილის ღრუს ტოპოგრაფიული ანატომიის საშუალო მონაცემები, ფესვის არხების სისტემა, ზომა, ფორმა, განლაგება და შესაძლო ვარიაციული ფორმები. ჩვენს მიერ ჩატარებული გამოკვლევები სპეციალისტს საშუალებას აძლევს ჯიშის ძაღლებში სათანადო

ტექნიკური აღჭურვილობის პირობებში ჩაატარონ დაზიანებული კბილის ღრუს გახსნა, ფესვის არხების დამუშავება, დაინფიცირებული პულპის ნარჩენების მოცილება, კბილის ღრუს ტუალეტი, ფესვის მაგისტრალური არხების და მისი განშტოებების შეკრება და ფესვის მწვერვალის ხვრელის დახურვა ცემენტის საცობით. აუცილებლობის შემთხვევაში კი მოახდინოს მოტეხილი კბილის ექსტარგირება.

ამასთან ერთად ზედაყბის და ქვედაყბის ძირითადი კბილების განლაგება სასამართლო-სავეტერინარო ექსპერტიზაში და ძაღლების გამოფენებზე შეფასების დროს გამოყენებული იქნება სახეობის განმსაზღვრელ ძირითად მორფოლოგიურ ნიშნად.

დისერტაციის მასალები გამოყენებულია ცხოველთა ანატომიის საგანში, კონკრეტულად საღეჭი აპარატის შემადგენელ ორგანოებზე სალექციო კურსის წაკითხვის დროს. დამუშავებული პრეპარატები გამოიყენება ცხოველთა ანატომიის საგანში სავეტერინარო მედიცინის ფაკულტეტის I, II კურსის სტუდენტებთან ჯგუფებში ლაბორატორიულ მეცადინეობებზე სადემონსტრაციოდ.

საღეჭი აპარატის შემადგენელი ორგანოების მაგისტრალური ნერვების ტოპოგრაფიას უკვე იყენებენ არაგადამდებ სნეულებათა დეპარტამენტის თანამშრომლები ჯიშიან ძაღლებში ოპერაციების დროს გამტარებელი ანესთეზიის ჩასატარებლად.



## გამოყენებული ლიტერატურა

1. ბაღაშვილი თ., რამიშვილი გ. – ძაღლის საყდომი ნერვის ანატომიური თავისებურებანი. აგრარული უნივერსიტეტის ასპირანტთა და ხარისხის მაძიებელთა სამეც. შრ. კრებული, თბილისი, 2000, გვ. 276-279.
2. ბაჯიაშვილი ზ. – რეგიონალური ნერვების ბლოკირება კავკასიური ნაგაზის პირის ღრუს ქირურგიაში. სსსუ-ის სამეცნიერო შრომათა კრებული, ტ. XXXX, თბილისი, 2007, გვ. 140-144.
3. ბაჯიაშვილი ზ. – კავკასიური ნაგაზის ქვედა ყბის კბილების ფესვების რაოდენობა და ინერვაცია. საქართველოს სას. სამ. უნივერსიტეტის სამეცნიერო შრომათა კრებული, ტ. XXXXI, თბილისი, 2007, გვ. 185-187.
4. გიორგანაშვილი გ. – ღორის სათესლე ჯირკვლის, სათესლე ჯირკვლის დანამატის და სათესლე ბაგირაკის ნერვები და წნულები. ამიერკავკასიის რესპუბლიკის მეცხოველეობის და ვეტერინარიის უმ. სასწ. დაწეს. და სამეცნ. კონფერ. მასალები, თბილისი, 1965, გვ. 87-89.
5. გოგილოვი ი. – ცხენის უკანა კიდურის ნერვების ურთიერთდამოკიდებულების ცვალებადობის საკითხისათვის. საქ. ზოოვეტ. ინსტიტუტის VIII სამეც. კონფერ. მასალები, თბილისი, 1956, გვ. 31-32.
6. გუმბერიძე ს. – ღორის წელის წნულის ვარიაციული ფორმები. დისერტაცია ბოილ. მეცნ. კანდ. ხარისხის მოსაპოვებლად, თბილისი, 1949.
7. კვაჭაძე ი. – ძაღლის საშვილოსნოს და საშოს ინერვაცია. ხელნაწერი, თბილისი, 1954.

8. კვაჭაძე ი. – მელიის ექსტრაკარდიალური ნერვები. საქ. ზოოვეტ. ინსტიტუტის შრომათა კრებული, თბილისი, 1975 ტ.39. გვ. 80-84.
9. კვაჭაძე ი. – ბაჭის და ზღვის გოჭის კისრისა და მხრის წნულის ნერვების შედარებითი ანატომია. საქ. ზოოვეტ. ინსტიტუტის 50 წლ. მიმდ. საიუბილეო სამეცნ. კონფ. მასალები თბილისი, 1982 გვ. 202-204.
10. კვაჭაძე ი. – სასოფლო-სამეურნეო ცხოველთა ნორმალური ანატომია. თბილისი, 1984 გვ. 484-489.
11. კორძაია მ. – ცხვრის წელ-გავის ნერვული წნული და მამრობითი სასქესო ორგანოების ნერვები. ასპირანტთა და ხარისხის მაძიებელთა სამეცნიერო შრომათა კრებული, თბილისი, 1998 გვ. 241-248.
12. კორძაია მ., რამიშვილი გ. – ცხვრის სიმპატიკური სვეტის ჯორჯლის კაუდალური კვანძისა და ჰიპოგასტრული ნერვის მორფოლოგიური თავისებურებანი. ვეტერინარა 2, თბილისი, 1998 გვ. 29-31.
13. კორძაია მ. – ცხვრის მამრობითი გამრავლების ორგანოების ნერვები. დისერტაცია, თბილისი, 2001.
14. მენაბდე ა., ჩხარტიშვილი თ. – თერაპიული სტომატოლოგია, თბილისი, 1968.
15. მილაშვილი ნ. – ცხვრის სახის ნერვის დატოტიანების ზოგიერთი ანატომიური თავისებურებანი. საქ. სახ. აგრარული უნივერსიტეტი „ასპირანტთა და ხარისხის მაძიებელთა სამეცნიერო შრომათა კრებული“ 4, თბილისი, 1999, გვ. 231-235.
16. მილაშვილი ნ. – თხის სახის ნერვის ქალას გარეთა ნაწილის ზოგიერთი ანატომიური თავისებურებანი. საქ. სახ. აგრარული უნივერსიტეტი „აგრარული მეცნიერების პრობლემები“, სამეცნიერო შრომების კრებული 14, თბილისი, 2001, გვ. 326-330.

17. მილაშვილი ნ., ქვაჭრელიშვილი ვ. – ზოგიერთი ლაბორატორიული და სასოფლო-სამეურნეო ცხოველთა სახის ნერვის შედარებითი ანატომია. საქ. სახ. აგრარული უნივერსიტეტი „აგრარული მეცნიერების პრობლემები“, სამეც. შრ. კრებული 14, თბილისი, 2001, გვ. 321-325.
18. მილაშვილი ნ. – ცხვრის ყურ-ქუთუთოს ნერვის ანატომია. საქ. სახ. ზოოტექნიკურ-სავეტერინარო აკადემია. აკადემიის 70 და პროფესორ დ. აგლაძის დაბადებიდან 100 წლისთავისადმი მიძღვნილი სამეცნიერო შრომათა კრებული, ტ. X, ნაწილი II, თბილისი, 2002, გვ. 488-497.
19. მილაშვილი ნ. – ცხვრის და თხის სახის ნერვის შედარებითი ანატომია. საკანდიდატო დისერტაცია, 2002 წ.
20. მილაშვილი ნ. – ცხვრის ყურის ნიჟარის და მისი მამოძრავებელი აპარატის ინერვაცია. საქ. სახ. აგრარული უნივერსიტეტი „აგრარული მეცნიერების პრობლემები“, სამ.შრ. კრ. 20 თბილისი, 2003, გვ. 358-360.
21. მილაშვილი ნ. – ცხვრის და ძაღლის ყურ-ქუთუთოს ნერვის ანატომიური თავისებურებანი. საქ. სახ. ზოოტექნიკურ-სავეტერინარო უნივერსიტეტის სამეც. შრ. კრებული, ტ. XIII, თბილისი, 2004, გვ. 255-261.
22. რამიშვილი გ. – ნუტრიის საჯდომი ნერვის მორფოლოგია და მისი საინერვაციო ზონები. დიდი ოქტომბრის სოც. რევოლ. 50 წლისთავისადმი მიძღვ. კონფერენციის მასალები, თბილისი, 1967, გვ. 21-26.
23. რამიშვილი გ. – ნუტრიის უკანა კიდურის ნერვები. საქ. ზოოტ-ვეტ. ინსტიტუტის შრ. კრ. ტ. 38, თბილისი, 1973, გვ. 195-181.
24. რამიშვილი გ. – საჯდომი ნერვის შედარებითი ანატომიის საკითხისათვის. ახალგაზრდა მეცნიერთა და სპეციალისტთა რესპუბლიკური კონფერენციის მასალები, თბილისი, 1973, გვ. 158-160.

25. რამიშვილი გ. – მსხვილფეხა რქოსანი ცხოველის ყბათაშუა ნერვის ანატომიური თავისებურებანი. საქ. ახალგაზრდა ბიოლოგ მეცნიერთა სამეცნიერო კონფერენციის მასალები, თბილისი, 1976, გვ. 130-131.
26. რამიშვილი გ. – კამეჩის ქვედა ყბის ნერვის მორფოლოგიის საკითხისათვის. ახალგაზრდა მეცნიერთა და სპეციალისტთა რეს. სამეც. კონფერ. მიღწევები სოფლის მეურნეობაში, თბილისი, 1977, გვ. 76-78.
27. რამიშვილი გ. – მსხვილფეხა რქოსანი პირუტყვის თვალბუდის ნერვის მორფოლოგიის საკითხისათვის. მეცხ. და ვეტერ. დარგის ახალგ. მეც. და სპეციალისტთა I რესპ. კონ. მას. თბილისი, 1979, გვ. 110-111.
28. რამიშვილი გ. – ცხვრის სამწვერა ნერვის ანატომია. საქ. ზოოვეტ. ინსტიტუტის დაარსების 50 წლისთავისადმი მიძღვნილი საიუბილეო კონფერენციის მასალები, თბილისი, 1982, გვ. 205-206.
29. რამიშვილი გ. – ძროხის, ღორის, ნუტრიის და ბოცვერის ნერვული წნულების და თავის ტვინის ზოგიერთი ნერვის ანატომიური თავისებურებანი. სადოქტორო დისერტაცია, თბილისი, 1994.
30. რამიშვილი გ. – ძროხის წელ-გავის ნერვული წნულის და უკანა კიდურის ნერვების ანატომიური თავისებურებანი. საქ. ზოოვეტ. ინსტიტუტის 60 წლისთავისადმი მიძღვნილი საიუბილეო სამეცნიერო კონფერენციის მასალები. ნაწილი 2, თბილისი – 1994, გვ. 234-236.
31. რამიშვილი გ. – საჯდომი ნერვის შედარებითი ანატომია. საქ. სახელმწიფოებრიობის აღდგენის დღისადმი მიძღვნილი საქ. ზოოვეტ. ინსტიტუტის სამეცნიერო კონფერენციის მასალები (მორფოლოგია, მიკრობიოლოგია), თბილისი, 1995, გვ. 2-3.
32. რამიშვილი გ. – ძაღლის ნორმალური ანატომია. სახელმძღვანელო, თბილისი, 1997.

33. რამიშვილი გ. – კამეჩის სამწვერა ნერვის ანატომიური თავისებურე-  
ბანი. ჟურნალი „ვეტერინარია“ 4, 2000, გვ. 52-54.
34. რამიშვილი გ. – ძროხის ღორის, ნუტრიის და ბოცვერის ზედაყბის  
ნერვის მორფოლოგია და მისი კავშირი თავის ტვინის სხვა ნერვებთან.  
საქ. აგრარული უნ-ი, სამ. შრ. კრ. ტ. 9, თბილისი, 2000, გვ. 284-287.
35. რამიშვილი გ., რამიშვილი ლ. – შინაურ ცხოველთა ნორმალური  
ანატომია. სახელმძღვანელო, თბილისი, 2000.
36. რამიშვილი გ., ზარდიაშვილი ა. – კამეჩის სახის ნერვის სახის ანუ  
პერიფერიული ნაწილის ტოპოგრაფია, დატოტიანების ზონები და ურ-  
თიერთკავშირები. საქ. აგრარული უნივერსიტეტის სამ. შრ. კრ. ტ.  
XXVII, თბილისი, 2004, გვ. 160-162.
37. რამიშვილი გ., ბაჯიაშვილი ზ. – კავკასიური ნაგაზის კბილების  
ფორმა, ფესვების და ბორცვების რაოდენობა, სისხლით მომარაგება და  
ინერვაცია. საქ. აგრარული უნივერსიტეტის სამეცნიერო შრომათა კრე-  
ბული, ტ. XXVII, თბილისი, 2006, გვ. 184-186.
38. რამიშვილი გ., ბაჯიაშვილი ზ., თორთლაძე ლ. – კავკასიური ნაგა-  
ზის ქვედაყბის კბილების ფესვების რაოდენობა და ფესვის არხების ვა-  
რიაციული ფორმები. საქ. სოფლის მეურნეობის მეცნიერებათა მოამბე  
18, თბილისი, 2006, გვ. 244-246.
39. ფეიქრიშვილი გ. – ძაღლის სათესლე ჯირკვლის და სათესლე სადი-  
ნარის ინერვაციის საკითხისათვის. დისერტაცია ბიოლოგიის  
სამეცნიერო ხარისხის მოსაპოვებლად. თბილისი, 1948.
40. ქვაჭრელიშვილი ვ. – კურდღლის ყურის ნიჟარის და მისი მამოძრა-  
ვებელი აპარატის ინერვაცია. საქ. ზოოვეტ ინსტიტუტის შრომათა კრე-  
ბული, თბილისი, 1975, ტ. 39, გვ. 94-96.

41. ქვაჭრელიშვილი ვ. – კურდღლის სახის ნერვის ანატომია. საქ. ზოოვეტ. ინსტიტუტის შრომათა კრებ. თბილისი, 1978, ტ. 41, გვ. 167-173.
42. ქვაჭრელიშვილი ვ. – მელის სახის ნერვის ანატომია. საქ. ზოოვეტ. ინ-ის სამ. შრ. მორფოლოგიის საკითხები, თბილისი, 1987, გვ.42-47.
43. ქვაჭრელიშვილი ვ., რამიშვილი გ. – ძროხის, ღორის, ნუტრიის და ბოცვერის ზედა ყბის ნერვების მორფოლოგია და მისი კავშირები თავის ტვინის სხვა ნერვებთან. საქ. სახ. აგრარ. უნ-ი „აგრარული მეცნიერების პრობლემები”, სამ. შრ. კრ. IX თბილისი, 2000, გვ. 284-287.
44. ქვაჭრელიშვილი გ. – ნერვის გამრავლების ორგანოების ნერვების ანატომიური თავისებურებანი. საკან. დისერტაცია. თბილისი, 2007.
45. Абрахимов Д.Ф. – Анатомия нижнегочелюстного нерва у собаки. Тезисы докладов научной конференции морфологов. Восточный Сибир, 1961, ст. 5-6.
46. Акаевский М.С. – Материалы к вопросу иннервации головы северного оленя с некоторыми топографическими данными. Тр. Ураль гос. вет. зоотех. ин-та. вып. I Свердловск, 1935 ст.155-196.
47. Аникушин В.В. , Урбанович Л.Н. – Квопрису о морфофункциональных особенностях дентина и пульпы зуба человека , морфогенез органов и тканей. Симферополь, 1988.
48. Баджиашвили З., Рамишвили Г. – Блокада региональных нервов в хирургии ротовой полости кавказской овчарки. Известия аграрной науки. Том № 6, Тбилиси, 2008, ст. 134-137.
49. Балин В.Н., Иорданишвили А.К., Ковалевский А.м. – Практическая периодонтология. 19 – С – ЛБ. Питер, 1995.
50. Берштейн Б.И. – Анатомия ниже челюстного альвеоларного нерва у некоторых домашних животных. Сб. науч. работ. Киргизского гос. медю ин-та. Фрунзе, 1969, вып. 5, ст. 51-59.

51. Бобин В.В. – К анатомии лицевого нерва грызунов, хищных и обезьян. Тез. докл I конф. морфол. респ. ср. Азии и Казахстана. Сталинабад, 1960, ст. 57-58.
52. Бобин В.В. – Формы изменчивости в топографии ветвей лицевого нерва. Харьков. мед. ин-та. вып. 65, 1965, ст. 17-26.
53. Бобин В.В. – Материалы к сравнительно анатомическому экспериментальному изучению лицевого нерва. Тез. съезда анатомов, гистологов и эмбриологов. Тбилиси, 1966, ст. 203.
54. Бобин В.В. – Лицевой нерв человека и некоторых животных. Автореферат дисс. на соиск. уч. степеней доктора мед. наук. Харьков, 1966, ст.41.
55. Бобин В.В., Миронцова А.А. – Морфологические особенности связей между тройничным и лицевыми нервами. Харьков мед. ин-та, вып. 80, Харьков, 1968, ст. 34-44.
56. Бобин В.В., Миронцова А.А. – Особенности распределение ветвей лицевого и тройничного нервов у собаки. Тр. Харьков мед. ин-та Т. 88, 1969, ст. 30-35.
57. Боровский Е.В., Жохова Н.С. – Эндодонтическое лечение. [Москва](#), 1977.
58. Боровский Е.В. – Клиническая эндодонтия. [Москва](#), 1999.
59. Буяльский И.В. – О седьмой паре мозговых нервов. [Записки](#) по части врач. наук. 1943, ст. 49-53.
60. Быстров Б.Н. – Морфология нервов надкостницы нижней челюсти крупного рогатого скота. Науч. записки Белоцерковский с.х. ин-тут 1962, ст.206-211.
61. Воробьев В.Н. – Методика исследования нервных элементов макро и микроскопической области. Изб. тр. Медгиз, 1958, ст. 31-112.
62. Воробьев В.Н. – Иннервация сухожилий у человека. [Изб.](#) тр. Медгиз. 1958, ст. 135-170.
63. Воробьев В.Н. – Индивидуальные различия в строении и топографии седьмого нерва и его прикладное значение. Тр. LI всеос. съезда анатомов, гистологов и эмбриологов. Харьков, 1961, ст. 412-415.

64. Воробьев В.С., Винниченко Ю.А. – Инструментальная и медикаментозная обработка корневых каналов. Актуальные вопросы эндодонтии, Труды ИНИИС, Москва, 1990, ст. 14-18.
65. Герасимец М.Т. – Хирургическая анатомия верхно челюстного нерва. Диссертация, Харьков, 1960.
66. Гиорганашвили Г.А. – Нервы органов размножения хряка. Диссертация на соискание ученой степенни кандидата биологических наук. Тбилиси, 1965.
67. Гогиллов Ш.Л. – Иннервация связного аппарата локтевого сустава лошади. Диссертация на соискание ученой степенни кандидата биологических наук. Тбилиси, 1949.
68. Груздева А.Я. – Топография нижне челюстного канала у коров ярославской породы в возрастном аспекте. Тр. Велколужского с\х ин-та. Вып. 7, 1967, ст. 252-260.
69. Дечко В.М. – Развитие тройничного нерва и парасимпатических узлов головы у человека и некоторых животных. Диссертация, 1957.
70. Евдокимов А.И., Мелик-Пашаев Н.Ш. – Топографическая анатомия полости рта. Москва, Ленинград, 1930.
71. Жеребьев Н.А. – Возрастные изменения иннервации внутренних половых органов у самок домашних животных. Тез. докладов всесоюз. съезда анатомов, гистологов и эмбриологов. Тбилиси, 1966, ст. 221-226.
72. Иванов Г.Ф. – Основы нормальной анатомии человека. Москва, 1949, ст. 280-289.
73. Иванов В.С., Овруцкий Г.Д., Геманов В.В. – Практическая эндодонтия. М. Медицина, 1984.
74. Квачадзе И.С. – Нервы матки крупного рогатого скота. Анатомическое исследование. Диссертация на соискание ученой степенни кандидата биологических наук. Казан, 1944.
75. Квачадзе И.С. – Морфология пояснично-крестцового отдела симпатического ствола, его узлов, периферических ветвей и нервов женских половых органов



свиньи и собак. Диссертация на соискание ученой степени кандидата биологических наук. Тбилиси – 1952.

76. Квачрелишвили В.М. – К вопросу анатомии лицевого нерва. Материалы научной конференций анатомов, гистологов и эмбриологов Закавказья Тбилиси, 1975. ст. 121-123.

77. Квачрелишвили В.М. – Иннервация ушной раковины и ее двигательного аппарата кролика. Тр. зоовет. уч. иссл-го ин-та. Т. 39, Тбилиси, 1975, ст.94-98.

78. Квачрелишвили В.М. – К вопросу взаимосвязи лицевого и тройничного нервов у грызунов. II республиканская науч. конф. молодых биологов и аспирантов ГССР, Тбилиси, 1976, ст. 131-133.

79. Квачрелишвили В.М. – Анатомия лицевого нерва овцы. Респ. науч. конф. молодых уч. и аспиран. посвящ. 60 лет. с\х ин-та. Тбилиси, 1978, ст. 49-51.

80. Климов А.Ф., Акаевский А.М. – Анатомия домашних животных. Москва, 1955, ст. 287-290.

81. Клячкина Г.А. – Материалы к учению по происхождению и центральному ходу V, VI, VII, VIII, IX, X, XII пары черепных нервов. Казань, 26-ое марта, 1987, ст. 1-121.

82. Кнувовец Я.С. – Влияние разрежения нервов жевательные мышц на рост и развитие челюстей и зубов собаки. Учение записки Казанского вет. ин-та. Том 8, Казань, 1961, ст. 81-92.

83. Кордзая М., Рамишвили Г. – сравнительная анатомия пояснично-крестцового сплетения овец и свиньи. Межгосуд. научный сборник по актуальным вопросам ветеринарии. Баку-Ганджа, 1996. ст. 51-53.

84. Мешкова З.И. – Норма и патология зубов овец в рентгеновском изображении. Материалы научно-методической конференции АГ. Вып. I, Москва, 1963, ст. 142-144.

85. Милашвили Н.Г. – Анатомические особенности внечерепной части лицевого нерва овцы. Тез. межд. конф. посв. 70 летию факульт. вет. медицины Ереванской с\х акад. Ереван, 1998, ст.57-58.

86. Миронцова А.А. – материалы к анатомии первичной ветви тройничного нерва. Тр. Харьковского мед. ин-та, вып. 62, 1946, ст. 42-29.
87. Миронцова А.А. – материалы к сравнительной анатомии нервов и артерий жевательных мышц. Укр. конф. анатомов, гистологов и эмбриологов Харьков, 1958, ст. 370-378.
88. Михайлов Т.Л. – Верхнее зубное сплетение. Тез. док. XII научн. сессии ин-та 9-12 мая 1952 г. ст. 26-28.
89. Небиеридзе Ш. – Плечевое сплетение телят. Меж.государ. научные труды. Тбилиси, 1997. Т. II ст. 408-409.
90. Николаев А.И., Шепов Л.М., Адамов П.Г., Бобилев Е.В. – Сравнительная оценка прочностных характеристик современных ручных эндодонтических инструментов, „Эндодонтия today” – 2002 № 3-4, ст.18-21.
91. Николошин А.К. – Современная эндодонтия практического врача. Полтава, 1997, ст.112.
92. Николошин А.К. – Современная эндодонтия практического врача. Полтава, 1998.
93. Пентешина Н.А. – Особенности строения нижне челюстного нерва. Вопр. клинической хирургии. Ленинград, 1957. ст. 275-288.
94. Пентешина Н.А. – Вегетативные узлы головы и между узловыи связи. Тез. докл. I Всесоюз. съезда анатомов, гистол.в и эмбриол.. Киев, 1958. ст. 598-599.
95. Пентешина Н.А. – Внечерепной отдел верхнечелюстного нерва. Вопр. анатомии и оперативной хирургии. 1959. Вып 2, ст. 20-23.
96. Пентешина Н.А. – Особенности строения и топографии тройничного нерва и связанных с ним парасимпатических узлов головы. [Диссертация](#) – Ленинград, 1961.
97. Пономарева И.А. – О топографии лицевого нерва в около ушной слюнной железе. Вкн.: Вопросы анатомии и оперативной хирургии. Ленинград, 1955, вып. I, ст. 61-67.

98. Пономарева И.А. – Различия в строении конечных ветвей околоушного сплетения. Матер. 13-й научн. конф. Ярославль – 1959, ст. 58-61.
99. Поповский И.С. – Развитие лицевого нерва у человека. Врач № 21. Т. XVII, Петербург, 1896, ст. 626.
100. Рамишвили Г.Т. – К вопросу с равнительной морфологии пояснично-крестцового сплетения нервов брюшной стенки и тазавой конечности промысловых и лабораторных животных. Кандидатская диссертация, Тбилиси, 1970.
101. Рамишвили Г.Т. – К морфологии нижнечелюстного нерва крупного рогатого скота. Мат. I Закавказ. конференции морфологов. Тбилиси, 1976, ст. 194-195.
102. Рамишвили Г.Т. – К вопросу сравнительной анатомии крестцового сплетения и зоны ветвления его нервов. Сборник трудов Грузинского зоотехническо-ветеринарного ин-та. Том XI, Тбилиси, 1977, ст. 223-225.
103. Рамишвили Г.Т. – Морфология верхнечелюстного нерва буйвола, 2-ая Закавказская конф. морфологов. Баку, 1978, ст. 228-229.
104. Рамишвили Г.Т. – Морфология верхнечелюстного нерва крупного рогатого скота и буйвола. Республиканская науч. конф. молодых ученых и аспирантов, посвящ. 60-летию ВЛКСМ, Тбилиси, 1978, ст. 43-45.
105. Рамишвили Г.Т. – Морфология тройничного нерва буйвола, коровы и овцы. Мат. II респ. конф. мол. ученых и специал., Тбилиси, 1982, ст. 122-123.
106. Рамишвили Г.Т. – Морфологические особенности тройничного нерва. Научные труды Груз. зоотехническо-ветеринарного института. Вопросы морфологии, Тбилиси, 1987, ст. 3-6.
107. Рамишвили Г.Т., Цквитинидзе Г.А., Квачрелишвили В.А. – Анатомические особенности цереброспинальных нервов свиньи. Тез. докл. анатомов, гистологов и эмбриологов. Полтава, 1992, ст. 197.
108. Рамишвили Г.Т. – Морфологические особенности некоторых черепномозговых нервов нутрии. Тез. межд. конф. посв. 70 летию факульт. вет. медицины Ереванской с\х акад. Ереван, 1998, ст.58-60.

109. Рамишвили Г.Т., Баджиашвили З., Цквитинидзе Г.А., Тортладзе Л. – Анатомические особенности количества корней и каналов корней верхнечелюстных зубов кавказской овчарки. Известия аграрной науки. Тбилиси, 2007, том 5 № 4.
110. Скринников В.Б. – Проекционная топография подглазничного нерва у коров. Труды Киргизского с\х ин-та 1970. Т. 3, вып. 15, ст. 10-14.
111. Соколов М.А. – Анастомозы между средним и локтевыми нервами на предплечьи и кисти. ИЗВ Донского гос. университета, 1925, Т.5, ст. 31-33.
112. Соколов В., Шубкина А. – Собаки мира. [Москва](#) – 2001.
113. Соколов В. – К технике прераровки научной системы. Русс. архив анатомов, гистологов и эмбриологов. 1926, т. 5. Вып1. с. 295-303.
114. Сысоев В.С. – Анатомия нижнечелюстного нерва собаки. Труды Влаговешенского с\х ин-та, 1966, т.4, вып. I ст. 101-104.
115. Сысоев В.С. – Морфологическая характеристика нервных волокон альвеолярного нерва крупного рогатого скота. Труды Влаговешенского с\х ин-та, 1966, т.4, вып. I ст. 105-107.
116. Твалиашвили В.И. – Морфология барабанного нерва языкоглоточного нерва козы. Груз. ЗВИ межгосударственный тр. Тбилиси, 1982, ст. 210-211.
117. Твалиашвили В.И. – Морфология язичной ветви языкоглоточного нерва буйвола. Мат. 2 респ. конф. молод. ученых и аспири. Груз. зоовет. ин-та. Тбилиси, 1982, ст. 350-351.
118. Трошин В.И. – Нервы челюстного сустава лошади. Ученые записки Казанского вет. ин-та. Казань, 1958. Т. 73, ст. 25-28.
119. Фольмерхаус Б., Фревеин И. – Анатомия собаки и кошки. Москва, Аквариум, 2003.
120. Хатиашвили Т.С. – О нервах языка кролика. Мат. 3 респ. научной конф. молод. учен. и аспири. Груз. ЗВУИИ, 1982, ст. 229-233.
121. Цепов М.М., Лобовкина Л.А., Николаев А.И. – Препараты для химического расширения корневых каналов. Клинич. стоматология, 1997 № 4, ст. 12-15.

122. Цквитинидзе Г.А. – К вопросу иннервации век нутрии и куницы. Мат. 2 респ. научной конф. молод. учен. и спец. Тбилиси, 1985. ст. 141-142.
123. Швецова Г. Б. – Возрастные особенности направление ствола лицевого нерва человека. Стоматология, 1956. №5, ст.45-47.
124. Швецова Г. Б. – К вопросу о возрастных изменениях топографии периферической части лицевого нерва человека. Стоматология, 1956. №5, ст.53-55.
125. Швецова Г. Б. – Возрастные изменения топографии основных и периферических ветвей лицевого нерва человека. Стоматология, 1956. №5, ст.56-59.
126. Швецова Г. Б. – К вопросу об асиметриях и вариациях лицевого нерва человека. Стоматология, 1956. №5, ст.74-79.
127. Шершенова Г.М. – Возрастные изменения структуры подчелюстного нерва. Диссертация. Иркутск, 1959.
128. Arnold F. – Henbarch der anatomie des menscher. Freiburg in Breisgan, 1851. Bd. 2.
129. Andries van forest DVN joost roeters DMD restorative dental treatments of abraded canine teeth ina sumatran tiger (*panthera tigris sumatrae*). Jvet dent, 1997, 14(4) 131-136.
130. Babara L.Stapleton – Endodontic therary and management of grade II furcation periodontal disease in a mandibular first molar tooth of a dog. I vet dent, 1995, 12(2) 63-67.
131. Bergamini A. – Das cavum Meckeli und des ganglion Gassri. Zentralorgan fur die gesamte chirurgie, und ihre grenzgebiete. 1939. Bd. 2. H. 10 –p. 666-667.
132. Bichat X., Traite D. – Anatomie descriptaine. Paris, 1802. p. 430-442.
133. Bllows Lan – Radiologyin veterinary dentistry practice, 2005.
134. Brook A., Niemiec – treatment of mandibular first molar teeth with endodontic – periodontal lesions in a dog. J. Vent Dent 18 (1) 21-25, 2001.
135. Brook A. niemiec – Assessment of vital pulp thrrapy for nine gomplicatel grown fractures and fifty – four grawn reductions in dogs and cats. J. Vent Dent 18 (3) 122-125, 2001.

136. Chan Awk – Cheung GSP NGRP et all (2002). A survey of the practice of endodontic treatment among dental practitioners in Hong Kong Proceeding of Asian pacific endodontic Confederation 10 scientific congress April 3-4 2002, p. 23 (Abstract not 77).
137. Chipault A. – Chirurgie opératoire du système nerveux. Paris, 1895. p. 65-67.
138. Cris. Visser – Glass ionomer root canal sealers. J Vet dent 10(2) 18-20, 1993.
139. Cristian J., Wenker M., Miller M. – Dental health status and endodontic treatment of captive brown bears (*Ursus arctos* spp) living in the Bernese bear pit. J Vet dent 15 (1) 27-34, 1998.
140. Clarence Sitzman DVM simultaneous hyperplasia, metaplasia and neoplasia in an 8 year old Boxer dog a case report. J Vet dent 17 (1) 29-32, 2000.
141. Cohen S., Burns R. – Pathways of the pulp. 6 ed. Mosby St Louis – 1994.
142. Daniel W. – Variations in the distribution of the maxillary teeth. Journal of dental Research – 1956. vol 35, №6, p. 916-921.
143. David A. Grossley – Tooth enamel thickness in the mature dentition of domestic dogs and cats preliminary study. J Vet dent 12 (3) 111 -113, 1995.
144. David E. Clarke – Vital pulp therapy for complicated crown fracture of permanent canine teeth in dogs. A three – year retrospective study, 2001.
145. Elisabeth J. – Brine DVM. Sandra Marfra Marretta DVM. – Endodontic treatment and metal crown restoration of a fractured maxillary right fourth premolar tooth a case report. J Vet dent 16 (4) 159-163, 1999.
146. Ellenberger W., Baum H. – Handbuch vergleichende Anatomie der Haustiere. Berlin, 1943, p. 430-443.
147. Ernandes, Negro, Marela Canadian Journal of Veterinary dentistry, 2001.
148. Fagnart S. Le système nerveux périphérique crânien dans l'embryon humain de 28 nm. Arch. de Biologie Liège et Paris 1950. Vol 61. №82. p. 151-186.
149. Frank J. – Verstraete Cherylg terpak. Anatomical variations in dentition of the domestic cat. J Vet dent 14(4) 137-140, 1997.

150. Fraser A. Hale – Localized intrinsic staining of teeth due to pulpitis and pulp necrosis in dogs. *J Vet Dent* 18 (1) 14-20, 2001.
151. Frogse F. – Die oberglächlichen nerven des koftes. Berlin prag, 1895. p. 321-332.
152. Ford P. – Endodontics in clinical practics. Forth edition – London, 1997.
153. Gaillet M. – Anatomie du nerf duccal et du nerf mylo – hyoden. *Bulletis diela socite anatomique de Paris*, 1859. p. 109-118.
154. Gary Wilson MVSC – Timing of apical closure of the maxillary canine and mandibular first molar teeth of cats. *J Vet Dont* 16 (1), 19-21, 1999.
155. Gerhard Steenkamp BVSC. – Ceciliu Gorrel BSc (Dent) ves mbdds oral and dental conditions in aput african dog skulls: a preliminary report. *J Vet Dent* 16 (2) 65-68, 1999.
156. Gioso M. – DVN Il Texieira souza, Figueiredo persce evaluation of electronic method in determing the root canal length in teeh of dogs. *J Vet Dent* 12 (4) 141-142, 1995.
157. Gioso M. T Knobl, NON – apical root canal ramifications in the teeth of dogs. *J Vet Dent* 14(3), 89-90, 1997.
158. Gioso M. Shofer F. Barros, Harvey C. – Mandible and mandibular first molar tooth measurements in dogs. Relation sheep of radiographic height to body weight. *J Vet Dent* 18 (2), 65-68, 2001.
159. Godino H. Galty R. – Cross anatomy of the parasymphathetiki ganglia of the head in domestic srtiodaelyla *Arquivos do escolade veteun aria. bebo Herizonte*, 1970, vol. 22, p. 129-133.
160. Goldmen M., White R., Moser C., Tenca R. – A comparison of three methods of cleaning and shaping the root canal. *J Endodont* 14:7, 1998.
161. Gorrel C. – Rawlings J. – The role of tooth – brushin g and diet in the maintenance of periodonta al health in dogs. *J Vet Dent* 13 (4), 139-143, 1996.
162. Harty,s *Endodontics in cilical Practice.* \Ed. Pitt ford. Tr – 4 ed wright: 1996.

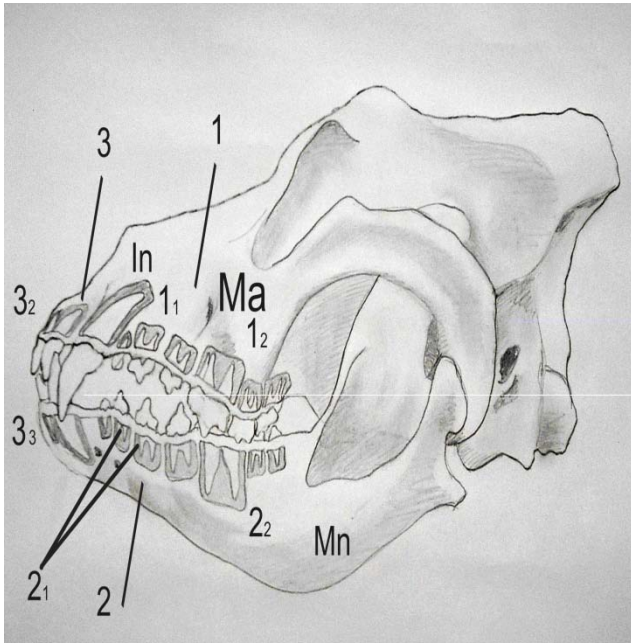
163. Heidi B. Lobprise, Robert B. Wiggs – Denigerous cvst ina dog. J Vet Dent 9 (1) 13-15, 1992.
164. Heidi B. Lobprise, Robert B., Wiggs – Anatomy diagnosis and management of disorders of the to ngle. J Vet Dent 10 (1) 16-23, 1993.
165. Hulsman M. Epidemiologische Date zuz endodontic. Endodontia, 1995. №3 p. 191-203.
166. Hulsman M. – Juristische probleme inder endodontic. Endodontia – 4:93, 1995.
167. Iudi Rochette DVM. – Identificstion of the endodontic system in carnassial and canine teeth in the dog. J Vet Dent 13(1) 35-37, 1996.
168. Iamie G. Anderson, Colin E. Harvey – Case report: masticatory muscule myositis. L Vet Dent 10 (1) 6-8, 1993.
169. Ingle J.J. Baclend Z.K. – Endodontics: Forth edition – London 1994.
170. Ioseph F. Cukyati – Intracnal calcium hydroylde therapy – the weebber technique J Vet Dent 9 (4) 26-30, 1992.
171. Kuntz A. – The developmend of the sympathetio nervus system in Jurnal of ocmp nearol 1914 vol 32. p. 32-36.
172. Krista A. Mendoza, Santa Marfra Marretta, Linda S. Klippert – Odontoclastic resorptive lesion of a mandibular right first molar in a cougar. J. Vet Dent 17 (4) 173-176, 2000.
173. Kazuhiro Watanate, Massishiro Kikuhi, Edward Barroga, Masihiro Okamuna, Tsyoshi Kadosawa and Toru Fijihaga – The formation of apical delta of the permament teeth in dogs. Jurnal of Veterinary medicine Scinses 63 (7) 789-795, 2001 Hokkaido University, Sapporo Japan.
174. Kuyk S.K. Et al – Comparison of radiographic appearance of root canal size to its actual diameter. J Enfodont, 1990. V 11, p. 528-533.
175. Lazorthes G. – Systeme nerveaux peripherigue . Paris, 1955, p. 370-380.
176. Le Brech C. Hame L. Le Nihou annen – Epidemiological study of canine teeth fractures in military dogs. J Vet Pent 14 (2) 51-55, 1997.



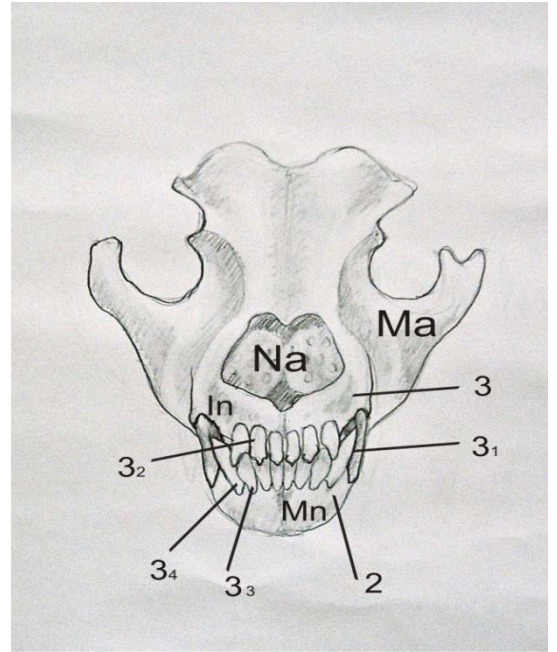
177. Margherita Gracis DVM Colin E. Harvey BvSc frcus – Radio graphic study of the maxillary canine tooth in mesaticephalic dogs. J Vet Dent 15 (2) 73-78, 1998.
178. Margherita Gracis DVM – Radio study of the maxillary canine tooth of four. Mesaticephalic cats. J Vet Dent 16 (3) 115-128, 1999.
179. Marreta Sandra Marfa Gail Golab James M. G. – Anatomy jean Cloran hinda klippert – Developmennt of a teacing model for coronal access to the canine dentition. J Vet Dent 9 (4) 11-17, 1992.
180. Marreta Sandra Marfa Gail Golab James M. G. – Ideal coronal endodontic access doinsfor the canine dentition. J Vet Dent 10 (4) 12-15, 1993.
181. Masson E. Hennt PR Calas PL – Apikal rat canal anatomy in the dog endodonticis. Dental Traumatology 1922 jun 8 (3) 109-112.
182. Miller M. E. – Anatomy of the dog. London, 1964 p. 558-563.
183. Peters L.B. – Preparation der endodontischen Zugangskavital und Dartstellung der kanalle. Teil J Schoeiderzahne und Eckra hne. Endodontie 1:57, 1991.
184. Phillipe R. Henet. DVM Colin E Harvey. BVS.c – Natural development of periodontal diseasein the dog a review of clinical anatomical and histological features. Jvet dont. 9 (3), 13-19, 1992.
185. Sabas Z. Hernandez viviana B Negro Beatriz Maresca – Morphologic features of the maxillary fovrth premolar and the mandibular first molar in dogs. J Vet Dent march 2001 18 (1) 9-13.
186. Sappey Ph. Tratte D. – anatomie descriptive 1889. Vol 3. Paris.
187. Schachtschavel A. – Dev nervus facialis and trigeminus des tindes. Inaugura Dissertation Leipzig, 1965.
188. Stibrowski P. Squaterby O. – Radiologikal in veterinaris practike. Jurnal of Veterinary Dentistry 2002. 6. 28-39.
189. Tronstad L. – Clinical endodontics A. Textbook – Thime stuttgart, Neww Iork, 1991, p. 238.
190. Vertucci F. J. – Root canal anatomy of the human permament teeth. Oral surg. 58:589, 1980.

191. Walker R.T. – Pulp space and access cavities. Harty' s Endodontics in clinical practice. Ed. Pitt Ford T.R. – 4 – ed wright, 1996 – p.Weine F.S. – Endodontic Therapy. 2 ed. Mosby. St. Louis, 1982.

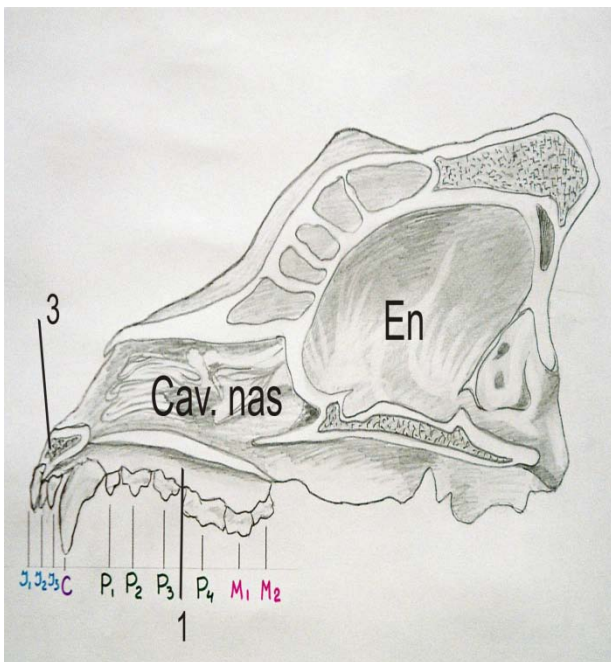
ი ლ უ ს ტ რ ა ც ი ე ბ ი



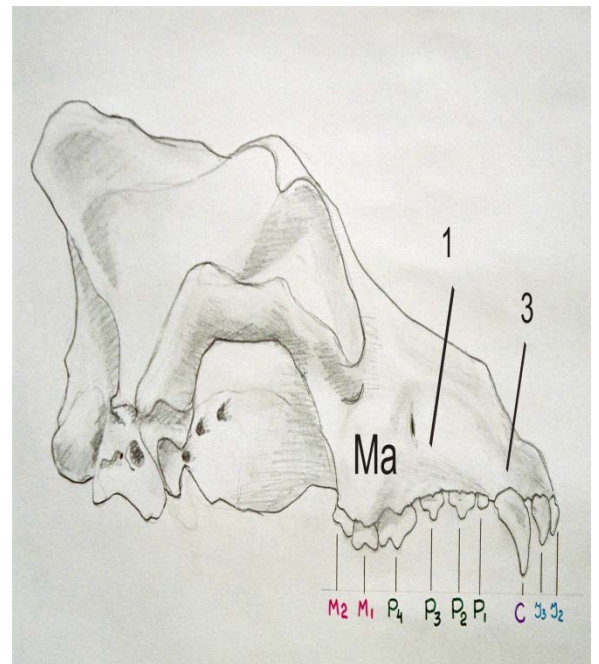
სურ.1 ნაგაზის ქალა კბილებთან ერთად



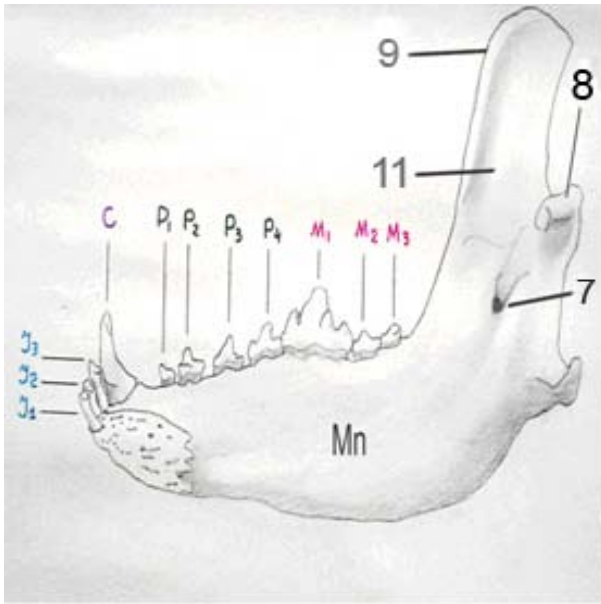
სურ 2. ნაგაზის ქალა საჭრელ კბილებთან და ეშვებთან ერთად



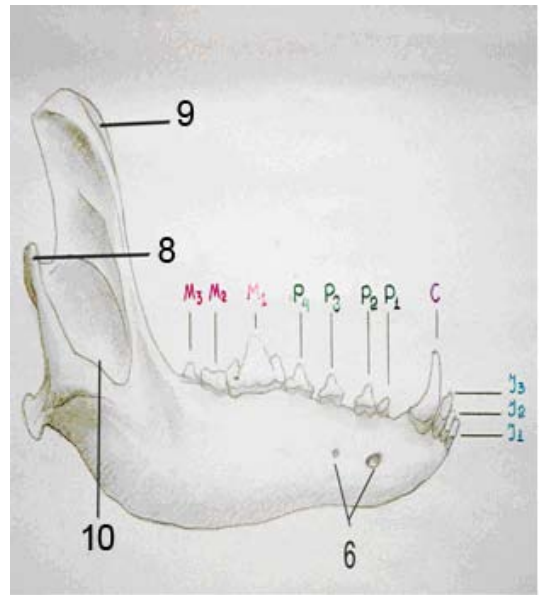
სურ.3 ნაგაზის სახის ქალა კბილებთან (მედიალური ზედაპირი)



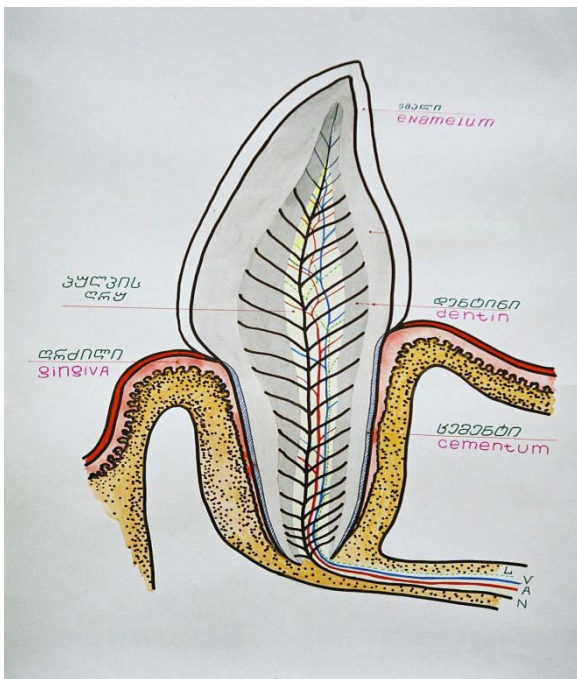
სურ.4 ნაგაზის სახის ქალა კბილებთან ერთად (ლატერალური ზედაპირი)



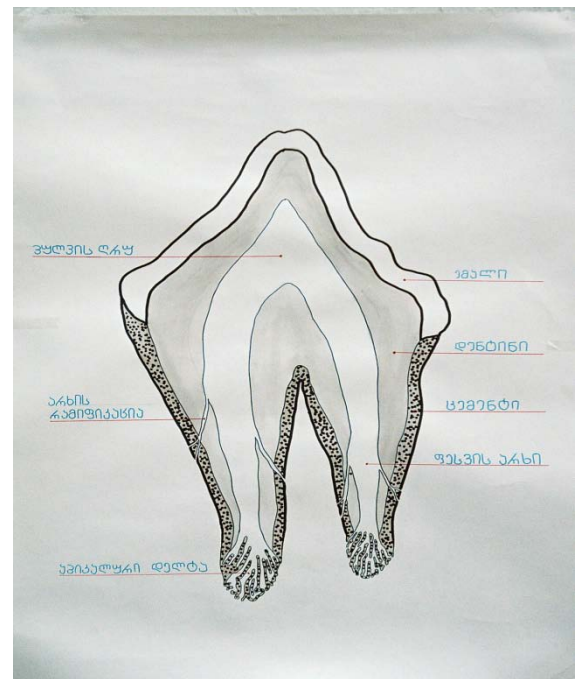
სურ.5 ნაგაზის ქვედა ყბა კბილებთან ერთად (მედიალური ზედაპირი)



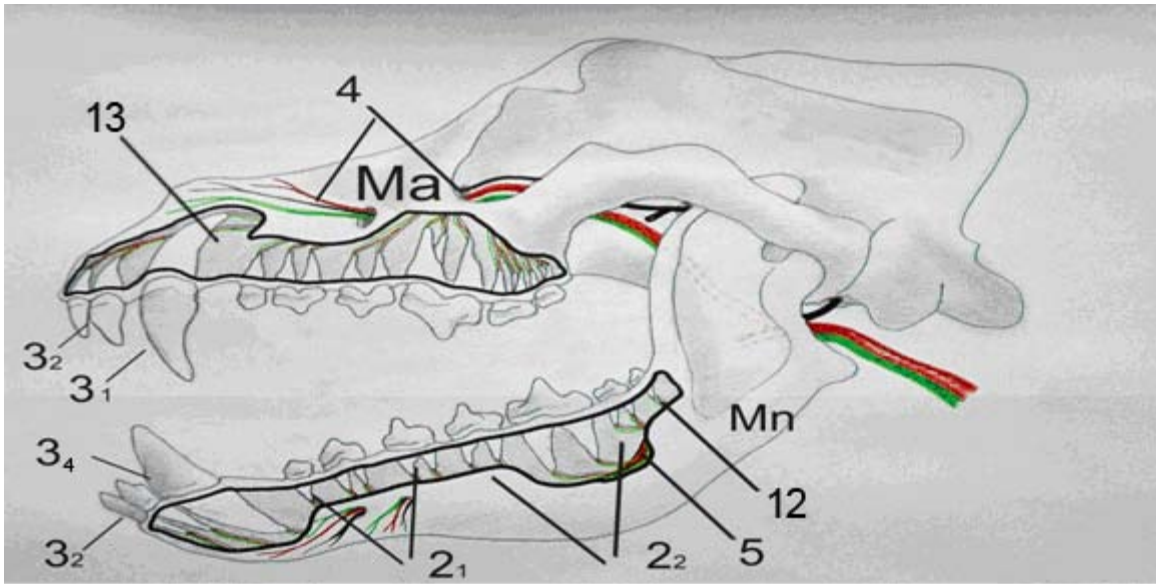
სურ.6 ნაგაზის ქვედა ყბა კბილებთან ერთად (ლატერალური ზედაპირი)



სურ.7 ნაგაზის საჭრელი კბილების აგებულება (განახერხი)



სურ.8 ნაგაზის კბილის არხების სისტემა

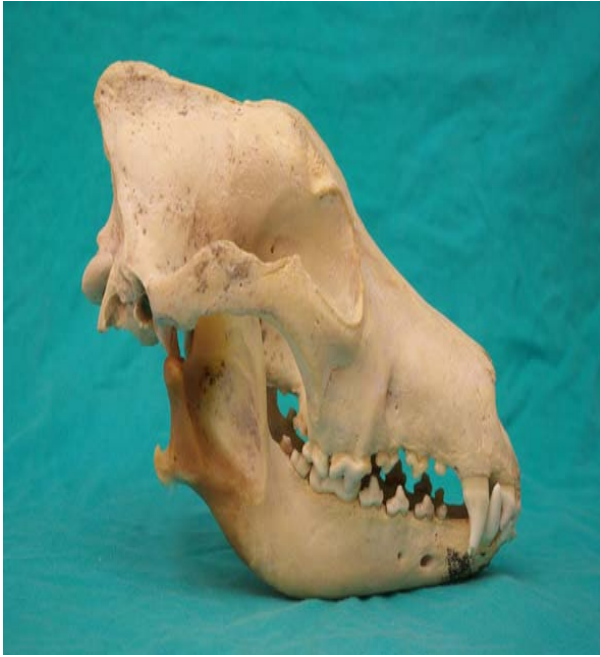

სურ.9 ნაგაზის ზედა ყბის და ქვედა ყბის სისხლძარღვები და ნერვები

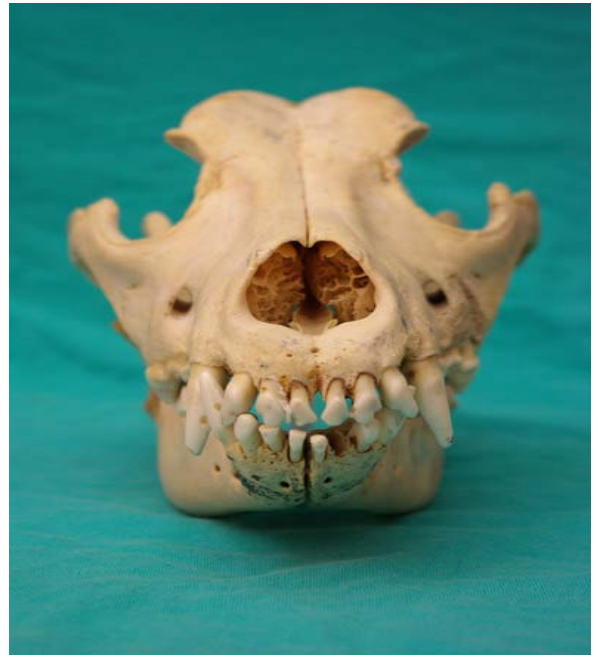სურათი 1, 2, 3, 4, 5, 6, 7, 8, 9 განმარტება

1. ზედა ყბის საკბილო კიდე
  - 1.1 ზედაყბის პრემოლარები
  - 1.2 ზედაყბის მოლარები
2. ქვედა ყბის საკბილო კიდე
  - 2.1 ქვედაყბის პრემოლარები
  - 2.2 ქვედაყბის მოლარები
3. საჭრელი ძვლის საკბილო კიდე
  - 3.1 ზედაყბის ეშვები
  - 3.2 ზედაყბის საჭრელი კბილები
  - 3.2 ქვედაყბის საჭრელი კბილები
  - 3.4 ქვედაყბის ეშვები
4. ზედაყბის ნერვი
5. ქვედაყბის ნერვი
6. ნიკაპის ხვრელი
7. ქვედაყბის ხვრელი
8. სასახსრე მორჩი

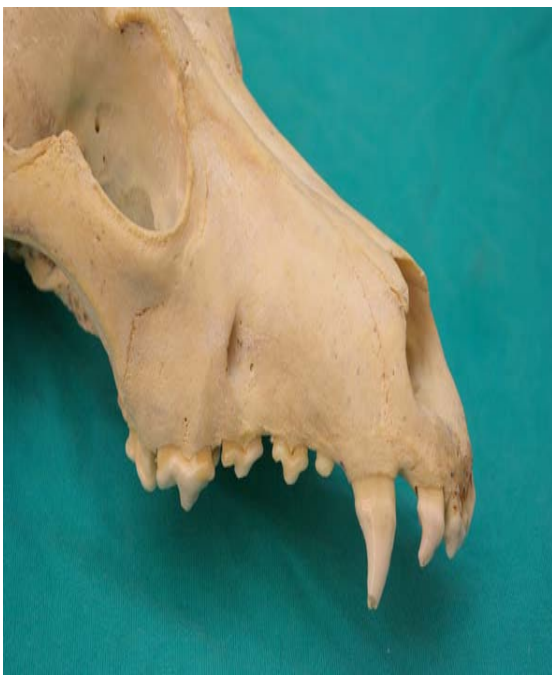9. კუნთოვანი მორჩი
  10. საღეჭი კუნთის ფოსო
  11. ფრთისებრი ფოსო
  12. ზედაყბის ალვეოლარული არხი
  13. ქვედაყბის ალვეოლარული არხი
- Ma – ზედა ყბა
- Mn – ქვედა ყბა
- Jn – საჭრელი ძვალი
- Na – ცხვირი
- Cav. Nasi – ცხვირის ღრუ
- En. – თავის ტვინი
- J<sub>1</sub>- დამკავებელი საჭრელი კბილები
- J<sub>2</sub>- შუა საჭრელი კბილები
- J<sub>3</sub> - განაპირა საჭრელი კბილები
- C -ეშვები



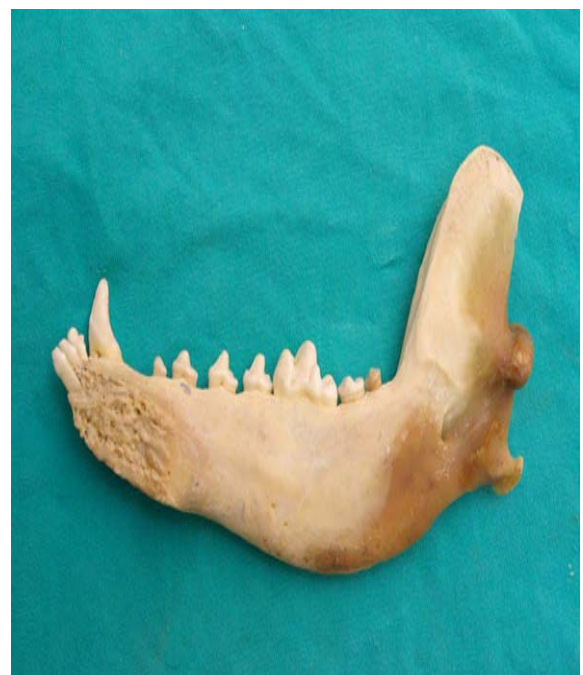ფოტო 1. ნაგაზის ქალა კბილებთან ერთად



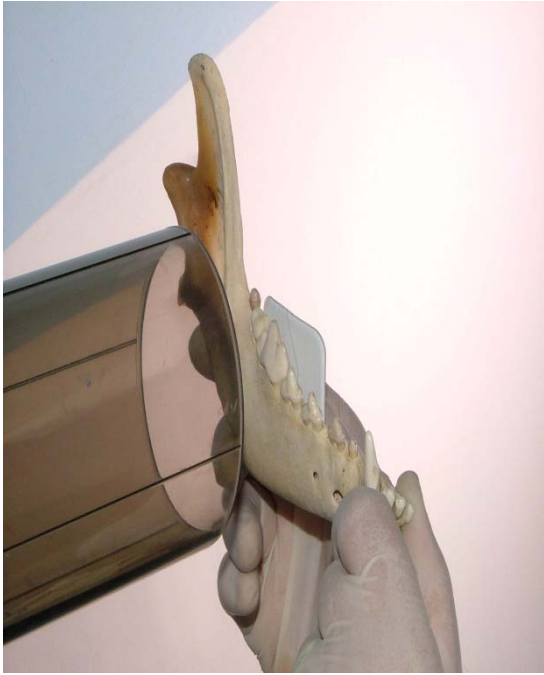ფოტო 2. ნაგაზის ქალა საჭრელ კბილებთან ერთად



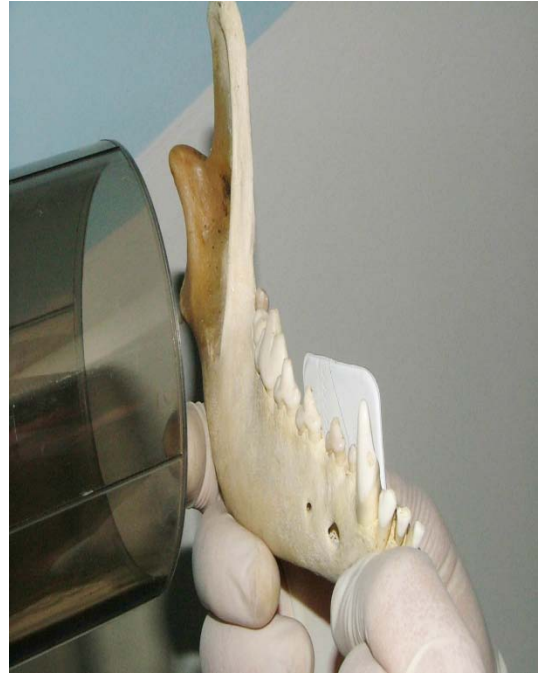ფოტო 3. ნაგაზის ზედა ყბა (ლატერალური ზედაპირი)



ფოტო 4. ნაგაზის ქვედა ყბა კბილებთან ერთად

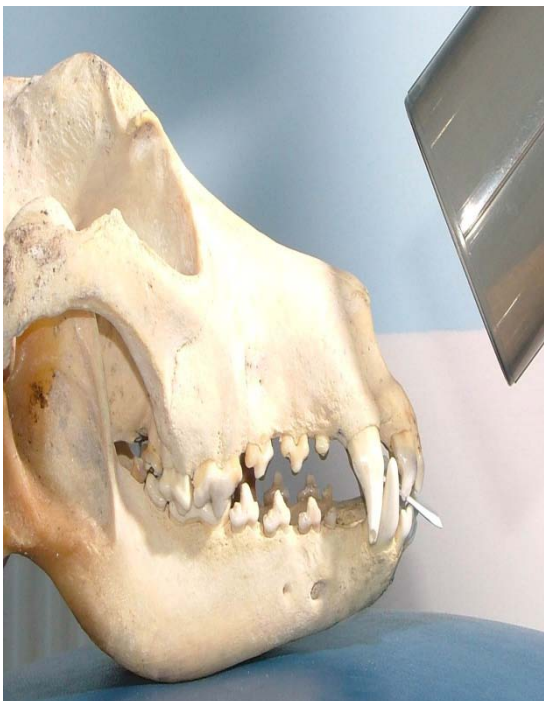

ფოტო 5




ფოტო 6

ფოტო 5 და 6; პრეპარატზე ქვედა ყბის მოლარების და პრემოლარების რენტგენოგრაფია, მილაკის და ფირის პოზირება.



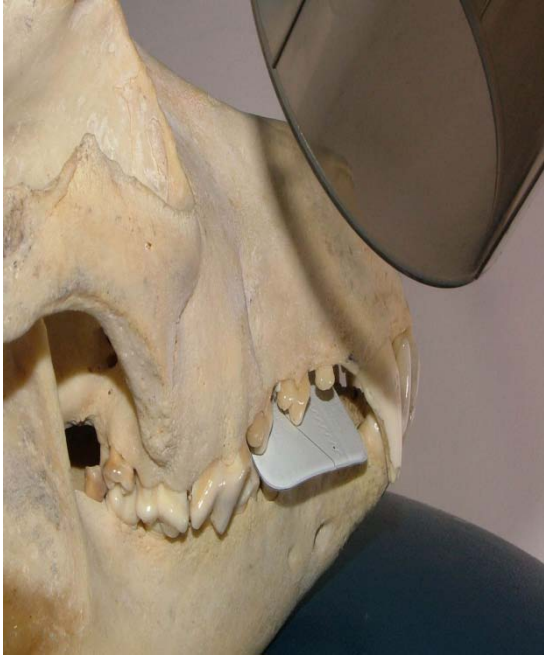ფოტო 7



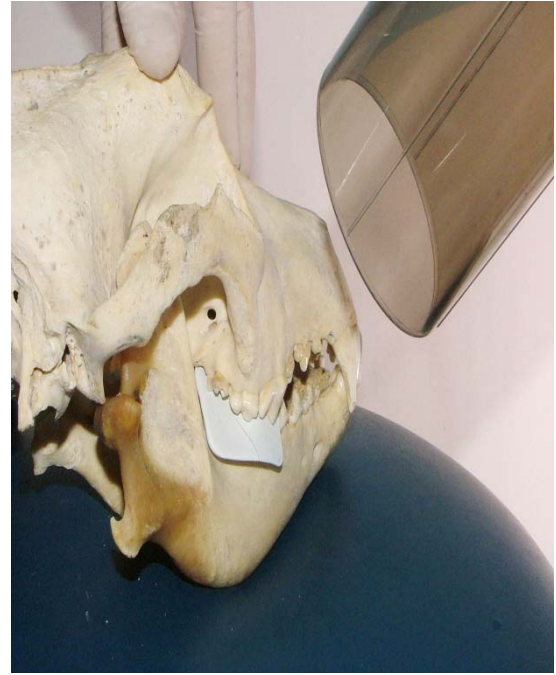
ფოტო 8

ფოტო 7 და 8; პრეპარატზე ზედა ყბის საჭრელი კბილების და ეშვების რენტგენოგრაფია, მილაკის და ფირის პოზირება.





ფოტო 9.

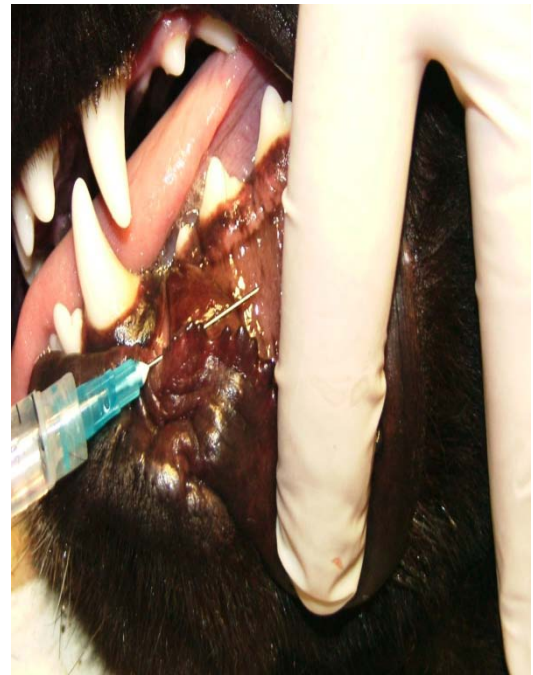


ფოტო 10.

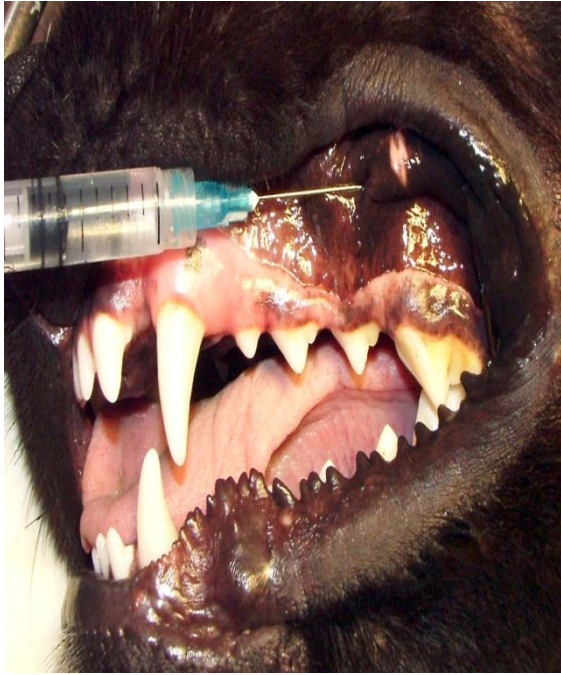
ფოტო 9 და 10. პრეპარატზე ზედა ყბის პრემოლარების და მოლარების რენტგენოგრაფია, მილაკის და ფირის პოზირება.



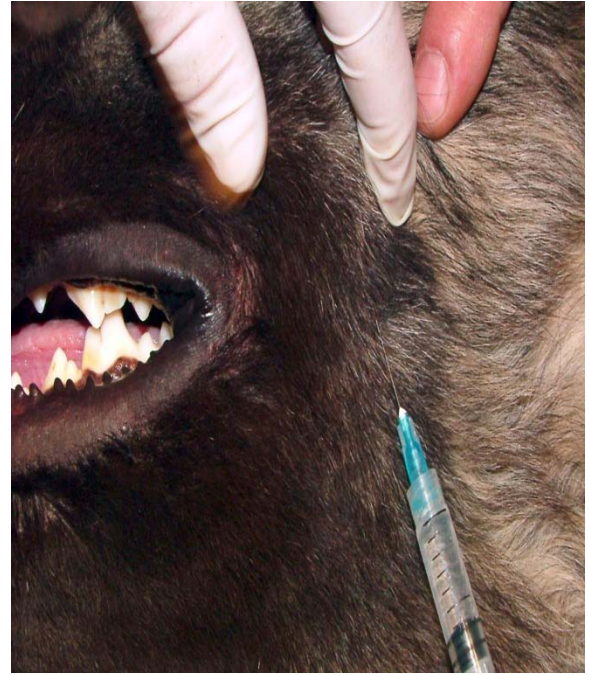
ფოტო 11. ქვედაყბის საჭრელი კბილების რენტგენოგრაფია



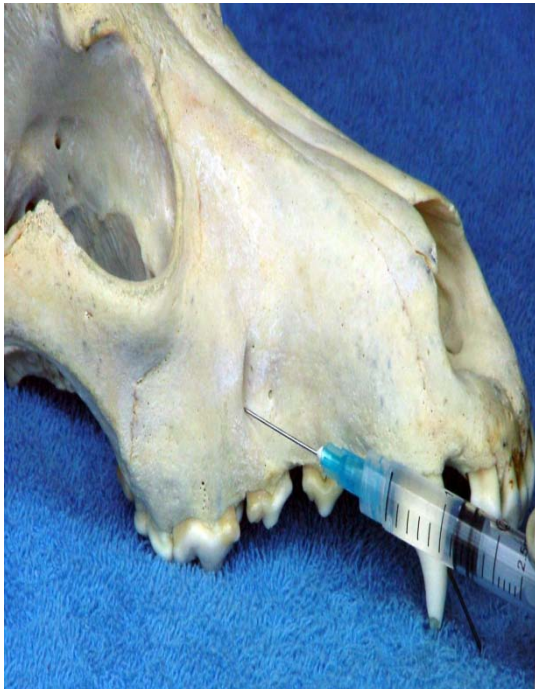ფოტო 12. ნიკაპის ნერვის ბლოკირება (ცოცხალ ცხოველზე)



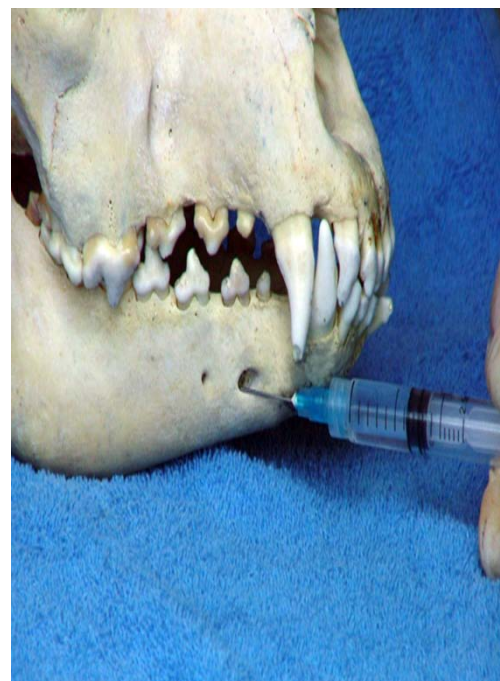ფოტო 13. თვალბუდის ქვედა ნერვის ბლოკირება (ცოცხალ ცხოველზე)



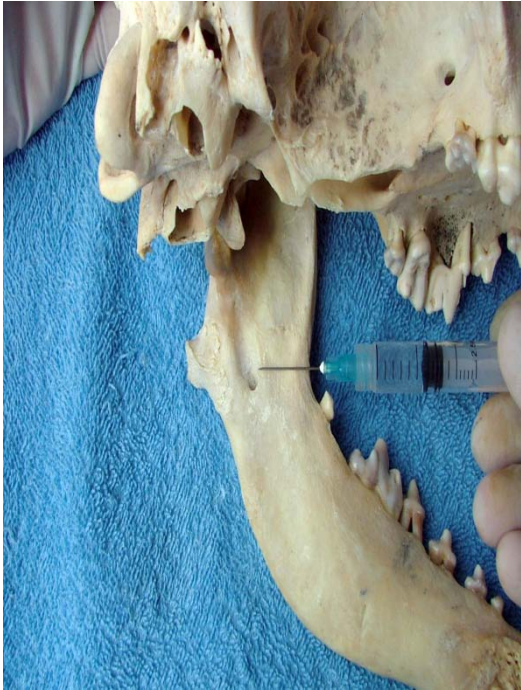ფოტო 14. ქვედა ყბის მანდიბულარული ნერვის ბლოკირება ექსტრაორალურად



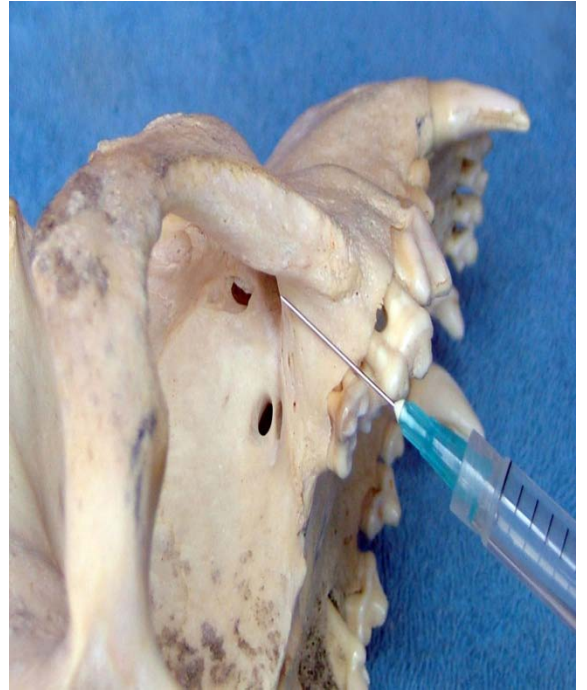
ფოტო 15. თვალბუდის ქვედა ნერვის ბლოკირება



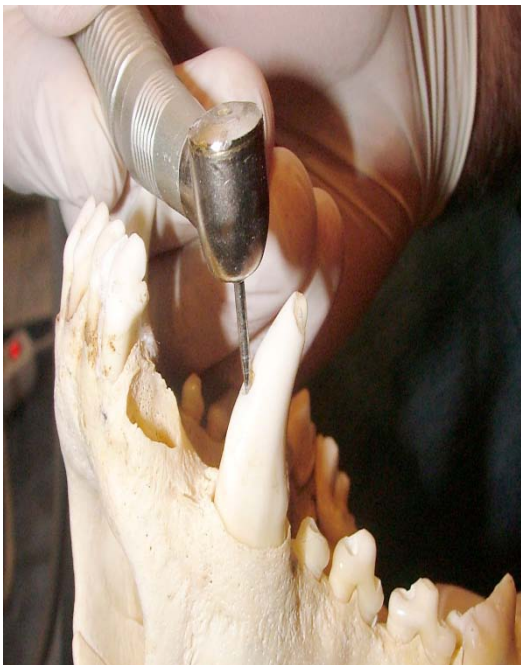ფოტო 16. ნიკაპის ნერვის ბლოკირება



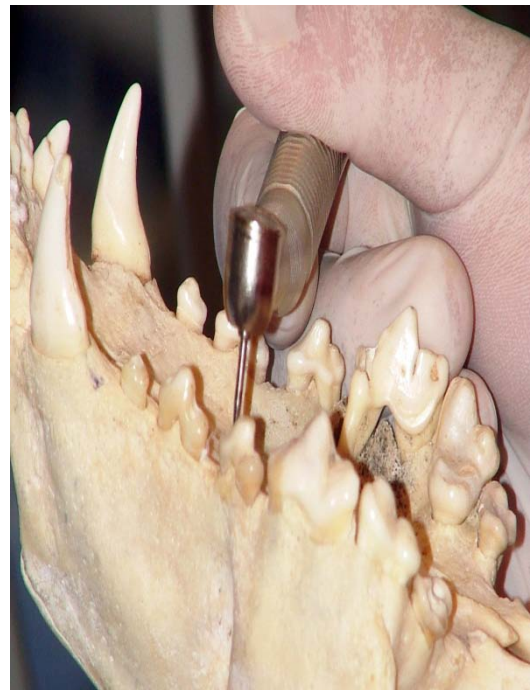ფოტო 17. ქვედაყბის ალვეოლარული ნერვის ბლოკირება ინტრაორალურად



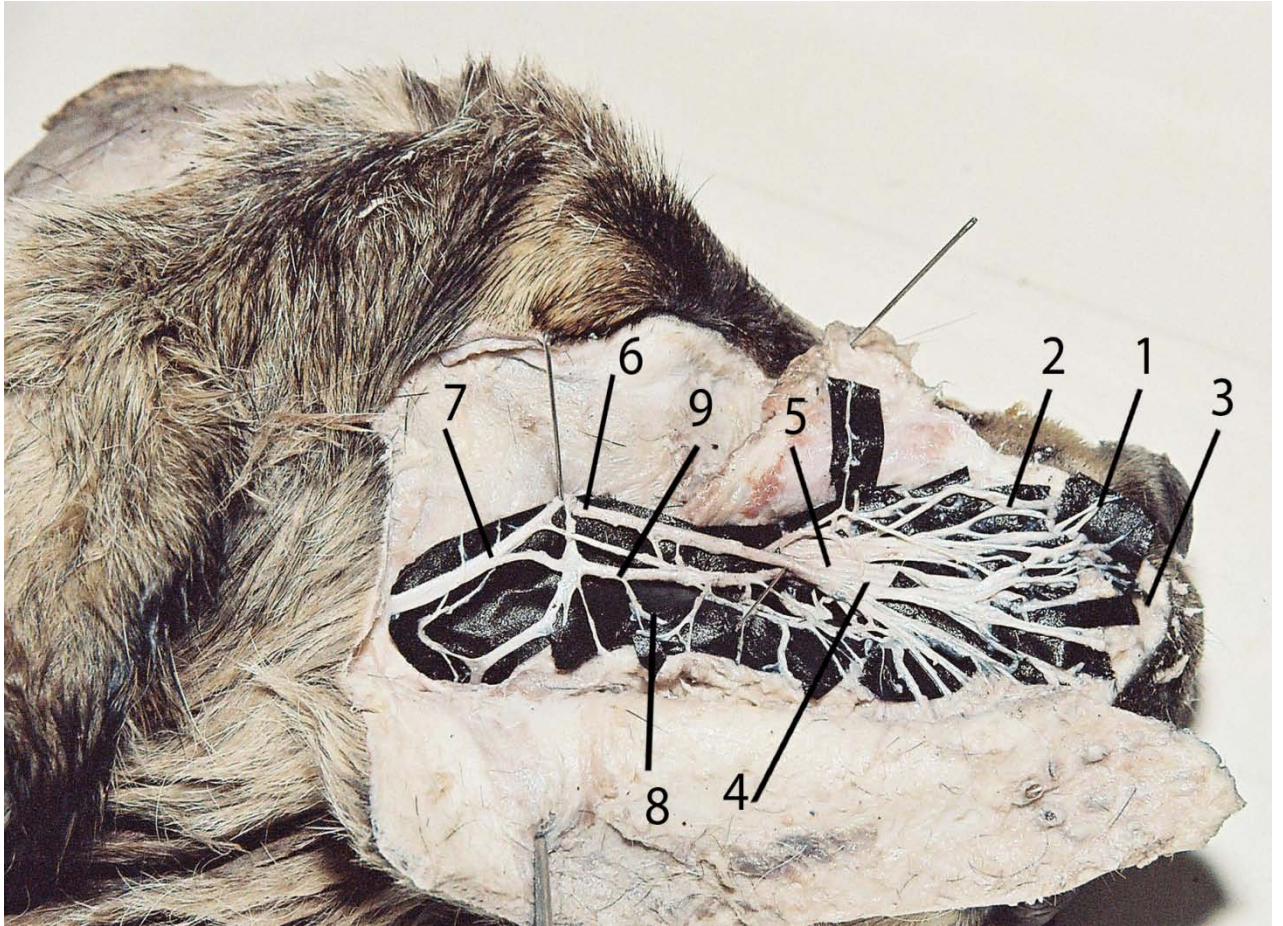
ფოტო 18. ზედაყბის მაქსილარული ნერვის ბლოკირება



ფოტო 19. ზედაყბის ეშვის პრეპარირება ტურბინიანი ბორით

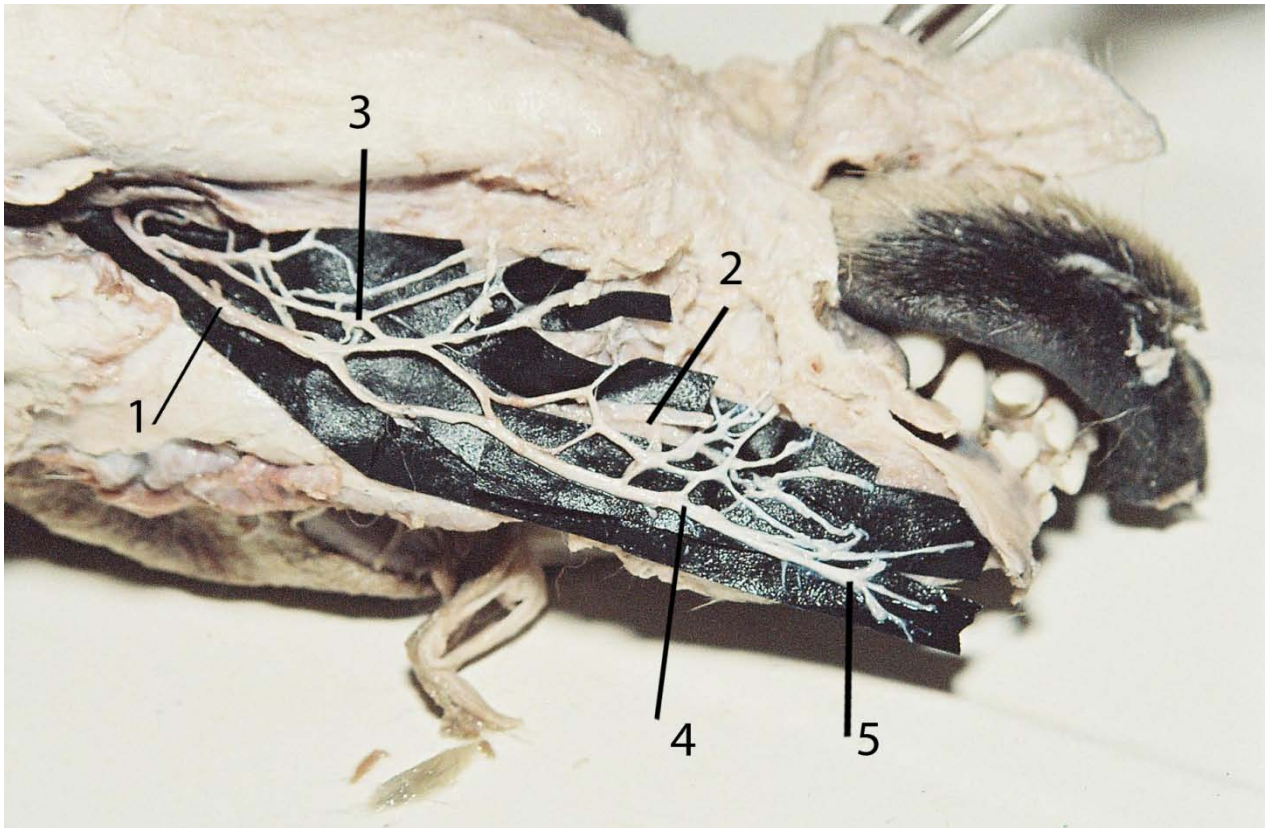


ფოტო 20. ზედა ყბის III პრემოლარის პრეპარირება ტურბინიანი ბორით



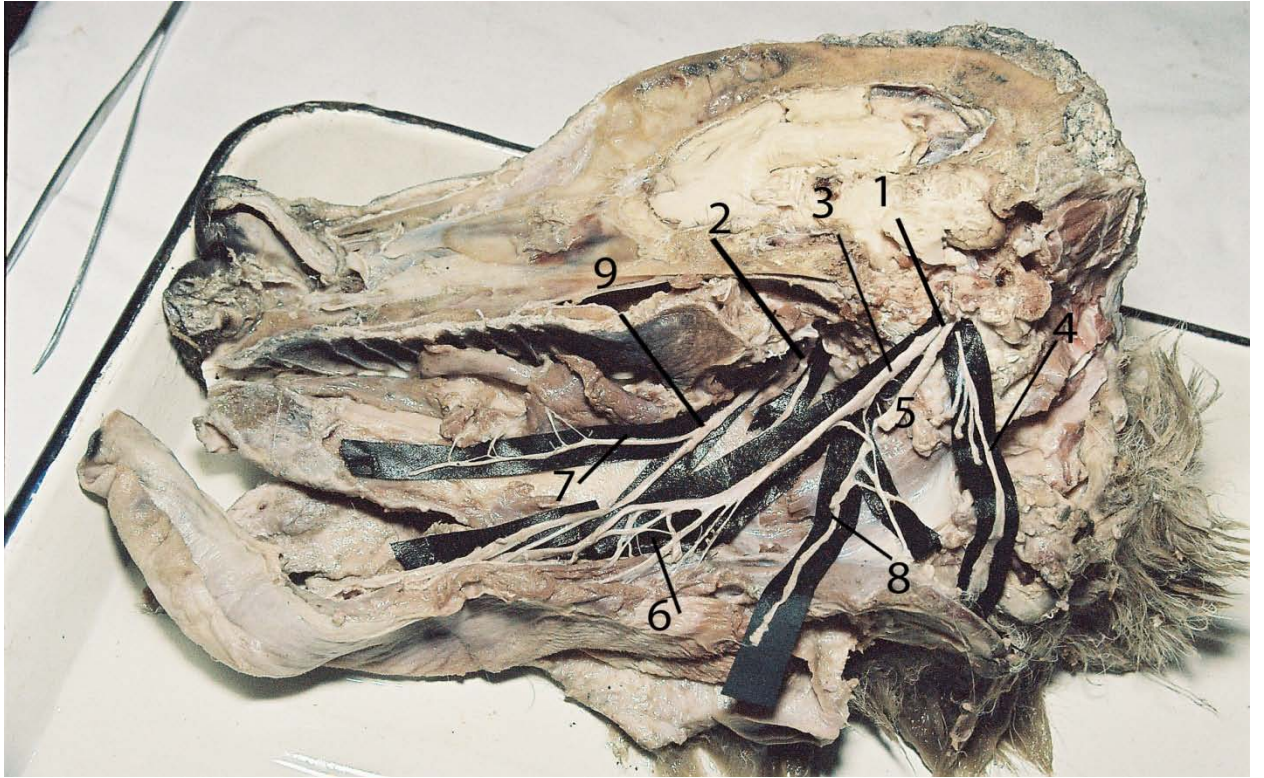
პრეპარატი №1 ნაგაზის თავის ლატერალური მხარე (განმარტვებით)

1. ცხვირის ორალური ნერვი;
2. ცხვირის გვერდითი ნერვი;
3. ზედა ტუჩის ნერვი;
4. ზემო საჭრელი კბილის ტოტი;
5. თვალბუდის ქვედა ნერვი;
6. ფრთისებური ნერვი;
7. ლოყის ნერვი
8. ყბათაშუა ნერვი;
9. საღეჭი ნერვი.



პრეპარატი №2 ნაგაზის თავის ლატერალური მხარე (განმარტვებით)

1. ლოყის ვენტრალური ნერვი;
2. ნიკაპის წნული;
3. შემაერთებელი ტოტები;
4. სანაპირო ტოტი;
5. ქვედა ტუჩის ნერვები



პრეპარატი №3 ნაგაზის თავის მედიალური მხარე (განმარტვებით)

1. ქვედა ყბის ნერვი;
2. ძირითადი სახის ნერვი;
3. ენის ნერვი;
4. საღეჭი კუნთის ნერვი;
5. ყბათაშუა ნერვი;
6. ენის ტოტები;
7. სახის მცირე ნერვი;
8. ქვედაყბის ალვეოლარული ნერვი;
9. სახის დიდი ნერვი.