

ივანე ჯავახიშვილის სახელობის თბილისის სახელმწიფო უნივერსიტეტის  
მედიცინის ფაკულტეტი

ირაკლი ბებიაშვილი

ბილიური ობსტრუქციის თანმხლები დუქტულური რეაქციის  
პრეპროლიფერაციული, პროლიფერაციული და  
პარაპროლიფერაციული ტრანსფორმაციები  
(ექსპერიმენტული გამოკვლევა)

სადისერტაციო ნაშრომი მედიცინის დოქტორის აკადემიური  
ხარისხის მოსაპოვებლად

*სამეცნიერო ხელმძღვანელი*

*მედიცინის მეცნიერებათა დოქტორი,  
პროფესორი დიმიტრი კორძაია*

თბილისი 2022 წელი

## აბსტრაქტი.

ღვიძლის დაავადებები მსოფლიოში ყოველწლიურად იწვევს დაახლოებით 2 მილიონი ადამიანის სიკვდილს, აქედან 1 მილიონი კვდება ციროზის გართულებების გამო, ხოლო 1 მილიონი - ვირუსული ჰეპატიტისა და ჰეპატოცელულური კარცინომის გამო. აღნიშნული ადასტურებს ღვიძლის პათოლოგიათა კვლევის აქტუალურობას, მათ შორის დაავადებათა ექსპერიმენტულ (ცხოველურ) მოდელებში.

ერთ-ერთი მნიშვნელოვანი ფენომენი, რომელიც ვლინდება ღვიძლის როგორც კლინიკური, ისე ექსპერიმენტული მწვავე დაქრონიკული პათოლოგიების დროს, არის დუქტულური რეაქცია (დრ). ის წარმოადგენს ჰისტოპათოლოგიურ ფენომენს, რომელიც გულისხმობს ღვიძლის მიკროსკოპულ ანათლებზე დუქტულური პროფილების რაოდენობის მატებას. ეს პროფილები გამოფენილია დუქტულური ფენოტიპის (ქოლანგიოციტები ან ქოლანგიოციტების მსგავსი) უჯრედებით.

ნაღვლის გზები ავლენს უნიკალურ და უპრეცედენტო პლასტიკურობას და შეუძლია დინამიკური რემოდილება და ადაპტირება სხვადასხვა პათოლოგიურ მდგომარეობაში. დრ-ის ლოკალიზაცია განსხვავებულია ღვიძლის სხვადასხვა დაავადებების დროს.

მიჩნეულია, რომ დრ-ის გამოვლინების ხარისხი (ინტენსივობა) კორელაციაშია დაავადების სიმძიმესთან და შეიძლება განიხილებოდეს მძიმე პროგნოზულ ფაქტორად. აღნიშნულის გათვალისწინებით, დრ განიხილება როგორც თერაპიული სამიზნე ღვიძლის ფიბროზის დათრგუნვისა და ღვიძლის რეგენერაციის ხელშეწყობისთვის.

**კვლევის მიზანს წარმოადგენს** ნაღვლის საერთო სადინარის ოკლუზიით (ნსსო) გამოწვეული ნაღვლის შეგუბებების დინამიკაში გამოვლენილი დრ-ის შემადგენელი კომპონენტების - დუქტულური პროფილების და ქოლანგიოციტური ფენოტიპის უჯრედების ლოკალიზაციის სრული სპექტრის გამოვლენა და კლასიფიკაცია მათი წარმოშობის და/ან ნაღვლის მადრენირებელ კალაპოტთან კავშირის გათვალისწინებით.

**კვლევა ჩატარდა** Wistar-ის ჯიშის 60 ზრდასრულ, მამრ ალბინოს ვირთაგვაზე. ცხოველები დაყოფილ იქნა საკვლევ და საკონტროლო ჯგუფად.

საკვლევ ჯგუფის ცხოველებს უტარდებოდათ ნსსოკლასიკური პროტოკოლის შესაბამისად; საკონტროლო ჯგუფის ცხოველებს უტარდებოდათ ე.წ. „ცრუ ოპერაცია“. ოპერაციის შემდგომი პერიოდის მოვლა ხორციელდებოდა აღიარებული პროტოკოლის დაცვით.

ცხოველები ცდიდან გამოყვანა და ღვიძლის ქსოვილის მორფოლოგიური გამოკვლევა ხდებოდა ოპერაციიდან 1,2,3,4,5,6,7 დღის და 2,3,4,5 კვირის

შემდეგ, თითოეულ ვადაზე ვიკვლევდით 5-5 ცხოველის ღვიძლს. გამოკვლევა ხდებოდა ჰისტოლოგიური (მიმოხილვითი, ჰისტოქიმიური, იმუნოჰისტოქიმიური, ფლოუორესცენციული მიკროსკოპიის), მორფომეტრიული და ნაღვლის გზების კოროზიული ტვიფრების მასკანირებელი ელექტრონული მიკროსკოპიის მეთოდებით.

კვლევის შედეგად დადასტურდა, რომ:

თეთრი ვირთაგვების ბილიური ხე არ წარმოადგენს კლასიკურ ფრაქტალს. ის შედგება სხვადასხვა მოდულისაგან, რომელთა შორისაც, პირობითად, შეიძლება გამოვყოთ ძირითადი და დამატებითი მოდულები. ძირითად მოდულს ქმნის ნაღვლის სადინარების მულტიფრაქტალური ტიპის დატოტიანების ერთჯერადი, რომელიც ახდენს არაფრაქტალური კონსტრუქციის ნაღვლის კაპილარებიდან ნაღვლის დრენირებას. დამატებითი მოდულებს ქმნის კარის ფირფიტის დუქტულათა კომპლექსი და პერიპორტული ბილიური ქსელი.

ნაღვლის საერთო სადინარის ოკლუზიიდან 24-48 საათის შემდეგ, წვრილი კალიბრის პერიპორტული დუქტულების ნაწილის გამომდენი ქოლანგიოციტები და მათი ბირთვები მკვეთრად არიან ჰიპერტროფირებული, ზოგჯერ იმდენად, რომ ქოლანგიოციტების ბირთვის ზომა აღემატება მიმდებარე ჰეპატოციტების ბირთვის ზომას. ეს ფენომენი ადასტურებს ამ უჯრედების მაღალ რეაქციულობას და უნდა იქნას განხილული დრ-ის ერთ-ერთ გამოხატულებად.

ნსსო-ით აღძრული დრ-ის დროს, დუქტულური პროფილები შეიძლება განთავსდეს პორტულ ველში (პორტული ტრაქტის სივრცეში), უკვე არსებული ნაღვლის სადინარების მიმდებარედ და/ან ინტრამურალურად, კარის ვენის ირგვლივ, პერიპორტულად (მოსაზღვრე ფირფიტის მიმდებარედ), წილაკების შიგნით, პორტა-კავალური ფიბროზული კავშირების სისქეში, ღვიძლის ვენების ადვენტიციაში, პორტული ტრაქტების დამაკავშირებელი ძგიდეებში და „კარის ფირფიტაში“.

ორი მომიჯნავე ჰეპატოციტების ბილიურ ზედაპირებს შორის შეიძლება შეიქმნას უჩვეულო ფორმის (გაორებული) ნაღვლის კაპილარები - არსებული ერთი კაპილარის კალაპოტის გაყოფით და კვლავ შეერთებით.

დუქტულური რეაქციის ინტენსივობა და ტოპოგრაფია მჭიდრო კავშირშია ბილიური ობსტრუქციის ხანგრძლივობასთან.

ნსსო-ის პირობებში ახალი დუქტულური პროფილების ფორმირება შეიძლება გამოწვეული იყოს არსებული ნაღვლის სადინარების/დუქტულების გაფართოებით, ქოლანგიოციტების პროლიფერაციის, აგრეთვე ჰეპატოციტების ტრანსდიფერენციაციისა და მეზენქიმული ღეროვანი უჯრედების გააქტიურების შედეგად.

ნსსო-ით აღძრულ დუქტულურ რეაქციაში გამოიყოფა პრე-პროლიფერაციული, პროლიფერაციული და მათ პარალელურად მიმდინარე დიფერენციაციისა და ტრანსდიფერენციაციის ფაზები.

ნაღვლის გზების კოროზიული ტვიფრების მასკანირებელი ელექტრონული მიკროსკოპია, შეიცავს ბილიური კალაპოტის სტრუქტურის ახალი თავისებურებების გამოვლენის შანსს.

წარმოდგენილი კვლევის შედეგები გასათვალისწინებელია მდრღნელებზე ყველა იმ მოდელის კვლევისა და შეფასებისას, რომლებიც ხასიათდებიან დუქტულური რეაქციის განვითარებით.

## Abstract

Each year, approximately 2 million people die from liver disease, with 1 million dying from cirrhosis complications and 1 million dying from viral hepatitis and hepatocellular carcinoma. This demonstrates the importance of studying liver pathologies, including experimental (animal) disease models.

One of the important phenomena observed both in clinical and experimental acute and chronic liver pathologies is the ductular reaction (DR). It is a histopathological phenomenon associated with an increase in the number of ductular profiles on microscopic liver slices. These profiles are lined with ductular phenotypic cells (cholangiocytes or cholangiocytes-like cells).

The bile ducts have an unprecedented level of plasticity, which allows them to remodel dynamically and adapt to various pathological conditions, whereas the localization of DR varies in liver diseases.

It is believed that the degree (intensity) of DR manifestation correlates with disease severity and can be considered its predictor.

In view of all the above, DR is regarded as a therapeutic target for inhibiting liver fibrosis and promoting liver regeneration.

The dissertation thesis studies the full range of localization of ductular profiles revealed in the dynamics of biliary obstruction, as well as the peculiarities of their origin and/or connection to the bile duct bed.

The research was carried out on 60 adult white male Wistar rats. The animals were divided into experimental and control groups. Animals of the experimental group underwent common bile duct ligation (CBDL) according to the classical protocol, while the animals of the control group underwent the so-called "sham operation". The livers of the studied animals were examined on the 1st, 2nd, 3rd, 4th, 5th, 6th, 7th days and after 2, 3, 4, 5 weeks after surgery. The livers of 3 animals were examined at each term.

Liver tissue was examined by histological (general, histochemical, immunohistochemical, fluorescent microscopy), morphometric methods, and scanning electron microscopy of corrosion casts of biliary tree.

The research has confirmed the following:

After 24-48 hours from the common bile duct obstruction, the cholangiocytes of the part of the small-caliber periportal ductules and their nuclei are sharply hypertrophied, sometimes to such extent that the nucleus size of the cholangiocytes exceeds the nucleus size of the surrounding hepatocytes. This phenomenon confirms the high reactivity of these cells, which should be considered as one of the expressions of DR.

In case of CBDL-induced cholestasis, the ductular profiles may be located in the portal area (inside of portal tract space), in direct adjacency of already existing bile ducts and/or intramurally, around the portal vein, periportally (near the to the adjacent plate), inside the lobules, in the thickness of the portacaval fibrous connections, in the adventitia of the hepatic veins, in the septa connecting the neighboring portal tracts and in "portal plate".

The intensity and topography of the ductular reaction are closely related to the duration of biliary obstruction.

The formation of new ductular profiles under CBDL may be the result of existing bile ducts/ductules dilation, cholangiocyte proliferation, hepatocyte transdifferentiation, and mesenchymal stem cell activation.

In the CBDL-induced ductular reaction, there are distinguished pre-proliferative, proliferative, and para-proliferative (including cells differentiation and transdifferentiation) stages.

Scanning electron microscopy of the corrosion casts of biliary pathway has the potential to reveal new features of the biliary architectonics.

The findings of the current study should be considered in the study and evaluation of all those models that are characterized by the development of a ductular reaction.

## სარჩევი

აბსტრაქტი .....	I
Abstract .....	IV
სარჩევი .....	VI
აბრევიატურების ჩამონათვალი .....	VII
ცხრილების, დიაგრამების და სხვა ილუსტრაციების ჩამონათვალი .....	VII
ცხრილები .....	VII
დიაგრამები .....	VII
სურათები.....	VII
1.შესავალი .....	1
2. ლიტერატურის მიმოხილვა .....	10
2.1 დუქტულური რეაქციის არსი, ისტორიული რაკურსი და თანამედროვე მიდგომები.....	10
2.2 დუქტულური რეაქციის ტიპები და ფორმები.....	18
2.3 დუქტულური რეაქციის სტრუქტურული საფუძვლები და განვითარების მექანიზმები .....	26
2.4 დუქტულური რეაქციის თავისებურებანი ბილიური ობსტრუქციის დროს ადამიანებში და ცხოველურ მოდელებში.....	51
3. კვლევის მეთოდოლოგია .....	66
3.1 მასალა და კვლევის დიზაინი .....	66
3.2 ოპერაციული მოდელი .....	66
3.3 მასალის მორფოლოგიური გამოკვლევა .....	69
3.3.1 ჰემატოქსილინ-ეოზინი (H&E).....	69
3.3.2 ჰისტოქიმია .....	69
3.3.3 იმუნოჰისტოქიმია.....	69
3.3.4 მორფომეტრია.....	70
3.3.5 ფლუორესცენციული მიკროსკოპია .....	70
3.3.6 კოროზიული ტვიფრების სინათლის და მასკანიერებელი ელექტრონული მიკროსკოპით გამოკვლევა .....	71

4. შედეგები და მათი განსჯა .....	71
5. შეჯამება და დასკვნა .....	116
6. ბიბლიოგრაფია .....	119

#### **აბრევიატურების ჩამონათვალი**

**ნსსო** - ნაღვლის საერთო სადინრის ოკლუზია

**დრ** - დუქტულური რეაქცია

**გსმ** - გამყარებადი საინექციო მასა

**DDC** - 1,4Dihydro-2,4,6 Trimethyl 3,5Pyridinedicarboxylic Acid Diethyl Ester ,

**CDE** - Choline-deficient diet together with procurement of ethionine

#### **ცხრილების, დიაგრამების და სხვა ილუსტრაციების ჩამონათვალი**

##### **ცხრილები**

ცხრილი N1. მასალის განაწილება ექსპერიმენტის ვადებისა და კვლევის მეთოდების მიხედვით.

##### **დიაგრამები**

დიაგრამა N1. ნაღვლის საერთო სადინარის ოკლუზიით გამოწვეული დუქტულური რეაქციის შემადგენელი პროცესები(ფაზები).

##### **სურათები**

სურათი - წარმოდგენილია N59 სურათი (ფოტომასალა).



## 1. შესავალი.

**აქტუალურობა.** უკანასკნელი ორი ათწლეულის მანძილზე, მიუხედავად კლინიკური მედიცინის და ფარმაცოლოგიის წარმატებული განვითარებისა, ღვიძლის პათოლოგიების რიცხვი მატულობს მთელს მსოფლიოში. ღვიძლის დაავადებები მსოფლიოში ყოველწლიურად იწვევს დაახლოებით 2 მილიონი ადამიანის სიკვდილს, აქედან 1 მილიონი კვდება ციროზის გართულებების გამო, ხოლო 1 მილიონი - ვირუსული ჰეპატიტისა და ჰეპატოცელულური კარცინომის გამო (*Asrani SK et al., 2019; Cheemerla S et al., 2021*). აღნიშნული ადასტურებს ღვიძლის პათოლოგიათა კვლევის აქტუალურობას, მათ შორის დაავადებათა ექსპერიმენტულ (ცხოველურ) მოდელებში.

ერთ-ერთი მნიშვნელოვანი ფენომენი, რომელიც ვლინდება ღვიძლის როგორც კლინიკური, ისე ექსპერიმენტული მწვავე და ქრონიკული პათოლოგიების დროს, არის დუქტულური რეაქცია (დრ) (*Gouw AS et al., 2011*). ამასთანავე, მიჩნეულია, რომ დრ-ის გამოვლინების ხარისხი (ინტენსივობა) კორელაციაშია დაავადების სიმძიმესთან და შეიძლება განიხილებოდეს მძიმე პროგნოზულ ფაქტორად (*Clouston AD et al., 2005; Powell EE et al., 2005; Wood MJ et al., 2014; Xu Met al., 2014*).

დრ წარმოადგენს ჰისტოპათოლოგიურ ფენომენს, რომელიც გულისხმობს ღვიძლის მიკროსკოპულ ანათლებზე დუქტულური პროფილების (დპ) რაოდენობის მატებას. ეს პროფილები გამოფენილია დუქტულური ფენოტიპის (ქოლანგიოციტები ან ქოლანგიოციტების მსგავსი) უჯრედებით. ამასთანავე, დადასტურებულია, რომ ეს პროფილები, შეიძლება ყოველთვის არ იყოს სადინაროვანი გენეზისის (*Roskams TA et al., 2004; Desmet VJ et al., 2011*). აღსანიშნავია, რომ დუქტულურ რეაქციად ფასდება არა მხოლოდ დუქტულური პროფილების, არამედ ზოგადად დუქტულური ფენოტიპის მქონე უჯრედების გროვების, ან თუნდაც ცალკეული უჯრედების, მათ შორის პროგენიტორული უჯრედების პროლიფერაცია (*Roskams TA et al., 2004; Sato K et al., 2019*).

ღვიძლის პათოლოგიის ხასიათის (ტიპის) და ხანგრძლივობის მიხედვით, შეიძლება განირჩეს 4 ტიპის დუქტულურ რეაქცია: I, IIA, IIB და III (*Desmet VJ et al., 2011*).

I ტიპის დუქტულური რეაქცია, რომელსაც სხვაგვარად „ტიპურ“ დუქტულურ რეაქციასაც უწოდებენ, ადამიანის ღვიძლში ვლინდება ბილიური ობსტრუქციის დროს, ხოლო მღრღნელებში ნაღვლის საერთო სადინარის გადაკვანძვის (ოკლუზიის) ან ალფა-ნაფტილიზოთიოციანატი (ANIT) ინტოქსიკაციის (მოწამვლის) პირობებში. ამ დროს ახალი დუქტულური პროფილების წარმოქმნა უკავშირდება ნაღვლის შეგუბების გამო არსებული ქოლანგიოციტების და მათი სადინარების გამრავლებას, რაც ქმნის სადინარების სტრუქტურის რემოდელირების საფუძველს. ასეთ პროლიფერაციასა და რემოდელირებაში, გარდა სტაციონარული ნაღვლის სადინარებისა და დუქტულებისა, შეიძლება მონაწილეობდეს ბილიური ტრაქტის ისეთი სტრუქტურებიც, როგორებიცაა პერიბილიური ლორწოვანი ჯირკვლები, რომელთა არსებობაც დადასტურებულია ადამიანებში და ნაღვლის ბუშტის მქონე ცხოველებში (*Nakanuma Yet al., 1994; Matsubara et al., 2020*), თუმცა უარყოფილია ან საკამათოდ მიიჩნევა ნაღვლის ბუშტის არმქონე ცხოველებში (*Murakami T et al., 2001;Kordzaia D et al., 2014*), ასევე პერიპორტული ბილიური წნული, რომელიც აღწერილი იქნა ვირთაგვებში Murakami-ის და თანაავტორების მიერ (*Murakami T et ai., 2001*) და რომელიც განიხილება პერიბილიური ლორწოვანი ჯირკვლების ერთგვარ ალტერნატივად(*Kordzaia D et al., 2014*).

დრ-ის ლოკალიზაცია განსხვავებულია ღვიძლის სხვადასხვა დაავადების დროს (*Abou Monsef Y, Kutsal O, 2021*). ამ მონაცემს ეხმიანება IIA და IIB ტიპის დრ-ის გამოყოფა ზემოაღნიშნულ კლასიფიკაციაში. ორივე ტიპი წარმოადგენს „ატიპურ“ დრ-ებს. ისინი დიფერენცირდება იმის გათვალისწინებით, თუ სად გვხვდება დუქტულური პროფილები: პერიპორტულად (IIA) თუ ცენტრილობულურად და/ან პარენქიმის ჰიპოქსიის უბნებში (IIB).

პერიპორტული ჰეპატოციტების დაზიანების დროს (DDC)და (CDE) მოდელები, (*Clerboux LA et al., 2018* ).ნაღვლის სადინარები მრავალჯერადად იყოფიან კარის ვენის გარშემო და ქმნიან „როულ“ წნულს, მაშინ როდესაც, Carbon tetrachloride (CCl<sub>4</sub>), და Thioacetamide (TAA) მოდელების პირობებში,(*LeSage G et al.,1999;Sang Woo Lee et al., 2011;Liedtke C et al., 2013*) ჰეპატოციტების დაზიანება აღინიშნება ძირითადად ცენტრალური ვენის გარშემო, ნაღვლის სადინარები/დუქტულები პერიპორტული არედან გამოყოფენ გავრცელებად ტოტებს, მიმართულს დაშორებული დაზიანების არისაკენ.

ნაღვლის გზები ავლენს უნიკალურ და უპრეცედენტო პლასტიკურობას და შეუძლია დინამიკური რემოდილება და ადაპტირება სხვადასხვა პათოლოგიურ მდგომარეობაში, რაც მნიშვნელოვანი უნდა იყოს ღვიძლის ჰომეოსტაზის შენარჩუნებისათვის (*Kaneko K et al., 2015*). ეს ფენომენი შეიძლება საინტერესო იყოს ნსსო-ის პირობებში „ბილიური ნეკროზების“ (ე.წ. „ბილიური ტბების“) წარმოშობასთან დაკავშირებითაც. ასეთი ნეკროზის უბნები, რომლებიც ვითარდება ნსსო-დან 3 დღის განმავლობაში და რომელთაც არ გააჩნიათ ტიპური ლოკაცია და გაფანტული არიან მთელს წილაკში (*Shibayama Y et al., 1990*), ხომ არ იწვევს მათკენ ბილიური ტოტების მიზანმიმართულ ექსპანსიას და ხომ არ ასრულებს დუქტულური რეაქციის განვითარების დამატებითი მექანიზმის როლს?

ატიპიური დრ გვხვდება ღვიძლის ქრონიკული ქოლესტაზური და ანთებითი დაავადებების, ადამიანებში ღვიძლის სუბ-მასიური ნეკროზის შემდგომი რეგენერაციის და ალკოჰოლური დაავადების დროს, ფოკალური კვანძოვანი ჰიპერპლაზიის პირობებში და განიხილება, როგორც ღვიძლის წინამორბედი (დეროვანი, პროგენიტორული) უჯრედებისაგან წარმოქმნილი სტრუქტურები. თავის მხრივ, ეს პროგენიტორული უჯრედები, შეიძლება წარმოიქმნებოდეს უკვე არსებული პროგენიტორული უჯრედებისაგან (რომლებიც განლაგებულია ე.წ. დეროვანი უჯრედების ნიშებში) ან ჰეპატოციტების დედიფერენციაციის შედეგად (*Desmet VJ et al., 2011*).

ატიპიურ დუქტულურ რეაქციებში ცალკე გამოყოფენ **III ტიპის** დუქტულურ რეაქციას, რომელიც გვხვდება მღრღნელების ღვიძლის პარენქიმის D-გალაქტოზამინით ან ოთხქლორიანი ნახშირბადით დაზიანების მოდელებში, და უკავშირდება ღვიძლის იმ დეროვანი უჯრედების (ოვალური უჯრედების) პროლიფერაციას, რომლებიც განლაგებულია ჰერინგის მილაკებში. როგორც წესი, ღვიძლის რეგენერაციის დროს არ ხდება ღვიძლის პროგენიტორული უჯრედების რესურსის გამოყენება, თუ არ არის დაზიანებული ჰეპატოციტების რეპლიკაციის უნარი, ან თუ ერთბაშად არ დაზიანდა ჰეპატოციტების კრიტიკულად დიდი მასა (*Miyajima A et al., 2014; Michalopoulos GK et al., 2014*). ასეთ შემთხვევებში დადასტურებულია, რომ პროგენიტორული ფენოტიპის ექტოპიური, ბილიური მარკერებისადმი პოზიტიური უჯრედები ვლინდება მძიმედ ან ქრონიკულად დაზიანებულ ღვიძლში - როგორც ადამიანებში, ისე მღრღნელებში.

ისინი ჩნდებიან პერიპორტულ არეში და მიემართებიან პარენქიმის სიღრმისაკენ. ნაჩვენებია, რომ პროგენიტორული უჯრედების ექსპანსიის და დუქტულური რეაქციის გამოვლინების ხარისხი პირდაპირ კორელაციაშია ადამიანებში ღვიძლის პათოლოგიის სიმძიმის ხარისხთან (*Lowes KN et al., 1999*) და მიუთითებს მათ შესაბამის როლზე პათოგენეზსა და რეგენერაციაში.

დღეისათვის, სულ უფრო მეტი მკვლევარი უჭერს მხარს მოსაზრებას, რომ ყველა ტიპის დუქტულურ რეაქციაში მნიშვნელოვანი როლი ეკისრება ნაღვლის ხის ყველაზე წვრილი კალიბრის დუქტულებს და ჰერინგის მილაკებს, რომლებიც შეიცავენ რეაქციულ ქოლანგიოციტებს (ე.წ. მცირე ქოლანგიოციტებს და პროგენიტორულ/დეროვან უჯრედებს). აღნიშნულმა ხელახლა გააანალიზა ბილიური სისტემის მორფოლოგიის დეტალური გამოკვლევის მნიშვნელობა, განახლებული, მათ შორის სამგანზომილებიანი ვიზუალიზაციის ტექნოლოგიების გამოყენებით (*Dezso K et al., 2009; Hammad S et al., 2014; Sarnova L et al., 2017; Vartak N et al., 2016; Richter B et al., 2021*).

კონფოკალური მიკროსკოპის გამოყენებით აღწერილია ვირთაგვებში პროგენიტორული უჯრედების ნიში, კერძოდ, წაგრძელებული დატოტვადი დუქტულები პორტული ტრაქტის შიგნით, რომლებიც უერთდებიან ნაღვლის კაპილარებს მოსაზღვრე ფირფიტასთან (*Paku S et al., 2005*, ). ამასთანავე, აღნიშნულია, რომ ეს დუქტულები წარმოადგენენ უნიკალურ CK19+/CK7- იმუნოფენოტიპს, რომლის მსგავსიც არ გვხვდება ადამიანის ღვიძლში. იქ ყველა CK19+/CK7+ -ია (*Dezso K et al., 2009*).

ადამიანის ჰერინგის მილაკები თავდაპირველად აღწერილი იყო, როგორც მოკლე სწორი სადინარები, რომლებიც მდებარეობენ მოსაზღვრე ფირფიტაზე და ერთმანეთთან აკავშირებენ ნაღვლის კაპილარებს და წილაკთაშორის სადინარებს (*Hering E, 1867*), თუმცა, Theise -მა და თანაავტორებმა აჩვენეს, რომ ადამიანის ღვიძლში ჰერინგის მილაკების წილაკშიდა გავრცელება ხდება მოსაზღვრე ფირფიტის გავლით (*Theise N Det et al., 1999*). ამასთანავე, Dezso K. და თანაავტ. მიუთითებენ, რომ ჰერინგის მილაკების არქიტექტურა ვირთაგვებში და ადამიანებში განსხვავებულია (*Dezso Ket al., 2009*).

რამდენადაც, მტკიცებულებების უმეტესობა აჩვენებს, რომ ჰერინგის არხების უჯრედებს აქვთ ყველაზე მაღალი პოტენციალი, მოიქცნენ როგორც ღვიძლის პროგენიტორული უჯრედები (*Alison MRet et al., 2004; Fausto N, 2004; Paku Set al., 2001*), ამიტომ, ამ სტრუქტურების ზუსტი არქიტექტურის და ქცევის გამოკვლევა წარმოადგენს საკვანძო საკითხს, მათ შორის დრ-ის რაობის დასადგენად, სხვადასხვა პათოლოგიის პირობებში/მოდელებში.

არსებობდა მოსაზრება, ღვიძლში პროგენიტორული/ღეროვანი უჯრედების 4 ნიშის არსებობის თაობაზე. ესენია: ჰერინგის არხები, ნაღვლის წილაკშიდა დუქტულები, პერიდუქტულური ე.წ. „ნულოვანი“ მონონუკლეური უჯრედები და პერიბილიური ჰეპატოციტები (*Kuwahara R, 2008*, ). ამას დაემატა პერიბილიური ლორწოვანი ჯირკვლებიც, როგორც პროგენიტორული/ღეროვანი უჯრედების კიდევ ერთი, მე-5 ნიში - რომელიც მოწოდებულია დაზიანებული სადინარების ეპითელიუმის აღდგენისათვის (*de Jong IE., 2018*). D. Kordzaia-ს და თანაავტორების მიერ მითითებულ იქნა კიდევ ერთი ნიშის არსებობაზე, რომელიც აღინიშნება ნაღვლის ბუმტის არმქონე მღრღნელებში. ესაა პერიპორტული ბილიური წნული (*Kordzaia D et al., 2014*).

ღვიძლში ბილიური არქიტექტურა განიცდის მრავალფეროვან რემოდელირებას, რომელიც განისაზღვრება დაზიანებების ბუნებით, თუმცა მექანიზმი, რომელიც განსაზღვრავს ბილიური კალაპოტის დატოტიანების ინტენსივობას და მიმართულებას, ჯერ კიდევ დასაზუსტებელია. ვარაუდობენ, რომ ღვიძლი შეიძლება იყოს უნიკალური ორგანო, სადაც დინამიური ეპითელიური ქსოვილის რემოდელირება ხდება ზრდასრულ ასაკშიც კი, როგორც ადაპტაციური პასუხი სხვადასხვა სტრესის პირობებში (*Kaneko K, 2015* ). ამ მოსაზრებას ადასტურებს ღვიძლშიდა ნაღვლის სადინარებს შორის კოლატერალების განვითარება (*Ni Y, 1994* ). ასევე ცდების შედეგები, რომლითაც დადასტურებულია ღვიძლში პენეტრირებული 12-გოჯა ნაწლავის წყლულის მიმართულებით ნაღვლის სადინარების პროლიფერატების მიზანმიმართული ტროპიზმი (*Ikeda Y, 1997*).

დრ-ის კვლევა წარმატებით ხორციელდება მღრღნელებში - ღვიძლის მასობრივი დაზიანების და/ან ნეკროზის, ჰეპატოცელულური კარცინომის, ღვიძლის რეზექციის და ნაღვლის საერთო სადინარის ოკლუზიის მოდელებზე (*Fickert P, 2007; Xu M, 2014; Suzuki Y, 2016; Georgiev P, 2008*). მკვლევართა ინტერესი განპირობებულია იმით,

რომ დრ განიხილება, როგორც კარცინოგენთან, ასევე რეგენერაციასთან მჭიდრო კავშირში მყოფი ფენომენი, რომლის აქტიური უჯრედების წარმოშობის წყაროც შეიძლება იყოს ქოლანგიოციტები, ჰეპატოციტები ან ღვიძლის პროგენიტორული უჯრედები და მათთან დაკავშირებული სასიგნალო გზები. ამასთანავე, ნაჩვენებია, რომ არა მარტო ჰეპატოციტებს აქვთ დუქტულური ტრანსდიფერენციაციის უნარი, არამედ, ქოლანგიოციტებიც ტრანსდიფერენ-ცირდებიან ჰეპატოციტებად, გარკვეულ პირობებში, პარენქიმული ფუნქციების აღსადგენად. თუმცა, ჯერ კიდევ ბოლომდე არ არის გამოვლენილი, ქოლანგიოციტების ტრანსდიფერენცირება ჰეპატოციტებად ხდება პირდაპირ თუ ღვიძლის პროგენიტორული უჯრედების სტადიის გავლით (Michalopoulos GK, and Khan Z, 2015).

დრ-ები განსხვავდება ღვიძლის დაზიანების სპეციფიკის ან კვლევაში გამოყენებული ცხოველური მოდელების მიხედვით. ასევე ნაჩვენებია, რომ სხვადასხვა მოდელის პირობებში, ერთდროულად ან თანმიმდევრობით შეიძლება განვითარდეს არა მარტო სხვადასხვა ლოკალიზაციის, არამედ, რამდენიმე ტიპის დრ (*Azmaiparashvili E., 2012; Abou Monsef Y., 2021; Sato K., 2019*).

ყოველივე აღნიშნულის გათვალისწინებით, დრ განიხილება როგორც თერაპიული სამიზნე ღვიძლის ფიბროზის დათრგუნვისა და ღვიძლის რეგენერაციის ხელშეწყობისთვის (*Sato K., 2019*).

ამდენად, თითოეული დაავადების თუ მოდელის გამოკვლევისას, მნიშვნელოვანია იმის გამორკვევა, თუ:

- ახლად გამოვლენილი დუქტულური პროფილები ან ქოლანგიოციტური ფენოტიპის უჯრედები, წარმოადგენს არსებული ნაღვლის გზების და მათი ქოლანგიოციტების დერივატებს, თუ ისინი ღეროვანი უჯრედებით ან ტრანსდიფერენცირებული და/ან დედიფერენცირებული ჰეპატოციტებით წარმოქმნილი სტრუქტურებია;
- რამდენად აქვს კავშირი ამ ახლადგაჩენილ (ახლად გამოვლენილ) დუქტულურ პროფილებს ნაღვლის კალაპოტთან.

რადგანაც, დრ მიჩნეულია ქოლესტაზის კომპონენტით მიმდინარე ღვიძლის პათოლოგიების ერთ-ერთ მნიშვნელოვან მახასიათებლად, ცხადია, განსაკუთრებული მნიშვნელობა უნდა მიენიჭოს უშუალოდ ქოლესტაზით გამოწვეული ღვიძლის

პათოლოგიის დროს განვითარებული დრ-ის თავისებურებათა კვლევას, რამაც შეიძლება გარკვეული „გასაღების“ როლი ითამაშოს დრ-ის სტრუქტურული საფუძვლების და განვითარების მექანიზმების გააზრებისათვის სხვადასხვა ჰეპატობილიური პათოლოგიების პირობებში.

#### **ჩვენი კვლევის მიზანი:**

ნსსო-ით გამოწვეული ნაღვლის შეგუბებების დინამიკაში გამოვლენილი დუქტულური რეაქციის შემადგენელი კომპონენტების - დუქტულური პროფილების და ქოლანგიოციტური ფენოტიპის უჯრედების ლოკალიზაციის სრული სპექტრის გამოვლენა და კლასიფიკაცია მათი წარმოშობის და/ან ნაღვლის მადრენირებელ კალაპოტთან კავშირის გათვალისწინებით.

#### **აღნიშნული მიზნის მისაღწევად დაიგეგმა შემდეგი ამოცანების გადაწყვეტა:**

1. ნაღვლის გზების სივრცული არქიტექტონიკის თავისებურებების გამოკვლევა მათი კოროზიული ტვიფრების მასკანირებელი ელექტრონული მიკროსკოპით შესწავლის გზით - ბილიური ტრაქტის სტრუქტურის სისტემური (კონცეპციური) გააზრების მიზნით;
2. დუქტულური რეაქციის თავისებურებების გამოკვლევა ნსსო-ის დინამიკაში - მათი მორფოლოგიის, გენეზისის და ლოკალიზაციის გათვალისწინებით.

## დასაცავად გამოტანილი დებულება

ნსსო-ის პირობებში ახალი დუქტულური პროფილების ფორმირება შეიძლება გამოწვეული იყოს არსებული ნაღვლის სადინარების/დუქტულების გაგანიერების, ქოლანგიოციტების პროლიფერაციის, აგრეთვე ჰეპატოციტების ტრანსდიფერენციაციისა და მეზენქიმური ლეროვანი უჯრედების გააქტიურების შედეგად. ამდენად, ნსსო-ის შემდგომი დრ მოიცავს, როგორც 1-ლი, ასევე მე-2 (A და B) და მე-3 ტიპის დრ-ის კომპონენტებს, რაც ნსსო-ის მოდელის შემდგომ კვლევებს აქტუალურს ხდის.

როგორც ნაღვლის სადინარების, ისე წილაკშიდა ნაღვლის კალაპოტის კვლევასამგანზომილებიანი ვიზუალიზაციის პირდაპირი (რეკონსტრუქციის საჭიროების არმქონე) ისეთი მეთოდით, როგორცაა კოროზიული ტვიფრების მასკანირებელი ელექტრონული მიკროსკოპია, იძლევა ბილიური კალაპოტის სტრუქტურის ახალი თავისებურებების გამოვლენის შანსს.



## მეცნიერული სიახლე

თეთრი ვირთაგვების ბილიური ხე არ წარმოადგენს კლასიკურ ფრაქტალს. ის შედგება სხვადასხვა მოდულისაგან, რომელთა შორისაც, პირობითად, შეიძლება გამოვყოთ ძირითადი და დამატებითი მოდულები. ძირითად მოდულს ქმნის ნაღვლის სადინარების მულტიფრაქტალური ტიპის დატოტიანების ერთჯერადი, რომელიც ახდენს არაფრაქტალური კონსტრუქციის ნაღვლის კაპილარებიდან ნაღვლის დრენირებას. დამატებით მოდულებს ქმნის კარის ფირფიტის დუქტულათა კომპლექსი და პერიპორტული ბილიური ქსელი.

ნაღვლის საერთო სადინარის ოკლუზიიდან 24-48 საათის შემდეგ, წვრილი კალიბრის პერიპორტული დუქტულების ნაწილის გამომდენი ქოლანგიოციტები და მათი ბირთვები მკვეთრად არიან ჰიპერტროფირებული, ზოგჯერ იმდენად, რომ ქოლანგიოციტების ბირთვის ზომა აღემატება მიმდებარე ჰეპატოციტების ბირთვის ზომას. ეს ფენომენი, რომელიც ადასტურებს ამ უჯრედების მაღალ რეაქციულობას, ასევე უნდა იქნას განხილული დრ-ის ერთ-ერთ გამოხატულებად.

ნსსო-ით აღძრული დრ-ის დროს, დუქტულური პროფილები შეიძლება განთავსდეს პორტულ ველში (პორტული ტრაქტის სივრცეში), უკვე არსებული ნაღვლის სადინარების მიმდებარედ და/ან ინტრამურალურად, კარის ვენის ირგვლივ, პერიპორტულად (მოსაზღვრე ფირფიტის მიმდებარედ), წილაკების შიგნით, პორტო-კავალური ფიბროზული კავშირების სისქეში, ღვიძლის ვენების ადვენტიციაში, პორტული ტრაქტების დამაკავშირებელ ძგიდეებში და „კარის ფირფიტაში“.

ორი მომიჯნავე ჰეპატოციტების ბილიურ ზედაპირებს შორის შეიძლება შეიქმნას უჩვეულო ფორმის (გაორებული) ნაღვლის კაპილარები - არსებული ერთი კაპილარის კალაპოტის გაყოფით და კვლავ შეერთებით.

## 2. ლიტერატურის მიმოხილვა

### 2.1. დუქტულური რეაქციის არსი, ისტორიული რაკურსი და თანამედროვე მიდგომები

დრ წარმოადგენს ჰისტოპათოლოგიურ ფენომენს, რომელიც გულისხმობს დუქტულური ფენოტიპის მქონე პროფილების რაოდენობის მატებას ღვიძლის მიკროსკოპულ ანათლებზე. ამასთანავე, ეს პროფილები შეიძლება ყოველთვის არ იყოს წარმოქმნილი არსებული ნაღვლის სადინარებისგან (*Roskams et al., 2004*).

დრ ვლინდება ღვიძლის მრავალი კლინიკური და ექსპერიმენტული მწვავე და ქრონიკული პათოლოგიების დროს (*Gouw A. S. et al., 2011*). ამასთანავე, მიჩნეულია, რომ მისი გამოხატულების ხარისხი კორელაციაშია ღვიძლის პათოლოგიის სიმძიმესთან და, ამდენად, დრ შეიძლება განხილულ იქნას პროგნოზულ ფაქტორადაც (*Clouston A.D. et al., 2005; Powell E.E. et al., 2005; Wood M.J. et al., 2013; Xu M. et al., 2014*).

ტერმინი - „დუქტულური რეაქცია“ შემოიღეს 1957 წელს ჰ. პოპერმა და მისმა თანაავტორებმა. მათ მიერ დრ განისაზღვრა, როგორც ანთებითი უჯრედების აგრეგაცია და ღვიძლში ბილიური ეპითელიუმის ორგანიზებული და/ან დეზორგანიზებული პროლიფერაცია (*Popper H, 1957; Steiner JW, 1962*). ამპროცესის ჰისტოლოგიური სურათის ინტერპრეტაციამ მრავალი სირთულე წარმოქმნა, განსაკუთრებით მაშინ, როდესაც ეპითელური კომპონენტები დეზორგანიზებული იყო და ვერ აყალიბებდა ბილიური არხების ტიპურ პოლარიზებულ ნიმუშებს. ამ დროს გამოყენებული ტერმინები "ინტერსტიციული" უჯრედები (*Popper et al., 1957*) და "ოვალური" უჯრედები (*Farber, 1956*), რომლებიც ძალიან პირობითი იყო, ადასტურებდა ამ სირთულეს. არ არსებობდა კონსენსუსი იმის თაობაზე, ეს უჯრედები მეზენქიმური გენეზის იყო თუ ეპითელური.

შემდგომში, ტერმინი „დუქტულური რეაქცია“ სულ უფრო ფართოდ გამოიყენებოდა როგორც ადამიანების, ისე ექსპერიმენტული ცხოველების (განსაკუთრებით, მღრღნელების) ღვიძლის პათოლოგიის მორფოლოგიურ თავისებურებათა აღწერისას. ამასთანავე, აღსანიშნავია, რომ დრ-ად ფასდებოდა არა მხოლოდ სრული დუქტულური პროფილების, არამედ ზოგადად, ქოლანგიოციციტების ფენოტიპის მქონე ცალკეული უჯრედების, მათშორის

პროგენიტორული უჯრედების პროლიფერაცია (*Roskams TA et al., 2004; Sato K et al., 2019*).

გამომდინარე ღვიძლის პათოლოგიის ბუნებისაგან და სიმძიმისაგან, განარჩევენ 4 ტიპის დრ-ს: I, IIA, IIB და III (*Desmet VJ, 2011*).

I ტიპის დუქტულური რეაქცია, რომელსაც სხვაგვარად „ტიპურ“ დუქტულურ რეაქციასაც უწოდებენ, ვლინდება მწვავე ბილიური ობსტრუქციის პირობებში (ადამიანებში) და ნაღვლის საერთო სადინარის ოკლუზიის (გადაკვანძვის) ან ალფა-ნაფტილიზოთიოციანატით (ANIT) მოწამვლის შემდეგ (ექსპერიმენტულ ცხოველებში, განსაკუთრებით მღრღნელებში) (*Coldfarb S, 1962; Desmet VJ, 2011*). ამ დროს ახალი დუქტულური პროფილების წარმოქმნა უკავშირდება იმას, რომ არსებული სადინარების გამომდენი ქოლანგიოციტები და თავად სადინარები მრავლდება და ახდენს ბილიური კალაპოტის რემოდელირებას შეცვლილ გარემოზე საპასუხოდ და მისადმი ადაპტაციის მიზნით.

დრ ხშირად შეინიშნება პაციენტებში ღვიძლის ისეთი ქოლესტაზური დაავადებებით, როგორცაა პირველადი ბილიური ციროზი, პირველადი სკლეროზული ქოლანგიტი და ბილიური ატრეზია. პირველადი ბილიური ციროზით ან პირველადი სკლეროზული ქოლანგიტით დაავადებული პაციენტების ღვიძლის ნიმუშმა აჩვენა ვრცელი დრ-ები CK19+, EpCAM+ და OV6+ უჯრედებით (*Crosby HA, 1998*). დუქტულური რეაქციები CK7+ უჯრედების ფართო ექსპანსიით ასევე გამოვლინდა ბილიური ატრეზიით პაციენტების ღვიძლის ანათლებშიც (*Kinugasa Y, 1999*).

დრ-ში მონაწილე ბილიური სტრუქტურები, მათი ზომებიდან გამომდინარე, ავლენენ ჰეტეროგენულობას (*Han Y, 2013*).

ნაღვლის სადინარების კლასიფიკაცია ეფუძნება მათ დიამეტრს. ადამიანის ღვიძლში სადინარები ზომების მიხედვად შემდეგნაირად ნაწილდება: ნაღვლის დუქტულები (<15 მკმ), წილაკთაშორისი სადინარები (15-100 მკმ), სეპტალური სადინარები (100-300 მკმ), რეგიონული (ზონალური) სადინარები (300-400 მკმ), სეგმენტური სადინარები (400-800 მკმ) და ღვიძლის (წილოვანი) სადინარები (>800 მკმ) (*Kanno N, 2000; Glaser S, 2009*). ვირთაგვის ღვიძლში, ინტრაჰეპატური ნაღვლის ხე დიამეტრების მიხედვით იყოფა განსხვავებულად - პატარა სადინარები (დიამეტრი <15

მკმ) და დიდი სადინარები (დიამეტრი > 15 მკმ) (*Kanno N. 2000; Alpini G, 1997*), რაც კარგად შეესაბამება მათ ფუნქციურ ჰეტეროგენულობას (*Glaser S, 2009; Francis HL, 2012; Gaudio E, 2006; Glaser S, 2006*).

ადამიანებში ქოლანგიოციტები ასევე კლასიფიცირდება ზომის მიხედვით (პატარა, საშუალო და დიდი), რაც შესაბამისობაშია ნაღვლის სადინარების დიამეტრებთან. ადამიანებისგან განსხვავებით, მღრღნელებს, სადინარების შესაბამისად აქვთ მხოლოდ მცირე და დიდი ქოლანგიოციტები, რომლებსაც აქვთ განსხვავებული ფუნქციური თვისებები (*Kanno N, 2000*).

მღრღნელების წვრილი სადინარები გამოფენილია ე.წ. მცირე ქოლანგიოციტებით (დიამეტრით დაახლოებით 8 მკმ), რომლებიც ხასიათდება მაღალი ბირთვულ/ციტოპლაზმური ინდექსით, ხოლო მსხვილი სადინარები გამოფენილია ე.წ. დიდი ქოლანგიოციტებით (დიამეტრით დაახლოებით 15 მკმ), რომლებიც ხასიათდება დაბალი ბირთვულ/ციტოპლაზმური ინდექსით (*Benedetti A, 1996; Kanno N, 2000; Glaser S, 2009; Gaudio E, 2009*). ეს მნიშვნელოვანი ინფორმაციაა, რადგან ის იძლევა ვირთაგვის ნაღვლის გზებიდან გამოყოფილი მცირე და დიდი ქოლანგიოციტების კვლევებით მიღებული შედეგების პირდაპირ ბმას ღვიძლში და ბილიარული ხის სხვადასხვა ნაწილებთან (*Kanno N, 2000; Alpini G, 1996; Alpini G, 1997; Glaser S, 2009; LeSage G, 1999*). ბოლოდროინდელმა კვლევამ თავებში, რომელთაც გადაუკვანძეს ნაღვლის საერთო სადინარი, აჩვენა, რომ ვირთაგვის მსგავსად, თავის ინტრაჰეპატური ბილიარული ეპითელიუმიც მორფოლოგიურად და ფუნქციურად ჰეტეროგენულია (*Glaser S, 2009*).

მიჩნეულია, რომ მცირე ქოლანგიოციტების ერთი ნაწილი წარმოადგენს ნაღვლის სადინარებში მდებარე წინამორბედ უჯრედებს, რომლებიც უფრო მდგრადია დაზიანების მიმართ, ვიდრე დიდი ქოლანგიოციტები (*Maroni L, 2015; Mancinelli R, 2013*).

მცირე და დიდი ქოლანგიოციტების დიფერენციული რეაქციის გამოკვლევა სხვადასხვა პათოლოგიის პირობებში მნიშვნელოვანია იმის გათვალისწინებით, რომ ღვიძლის სხვადასხვა დაავადებამ შეიძლება გავლენა მოახდინოს ნაღვლის სადინარის კონკრეტულ სეგმენტებზე და, შესაბამისად, გამოიწვიოს განსხვავებული ბილიარული რეაქციები.

ინტრაჰეპატური ქოლანგიოციტების ფუნქციური ჰეტეროგენულობის კონცეფცია ეფუძნება დაკვირვებას, რომ სეკრეტინის რეცეპტორის (SR) გენის ექსპრესია და სეკრეტინით გამოწვეული cAMP სინთეზი წარმოდგენილია ქოლანგიოციტებში, რომლებიც გამოფენენ დიდ (>15  $\mu\text{m}$  დიამეტრის), მაგრამ არა მცირე (<15  $\mu\text{m}$  დიამეტრის) ნაღვლის სადინარებს (*Alpini G, 1998*). ამასთანავე, აღსანიშნავია, რომ დრ-ში მონაწილე მცირე და დიდი ნაღვლის სადინარების გამომფენი მცირე და დიდი ქოლანგიოციტები განსხვავდება არა მხოლოდ ცილების ექსპრესიით, არამედ პროლიფერაციული აქტივობითაც (*Glaser SS, 2009*). ნაღვლის სადინარის ოკლუზიის შემდეგ, მღრღნელების ღვიძლში ვლინდება CK19+ დიდი ქოლანგიოციტების (და არა პატარა ქოლანგიოციტების) რაოდენობის მომატება (*Alpini G, 1998*).

ნახშირბადის ტეტრაქლორიდის (CCl<sub>4</sub>) მწვავე ინიექცია ვირთაგვებში აზიანებს დიდ (მაგრამ არა პატარა) ქოლანგიოციტებს, მაგრამ იწვევს მცირე ქოლანგიოციტების გამრავლებას დრ-ის წარმოქმნით (CK19+ უჯრედების გავრცელებით) - რაც ამ მოდელში უნდა ასრულებდეს დიდი ქოლანგიოციტური მასის დაკარგვის კომპენსაციის ამოცანას (*LeSage GD, 1999*).

ვინაიდან როგორც მცირე, ისე დიდი ქოლანგიოციტები აექსპრესირებენ CK7-ს და CK19-ს, შეუძლებელია ქოლანგიოციტების ორი ქვეჯგუფის ჰისტოლოგიურად განსხვავება მხოლოდ ამ მარკერების გამოყენებით. ამავე მიზეზით ხშირად ძნელია ქოლანგიოციტების განსხვავება პროგენიტორული უჯრედებისაგანაც.

მონიშნული ქოლანგიოციტების მიერ შექმნილი სამგანზომილებიანი ტრასისათვის თვალყურის მიდევნებამ (ანათლების რეკონსტრუქციის მეთოდით) გამოავლინა, რომ სხვადასხვა ზომის ქოლანგიოციტების პროლიფერაციული უნარი განსხვავებული იყო თიოაგეტამიდით (TAA) გამოწვეული ღვიძლის დაზიანების დროს *in vivo*; ამასთანავე, ამ პროლიფერაციული ქოლანგიოციტების ნაწილი არ იყო დაჯგუფებული, არამედ მიმოფანტული იყო ნაღვლის ხეზე (*Kamimoto K, 2016*), რაც ართულებდა იმის გარკვევას, ეს პროლიფერაციული ბილიური უჯრედები წარმოადგენს მცირე თუ დიდ ქოლანგიოციტებს, ან თუნდაც პროგენიტორულ უჯრედებს.

IIA და IIB ტიპის დრ-ები წარმოადგენს „ატიპიურ“ დრ-ს, რომლებიც დიფერენცირდება იმის გათვალისწინებით, თუ სად გვხვდება დუქტულური

პროფილები: პერიპორტულად (IIA) თუ წილაკის პარენქიმის სიღრმეში - მათ შორის ცენტრილობულურადაც და/ან პარენქიმის ჰიპოქსიის უბნებში (IIB) (*Desmet VJ, 2011; Abou Monsef Y et al., 2021*). ატიპიური დრ გვხვდება ქრონიკული ქოლასტაზით და ანთებით მიმდინარე დაავადებების (ან ცხოველური მოდელების) დროს, სუბ-მასიური ნეკროზის შემდეგ მორეგენერაციე ღვიძლში, ღვიძლის ალკოჰოლური დაზიანების, ღვიძლის არაალკოჰოლური ცხიმოვანი დაავადების დროს და ფოკალური კვანძოვანი ჰიპერპლაზიის პირობებში (*Sato K, 2019*).

ატიპიური დრ განიხილება, როგორც ღვიძლის პროგენიტორული უჯრედების რეაქცია, რომლებიც შეიძლება წარმოშობილი იყოს ან ასეთი უჯრედების ნიშიდან (მაგალითად, ჰერინგის მილაკებიდან) ან ჰეპატოციტების დედიფერენციაციის შედეგად (*Uchida T, 1983; Desmet VJ, 2011*).

ღვიძლის პათოლოგიის მოდელებში, ბილიური კომპონენტის დაზიანების დროს, დრ-ის ქოლანგიოციტური ფენოტიპის უჯრედების გამრავლება შეიძლება წარმოადგენდეს არა მხოლოდ არსებული ქოლანგიოციტების თვითპროლიფერაციის, არამედ ჰეპატოციტების ტრანსდიფერენციაციის შედეგსაც (*Desmet VJ, Arch, 2011 (I); Desmet VJ, 2011 (II); Desmet VJ, Arch 2011 (III)*). აღნიშნულის გათვალისწინებით შეიძლება ვივარაუდოთ, რომ ასეთი, ტრანსდიფერენციაციის უნარის მქონე ჰეპატოციტები (ე.წ. ჰიბრიდული ჰეპატოციტები) შეიძლება წარმოადგენდეს პროგენიტორულ უჯრედებს, ან მინიმუმ, გააჩნდეს საკმარისი პლასტიკურობა იმისათვის, რომ გამოავლინოს ან ჰეპატოციტური ან ქოლანგიოციტური ფენოტიპი, ღვიძლის დაზიანების სპეციფიკის მიხედვით. ამასთანავე, გასარკვევია, ჰეპატოციტები და/ან ჰიბრიდული ჰეპატოციტები ტრანსდიფერენცირდებიან კლასიკურ ქოლანგიოციტებად თუ ბილიარული ეპითელიუმის მსგავს უჯრედებად, რომლებიც ინარჩუნებენ ქოლანგიოციტებისგან განსხვავებული გენის ექსპრესიის პროფილებს ღვიძლის სხვადასხვა დაზიანებისას.

მიუხედავად იმისა, რომ ჰეპატოციტების ტრანსდიფერენციაცია ბილიურ უჯრედებად დადასტურებულია ექსპერიმენტულ მოდელებში, საჭიროა შემდგომი კვლევები იმის დასამტკიცებლად, რომ მსგავსი ტრანსდიფერენციაცია ხდება ადამიანის ღვიძლშიც, სხვადასხვა დაავადების პირობებში (*Sato K, 2019*).

ატოპიურ დრ-ში ცალკე გამოყოფენ III ტიპის დრ-ს, რომელიც, როგორც წესი, გვხვდება მხოლოდ მღრღნელებში, მათი ღვიძლის პარენქიმის ისეთი ქიმიური აგენტებით მოწამვლისას, როგორებიცაა D-გალაქტოზამინი ან ოთხქლორიანი ნახშირბადი (CCl<sub>4</sub>) და დაკავშირებულია ღვიძლის ღეროვანი უჯრედების (ოვალური უჯრედების) პროლიფერაციასთან.

დრ-ის კვლევა წარმატებით ხორციელდება მღრღნელებში - ღვიძლის მასობრივი დაზიანების და/ან ნეკროზის, ჰეპატოცელულური კარცინომის, ღვიძლის რეზექციის და ნაღვლის საერთო სადინარის ოკლუზიის მოდელებზე (*Fickert P et al., 2007; Xu M et al., 2014; Suzuki Y et al., 2016; Georgiev P et al., 2008*). მკვლევართა ინტერესი განპირობებულია იმით, რომ დრ განიხილება კარცინოგენუზთან და რეგენერაციასთან მჭიდრო კავშირში (*Sato K, et al., 2019*). ნაჩვენებია, რომ სხვადასხვა მოდელის პირობებში შეიძლება განვითარდეს რამდენიმე ტიპის დუქტულური რეაქცია - ერთდროულად ან თანმიმდევრობით (*Azmaiparashvili E et al., 2012*).

დრ-ის პროცესი გულისხმობს არა მხოლოდ დუქტულური პროფილების რაოდენობის მატებას, არამედ, ანთებითი უჯრედებით (ძირითადად ნეიტროფილებით) ინფილტრაციასაც და სისხლძარღვოვანი და ფიბროზული ელემენტების გამრავლებასაც, რაც თან ახლავს დუქტულური პროფილების გამრავლებას და მათთან ერთად ქმნის ტიპურ ქსოვილოვან სურათს.

ნორმალურ პირობებში, ღვიძლში უჯრედების განახლების ხარისხი დაბალია (*Wright N, 1984*), მაგრამ დაზიანების საპასუხოდ, ძირითადი ეპითელური უჯრედების პოპულაცია - ჰეპატოციტები - შეიძლება სწრაფად გამრავლდეს. ღვიძლი, ამ უნარით, გარკვეულწილად, წააგავს ნაწლავის ლორწოვან გარსს და ეპიდერმისს და შეიძლება განიხილებოდეს, როგორც ღეროვანი უჯრედების და ვექტორული სისტემის ერთობლიობა (კომპლექსი). ყველა ასეთი კომპლექსი მოიცავს სამ კონცეპციურ განყოფილებას, რომელთაგან თითოეულს გააჩნია თავისი მორფო-ფუნქციური მახასიათებელი (*Aterman K, 1992; Sigal SH, 1992*). ღეროვანი უჯრედების განყოფილება შეიცავს უჯრედებს, რომლის დაყოფაც იწვევს ორი ისეთი შვილობილი უჯრედის წარმოქმნას, რომელთაგან ერთი რჩება ღეროვან უჯრედად, მეორე განიცდის დიფერენციაციას. ღეროვან უჯრედებს აქვთ ემბრიონული ფენოტიპი, რომელიც გამოხატავს ქსოვილის სპეციფიკური გენების ემბრიონულ იზოფორმებს.

ამპლიფიკაციის განყოფილება შეიცავს უჯრედებს, რომლებიც უფრო სწრაფად მრავლდებიან და რომლებსაც შეუძლიათ კიდევ უფრო სწრაფად გამრავლდნენ დაზიანების შემდეგ. დიფერენცირებულ უჯრედთა განყოფილება შედგება უჯრედებისგან, რომლებმაც მეტ-ნაკლებად დაკარგეს გაყოფის უნარი.

მღრღნელებზე დაკვირვებამ აჩვენა, რომ (*Sigal SH, 1992*) მათი ღვიძლის ოვალური უჯრედები (ან მათი ანალოგები) წარმოადგენს ღეროვან უჯრედებს, რომელიც მოთავსებულია ქოლანგიოლებში (ჰერინგის მილაკებში) და დასაბამს აძლევს უფრო სწრაფად გამრავლებად უჯრედებს პერიპორტულ ზონაში. ისინი კი, თავის მხრივ, გარდაიქმნიებიან დიფერენცირებულ უჯრედებად - პროლიფერაციის შეზღუდული შესაძლებლობით. ეს წარმოდგენა ემთხვევა ზაჯიჩეკისა და თანაავტორთა(1985) მიერ მოწოდებულ „მდინარე ღვიძლის“ კონცეფციას(*Cumucio JJ, 1989*;) რომლის თანახმადაც, არსებობს ჰეპატოციტების უწყვეტი, ნელი პროლიფერაცია პერიპორტულ ზონებში, რის შედეგადაც წარმოქმნილი ჰეპატოციტები მიედინებიან დღეში დაახლოებით 2  $\mu$  სიჩქარით ცენტრალური ვენის ირგვლივ ზონებისკენ, სადაც ისინი განიცდიან აპოპტოზს. თეორიამ, რომლის თანახმადაც ღვიძლის უჯრედების ფირფიტები (ხარბები) წარმოადგენენ ზემოაღნიშნული ვექტორული ხაზოვანი სისტემის ნაწილს, შეიძლება ახსნას ჰეპატოციტებს შორის ფუნქციური ჰეტეროგენურობა აცინუსის სხვადასხვა ზონაში (*Cumucio JJ, 1989*).

უკანასკნელ წლებში ფართოვდება წარმოდგენები დუქტულურ რეაქციაში მონაწილე უჯრედების თაობაზე. ნაჩვენები იქნა, რომ დრ-ის დროს აქტიური უჯრედების წარმოშობის წყარო შეიძლება იყოს ქოლანგიოციტები, ჰეპატოციტები ან ღვიძლის პროგენიტორული უჯრედები და მათთან დაკავშირებული სასიგნალო გზები. ისინი შეიძლება განსხვავდებოდეს ღვიძლის დაზიანების სპეციფიკის ან კვლევაში გამოყენებული ცხოველური მოდელების მიხედვით (*Sato K, 2019*).

ციროზის მქონე პაციენტების ღვიძლის ნიმუშების გამოყენებით ჩატარებული კვლევებით გამოვლინდა ტიპური ქოლანგიოციტები, რომლებიც აექსპრესიებენ CK19 ანტიგენს, და ჰეპატოციტები, რომლებიც აექსპრესირებენ HepPar1 ანტიგენს; მაგრამ ასევე გამოვლინდა, რომ არსებობს გარდამავალი უჯრედები ქოლანგიოციტებსა და ჰეპატოციტებს შორის, რომლებიც გამოხატავენ სხვადასხვა მარკერებს, როგორცაა EpCAM და NCAM (*Zhou H, 2007; Stueck AE, 2015*). ნაჩვენებია ისეთი დინამიკაც,



რომლითაც სავარაუდოა ქოლანგიოციტების ტრანსდიფერენცია ჰეპატოციტებად. ამასთანავე, არ არის დადგენილი, ქოლანგიოციტები ტრანსდიფერენცირდება ჰეპატოციტებად პირდაპირ თუ ღვიძლის პროგენიტორული უჯრედების სტადიის გავლით.

## 2.2. დუქტულური რეაქციის ტიპები და ფორმები

Desmet-ის მიერ შემოთავაზებულია კონცეპცია, რომ ღვიძლის დრ-ების უმეტესობა წარმოდგენილია "სადინაროვანი ფირფიტის" კონფიგურაციით (*Desmet VJ, 2011*). სადინაროვანი ფირფიტა წარმოადგენს ინტრაჰეპატური ნაღვლის სადინარების პრიმიტიული ფორმებს ღვიძლის ემბრიოლოგიური განვითარების სტადიაში, რომელიც შეესაბამება ბილიარული ტიპის უჯრედების ორმაგ პერფორირებულ ცილინდრს, რომელიც მოსაზღვრავს წრიულ ან ჭრილის მსგავს სანათურს (*Desmet VJ, 2011*). ამით შეიძლება აიხსნას, თუ რატომ იყო დრ პირველადი ბილიარული ციროზის დროს წარმოდგენილი მოგრძო, გრეხილი სტრუქტურების სახით, რომლებიც არ შეიცავს შესამჩნევ სანათურებს და საერთოდ იშვიათად არის წარმოდგენილი წრიული ან ოვალური ფორმის განივკვეთების სახით (*Kaplan MM, 1993*), ან ბილიარული ატრეზიის დროს - „კომპლექსური ფილიგრანული ნიმუშების სახით“ (*Pacheco MC, 2009*). მართლაც, უპირატესად გრძივი, გრეხილი ფილიგრანული პროფილები შეესაბამება სადინაროვანი ფირფიტის აგებულებას. დრ-ის დროს აღმოჩენილი „მინი-სადინაროვანი ფირფიტები“ შედგება მცირე ზომის ცენტრალური სისხლძარღვისგან (როგორც წესი, ეს არის შეცვლილი ფორმის სინუსოიდი ან ვენულა), რომელიც გარშემორტყმულია მცირე ოდენობის მეზენქიმით, რომელიც დასაბამს იღებს დისეს სივრციდან, და (ჩვეულებრივ) ბილიარული ტიპის ეპითელიური უჯრედების ორმაგი ფენისაგან, რომელიც მას წრიულად აკრავს. ეპითელიოციტების ორ ფენას შორის მდებარეობს თითქმის ვირტუალური სანათურის ნაპრალი. ხშირად, მის ერთ ან რამდენიმე ადგილას შეინიშნება მილაკოვანი დილატაცია. ეს კონფიგურაცია პრაქტიკულად ზუსტად შეესაბამება ორშრიანი ემბრიონული სადინაროვანი ფირფიტის კონსტრუქციას ადრეული რემოდელირების ეტაპზე, რომელიც ხასიათდება მილაკოვანი დილატაციით სადინაროვანი ფირფიტის პერიმეტრის გასწვრივ რამდენიმე ადგილას. როგორც ემბრიონის განვითარების დროს სადინაროვანი ფირფიტები, ახლად წარმოქმნილი მინი-სადინაროვანი ფირფიტებიც გადაიქცევა მილოვან არხებად. მინი-სადინაროვანი ფირფიტები სწრაფად რემოდელირდება, თუ ქოლესტაზის მდგრადია, რაც, თავის მხრივ, განაპირობებს ნაღვლის მყავების ქოლექტურ ციკლის ხანგრძლივ საჭიროებას (*Yeh H-Z, 1997*). ეს ციკლი კი უკვე

ხორციელდება მინი-სადინაროვან ფირფიტებში უფრო დიდი რეზორბციული ქოლანგიოციტური ზედაპირის გამო. დრ-ის დროს სადინაროვანი ფირფიტის შაბლონები დაფიქსირდა ღვიძლის ბიოპტატების პერიპორტულ მიდამოებში, პაციენტებში, რომლებსაც აღენიშნებოდათ ქრონიკული ქოლესტაზის სინდრომი (პაციენტები პირველადი ბილიური ციროზით და პირველადი სკლეროზული ქოლანგიტით, ბილიარული ატრეზიით, ზრდასრულთა იდიოპათიური დუქტოპენიით, მოპროგრესე ოჯახური ინტრაჰეპატური ქოლესტაზის ტიპი 2 -ით და ნაღვლის მარილების ექსპორტის ტუმბოს დეფიციტით).

სადინაროვანი ფირფიტის შაბლონები შეიძლება ასევე ნანახი იყოს ღვიძლის სიმსივნეებში, მაგ. ღვიძლის მეზენქიმურ ჰამარტომაში (*Desmet VJ, 1992*), ქოლანგიოლოცელულური კარცინომის დროს (*Komuta M, 2008*) და ზოგიერთ შერეულ ჰეპატოცელულურ-ქოლანგიოცელულურ კარცინომაში, სიმსივნე-სტრომის საზღვარზე.

1-ელი ტიპის დუქტულური რეაქცია წარმოადგენს უკვე არსებული ქოლანგიოციტების გამრავლებას, რომელიც როლს თამაშობს ნაღვლის სადინარების სტრუქტურულ კორექციაში. ის ვითარდება სწრაფად, ხელს უწყობს ნაღვლის მყავების ქოლე-ჰეპატური ციკლის შენარჩუნებას, რაც შეიძლება განხილულ იქნას პარენქიმის დამატებით „გადარჩენის მექანიზმად“ ქოლესტაზური დაზიანების დროს.

მე-2A და მე-2B ტიპის დუქტულური რეაქციები წარმოადგენს ჰერინგის არხებში არსებული პროგენიტორული უჯრედების აქტივაციას, რაც სტიმულირებულია ქოლესტაზით ან ჰიპოქსიით გამოწვეული ჰეპატოციტების დედიფერენციაციით. 2A ტიპის დუქტულური რეაქცია ვითარდება ნელა, ქმნის დამატებით კანალიკულურ დრენაჟებს უფრო დიდ ქოლანგიოციტურ რეზორბციულ ზედაპირთან კავშირის საშუალებით, რაც ხელს უწყობს ქოლე-ჰეპატური ციკლის მდგრადობას ქრონიკული ქოლესტაზის დროს. მე-2B ტიპის დუქტულური რეაქცია ქმნის სადინარებს ჰიპოქსიურ ადგილებში; ამ ტიპის დუქტულური რეაქცია შეიძლება განხილულ იქნას როგორც იმ მექანიზმების გაცოცხლება, რომელიც როლს თამაშობს ახალი პორტული ტრაქტების ინდუქციაში ღვიძლის ზრდის დროს.

მე-3 ტიპის დუქტულური რეაქცია წარმოადგენს პროგენიტორ უჯრედებზე დაფუძნებული პარენქიმის ხელახალი წარმოქმნის კონცეფციის კლასიკურ ნიმუშს.

სადინაროვანი ფირფიტების ფორმით დუქტულური რეაქციების განვითარების კონცეფციამ შეიძლება ახსნას ახალი წილაკების წარმოქმნა ბავშვობაში ღვიძლის ფიზიოლოგიური ონტოგენური ზრდის პროცესში და/ან განმარტოს ღვიძლის პათოლოგიის სხვადასხვა მახასიათებელი (*Desmet VJ, 2011*).

მნიშვნელოვანია იმის გამოკვლევა, თუ როგორ წარმოიქმნება ნაღვლის სადინარები ღვიძლის პოსტნატალური ონტოგენეზის დროს ახლად განვითარებულ პორტულ ტრაქტებში და როგორ ინარჩუნებენ ისინი უწყვეტობას ნაღვლის კაპილარების ახლადგანვითარებულ ქსელებთან. Desmet თვლის, რომ ბავშვობისას ღვიძლის ზრდა დაკავშირებულია ახალი წილაკების შექმნასთან, ან ძველი წილაკების ძგიდეებით დატიხვრასთან. ამასთანავე, ხაზს უსვამს, რომ ეგზოკრინული სეკრეციული სტრუქტურა ღვიძლში არ წარმოადგენს მარტივ ჯირკვლოვან აცინუსს. ის მეტად შეესაბამება ჰეპატოცელულარული ფირფიტების ლაბირინთს (მურალიუმს), რომელიც მოიცავს ნაღვლის არხების ქსელს მრავალი „გასასვლელით“ „პარენქიმული ერთეულის“ პერიფერიაზე, ამის გამო, ღვიძლის ფუნქციური ერთეული სრულიად განსხვავდება სხვა ეპითელური ორგანოების ფუნქციური ერთეულებისგან და წარმოადგენს ერთ-ერთ მახასიათებელს, რომელიც ღვიძლს "sui generis" ორგანოდ აქცევს (*Desmet VJ, 2011*).

Desmet ვარაუდობს, რომ პოსტნატალური ზრდის დროს ღვიძლი ხელახლა რთავს ონტოგენეზურ მექანიზმებს, რომლებიც მუშაობს ღვიძლშიდა ნაღვლის სადინარების განვითარების ემბრიონულ და ნაყოფის ეტაპებზე. სავარაუდოდ, უნდა ხდებოდეს სადინაროვანი ფირფიტების (ან მსგავსი სტრუქტურების) ფორმირება, რაც უზრუნველყოფს მკაცრ უწყვეტობას გაფართოებულ ნაღვლის კაპილარულ ქსელებს და უკვე არსებულ და ასევე მზარდ ნაღვლის სადრენაჟო სისტემას შორის. შესაძლებელია, რომ პოსტნატალური სადინაროვანი ფირფიტის განვითარების და დატოტიანების მექანიზმი ადრეულ რაუნდებზე გენეტიკურად კონტროლდებოდეს, ხოლო მოგვიანებით იძენდეს სტოქასტურ ფორმას და რეაგირებდეს გარემოს სიგნალებზე (*Affolter M, 2003*). ზრდის სტოქასტურობით და პოსტნატალურად არათანაბარი სისწრაფით მზარდი პარენქიმული უბნების არსებობით უნდა იყოს განპირობებული სხვადასხვა ფორმის და ზომის მოდულების არსებობა ადამიანის ღვიძლის სტრუქტურაში (*Teutsch HF, 2005*) ასეთივე განსხვავებული ზომის და ფორმის წილაკები აღწერილ იქნა ქ. ცომიას და თანავტორთა მიერ ვირთაგვებში ღვიძლის 2/3-ის

რეზექციის და რე-რეზექციის შემდეგ (*Tsomaia K et al., 2020*), რაც დამატებით აქტუალურობას სძენს აღნიშნული მიმართულებით კვლევების გაგრძელებას. ამასთან დაკავშირებით კვლავ აქტუალური ხდება ტრადიციული შეკითხვა, თუ რომელი პარენქიმული ერთეულის არჩევა სჯობს ღვიძლის სტრუქტურის ადეკვატური დახასიათებისათვის: Kiernan -ის ერთეული, Mall-ის წილაკი, Rappaport-ის აცინუსი, Matsumoto-ს წილაკი, ქოლეჰეპატონი choleohepaton, Teutsch-ის მოდული, თუ რაიმე სხვა (*Desmet VJ, 2001*).

Desmet-ის აზრით ყველაზე ადეკვატურად უნდა იქნეს მიჩნეული ქოლეოჰეპატონი (*Ekataksin W, 1997*), რომელიც არის ყველაზე პატარა ერთეული, რომელიც მოიცავს მთელი ორგანოს ყველა სტრუქტურულ და ფუნქციურ მახასიათებელს და შეესაბამება ადამიანის ღვიძლში სტრუქტურულად საუკეთესოდ ორგანიზებულ Matsumoto-ის პირველად და მეორად წილაკებს (*Matsumoto T et al., 1979; Matsumoto T et al., 1982*) დაასევე თავსებადია (თუმცა, გარკვეულწილად, განსხვავებული ზომითა და ფორმით) Teutsch-ის ღვიძლის მოდულის კონცეფციასთან (*Teutsch HF, 2005*).

ზრდასრული ადამიანის ღვიძლში წილაკების საერთო რაოდენობა შეადგენს  $500000 \pm 100,000$ -ს (*Landing BH, 1991*), მაშინ, როდესაც ახალშობილთა ღვიძლში წილაკების რაოდენობა მხოლოდ 50000-ის ფარგლებშია. ეს ნიშნავს, რომ დაბადებიდან სრულწლოვანებამდე ღვიძლის წილაკების რაოდენობა 500 000-მდე ერთეულით მატულობს. დათვლილი ერთეულები შეესაბამება Kiernan-ის კლასიკურ ექვსკუთხა ღვიძლის წილაკებს, რომლებიც გარკვეული დაშვებით შეესაბამება Matsumoto-ს და თანაავტორთა მიერ აღწერილ მეორად წილაკებს (*Matsumoto T et al., 1979; Matsumoto T et al., 1982*)

ფრიად შრომატევად ამოცანას წარმოადგენს ბავშვების მზარდი ღვიძლის ბიოფსიების ჰისტოლოგიური გამოკვლევა იმის დასადგენად, ვითარდება თუ არა ახალი დუქტულურ-კანალიკულური კავშირები სადინროვანი ფირფიტების ეკვივალენტების სახით. ბიოფსიურ ნემსით მოხვედრა ახალ ქოლეოჰეპატონში, რომელიც ფორმირდება ახალი კანალიკულურ-დუქტულური კავშირების ჩამოყალიბების პროცესში, ძნელია, მით უფრო იმის გათვალისწინებით, რომ ეს სადინროვანი ფირფიტები, ისევე როგორც ემბრიონული განვითარებისას - სწრაფად

გადაიქცევა ნორმალური მილაკოვანი ფორმის სადინარებად. გარდა ამისა, ასეთი კვლევა, ბუნებრივია შეხვდება ეთიკურ წინააღმდეგობებს. მძიმე პათოლოგიური დრების დროს სადინაროვანი ფირფიტების ფორმირება შეიძლება ერთდროულად მოხდეს თითქმის ყველა შემავალი სინუსოიდის გარშემო, რაც შექმნის ქსელს წილაკის პერიფერიაზე. ნორმალური ონტოგენეზის დროს პროცესი გაცილებით თანმიმდევრულია: სადინაროვანი ფირფიტები თანდათანობით ვითარდებიან მხოლოდ შერჩეული ცალკეული სინუსოიდების გარშემო (*Desmet VJ, 2011*).

აღმოჩნდა, რომ მეზენქიმა დუქტულური რეაქციის უბნებში ხასიათდება სისხლის კაპილარების დიდი რაოდენობით, რომლებშიც ელექტრონული მიკროსკოპული გამოკვლევით განასხვავებენ ოთხ ტიპს (*Carruthers JS, 1962*). ისინი შეიძლება ჩაითვალოს სინუსოიდების პატარა პორტულ ვენულებად ტრანსფორმაციის სხვადასხვა ეტაპად, რაც თავსებადია ეკატაქსინისა და უეიკის მიერ მოწოდებულ, ეგრეთ წოდებულ „პორტალიზებული სინუსოიდების“ კონცეპციასთან (*Ekataksin W, Wake K, 1997; Ekataksin W, 1991*). ადამიანის ღვიძლში დრ-ის სისხლძარღვების იმუნოჰისტოქიმიურმა კვლევებმა აჩვენა, რომ სადინარები და სისხლძარღვები რეაგირებენ უნისონში, და განვითარების ემბრიონული პერიოდის მსგავსად (*Fabris I, 2008*), სადინარები წინ უსწრებენ, თან წაიყოლებენ (*van den Heuvel MC, 2006*) და ინარჩუნებენ (*Gouw ASH, 2006*) მათ თანმხლებ არტერიულ სისხლძარღვებს (რაც დასტურდება სისხლძარღვთა ენდოთელური ზრდის ფაქტორის (VEGF)-A-ის მომატებული ექსპრესიით), რაც ეხმიანება ცვლილებების განვითარების თანმიმდევრობას პორტული ტრაქტის ფორმირებისას ემბრიონის ღვიძლში (*Desmet VJ, 2011; Fabris L, 2008*).

რამდენიმე ნაშრომში აღნიშნულია ღორის (*Johnson FP, 1919*) და ალბინოს ვირთაგვებში (*McKellar M, 1949*) ღვიძლის წილაკების რაოდენობის მატება ახალშობილობიდან ზრდასრულ ასაკამდე პერიოდში. ასევე წილაკების რაოდენობის მატება აღწერილია ვირთაგვებში განმეორებითი ნაწილობრივი ჰეპატექტომიის შემდეგ (*Simpson GEC, 1963; Yashina IN, 1971; Tsomaia K et al., 2020*). თუმცა, პრაქტიკულად არ არსებობს ლიტერატურა ნორმალური განვითარების დროს ადამიანის ღვიძლის ახალი ერთეულების განვითარების მექანიზმის შესახებ, რაც, სავარაუდოდ, განპირობებულია

ადამიანის ღვიძლში გამოკვეთილი ანატომიური ერთეულების არარსებობით (*Desmet VJ, 2001*).

Desmet -ის დაკვირვებით, ყველა დრ, გარდა 1-ელი ტიპისა, რომელიც შეესაბამება ადრე არსებული ქოლანგიოციტების გამრავლებას - გვხვდება სადინაროვანი ფირფიტის კონფიგურაციით (*Desmet VJ, 2001*).

დუქტულური რეაქციების ეპითელური უჯრედები არ არის გარეგნულად ერთგვაროვანი. მათი ზომები მერყეობს 6 მკმ -დან (ეს ჰერინგის არხების ყველაზე პატარა ქოლანგიოციტების დიამეტრია) 40 მკმ-მდე (ეს ჰეპატოციტების ნორმალური დიამეტრია) (*Roskams TA, 2004*).

ბილიური ობსტრუქციული დაავადების დროს უჯრედების დადებითი შედეგა ეპითელური მემბრანის ანტიგენით (EMA) მიუთითებს მომწიფებული ქოლანგიოციტების პროლიფერაციაზე, მაშინ როდესაც ჰეპატოციტულური დიფერენციაცია უფრო გამოხატულია ღვიძლის ფულმინანტური უკმარისობისა და ციროზის დროს და დაკავშირებულია ნერვული უჯრედების ადჰეზიის მოლეკულის (NCAM ან CD56), EMA-ს და CD10-ის ერთდროულ ექსპრესიასთან (*Falkowski O, 2003*).

დრ ასევე შეიცავს სხვა, მრავალფეროვან, მაგრამ მნიშვნელოვან კომპონენტებს, რომლებიც აუცილებელია ნიშის აქტივობის შენარჩუნებისა და მოდულაციისთვის - მეზენქიმური, სისხლძარღვთა, ნერვული და ჰემაპოეზური უჯრედების ჩათვლით (*Wang Y, 2010; Lorenzini S, 2010; Gouw AS, 2006*). ნიშის კომპონენტები, ღეროვანი/პროგენიტორული უჯრედების გარდა, მოიცავს ექსტრაცელულურ მატრიქსს (განსაკუთრებით, ლამინინს) (*Petersen B, 2008*) და უჯრედულ კომპონენტებს, მათ შორის, ენდოთელიუმს (*Yamada S, 1987; Gouw AS, 2006*) და მიოფიბრობლასტებს/ღვიძლის ვარსკვლავა უჯრედებს, ასევე ანთებით უჯრედებს. ნაჩვენებია, რომ უჯრედთა ეს კომპლექსი ხელს უწყობს ღეროვანი/პროგენიტორული უჯრედების ექსპანსიას (*Petersen B, 2008*). რამდენიმე კვლევა სამგანზომილებიანი რეკონსტრუქციის გამოყენებით, ადასტურებს, რომ დრ-ები წარმოადგენს ჰეპატობილიური უჯრედების რთულ ქსელს, რომლებიც განმტოებულია უკვე არსებული ჰერინგის მილაკებიდან (*Yamada S, 1987; Falkowski O, 2003; Theise ND, 1999*). ღვიძლის სხვადასხვა დაავადების დროს პროლიფერაციული რეაქციის კვლევები მხარს უჭერს ამ მოსაზრებას (*Bioulac-Sage P, 2011; Zhou H, 2007; Turner R,*

2011).სხვადასხვა გენეზის ციროზის დროსაც დასტურდება დრ-ის მსგავსი კავშირები ჰერინგის არხებთან; ამასთანავე, ნაჩვენებია ჰეპატოციტების პირდაპირი წარმოქმნაც დუქტულური რეაქციებიდან (*Falkowski O, 2003; van den Heuvel MC, 2006*), ასევე ჰერინგის არხებისაგან და ნაღვლის წილაკთაშორისი სადინარებიდანაც (*Falkowski O, 2003;Kuwahara R, 2008*). დრ-ის უჯრედების იმუნოფენოტიპები აერთიანებს ლეროვან უჯრედებზე, ჰეპატოციტებსა და ქოლანგიოციტებზე არსებული ანტიგენების სხვადასხვა კომბინაციებს (*Roskams TA, 2004;van den Heuvel MC, 2004; Oh SH, 2007*).

დრ-ის შემადგენელი ჰეპატობილიური უჯრედების წარმოშობის თაობაზე სამი სხვადასხვა ჰიპოთეზა არსებობს: 1. ჰეპატოციტების ბილიური მეტაპლაზია (*Clouston AD,2005*). 2. ძვლის ტვინისგან წარმოშობილი მოცირკულირე ლეროვანი/პროგენიტორული უჯრედების გადმოსვლა ღვიძლის ქსოვილში (ნაჩვენებია იქნა მღრღნელებში) (*Theise ND, 2000*) და ადამიანებში ღვიძლის მძიმე პათოლოგიის დროს (*Diaz R, 2008*). 3. ეს ჰიპოთეზა ყველაზე საკამათოა. ვარაუდობენ, რომ შეიძლება ხდებოდეს მეზენქიმურ-ეპითელიური ტრანსფორმაცია (მიოფიბრობლასტური და/ან ანგიობლასტური უჯრედების ეპითელიური დიფერენციაცია), თუმცა ამ მოსაზრებას ცოტა მხარდამჭერი ყავს (*Lunz JG, 2008*).

დრ-ის უჯრედები და მატრიქსი ურთიერთქმედებენ, როგორც რთული ადაპტაციური სისტემების კომპონენტები (*D'Inverno M, 2006; Theise ND, 2006; Hoehme S, 2010*).იმ ფაქტს, რომ დუქტულური რეაქცია შეიძლება წარმოადგენდეს ჰეპატოციტების (ჰეპატოცელულური აღდგენის) წყაროს, ყველაზე დამაჯერებლად ადასტურებს კვლევები, რომლებიც აჩვენებს, რომ EpCAM-დადებითი ჰეპატოციტების ტელომერები უფრო გრძელია, ვიდრე EpCAM-უარყოფითი ჰეპატოციტების (რომლებიც, სავარაუდოდ უფრო ძველია - წარმოქმნილია ადრე არსებული ჰეპატოციტების რეპლიკაციის შედეგად), მაგრამ ოდნავ უფრო მოკლე, ვიდრე დუქტულური რეაქციის შემადგენლობაში მყოფი უჯრედებისა (*van den Heuvel MC, 2006*).

ეპითელიუმის მეზენქიმური ტრანსფორმაცია არის ალბათ ყველაზე დამაინტრიგებელი ჰიპოთეზური მექანიზმი ღვიძლის ფიბროზის განვითარებაში. ნაჩვენებია, რომ დრ-ის შემადგონლობაში მყოფმა ეპითელიურმა უჯრედებმა შეიძლება დაკარგოს ეპითელიური მარკერები და შეიძინოს მეზენქიმური მარკერები. ამასთანავე,



ამ უჯრედებისაგან კოლაგენის წარმოება არ არის დადასტურებული (*Taura K, 2010; Rygiel KA, 2008;*).

ითვლება, რომ დუქტულურ რეაქციას შეუძლია ორმაგი როლის შესრულება ჰეპატოკარცინოგენეზში: დუქტულური რეაქციის ღეროვანმა/პროგენიტორულმა უჯრედებმა შეიძლება განიცადონ ავთვისებიანი ტრანსფორმაცია და, ამასთანავე, ხელი შეუწყონ სიმსივნის მიკროგარემოს განვითარებას, რომელიც მოიცავს მატრიქსს და სტრომული უჯრედების სხვადასხვა პოპულაციას და აღიარებულია, როგორც მნიშვნელოვანი ფაქტორი სიმსივნის გაჩენის, ზრდისა და ინვაზიისთვის (*Ziol,2008*).

გამოსახულების მარტივი ტექნიკის შემუშავებით Kaneko K-მ და თანაავტორებმა (*Kaneko K et al., 2015*) შეძლეს თავის ღვიძლში ბილიური ტრაქტის გლობალური და ნატიფი არქიტექტურის გამოვლენა და აჩვენეს, რომ ღვიძლის პროგენიტორული უჯრედების გაჩენა და ექსპანსია რეალურად შეესაბამება ინტრაჰეპატური ბილიარული ხის სტრუქტურულ ტრანსფორმაციას ღვიძლის სხვადასხვა დაზიანების მოდელებში. დადასტურეს ნაღვლის ტოტების გავრცელების არეალის თანდათანობითი და თანმიმდევრული გაფართოება - ქრონიკული დაზიანების ნიმუშის და პათოლოგიის მიმდინარეობის შესაბამისად (*Kaneko K, 2015*). როდესაც ჰეპატოციტების ქრონიკული დაზიანება ვლინდება პერიცენტრულ მიდამოში, ხდება ბილიური ტოტების წილაკშიდა ექსპანსია - პერიპორტალური უბნიდან აშკარა ტროპიზმით შორეული დაზიანებული უბნისკენ. ამასთანავე, მილაკოვანი სტრუქტურები ხშირად შექმნილია ღვიძლის პროგენიტორული უჯრედებით. ეს მილაკოვანი სტრუქტურები დაკავშირებულია ადრე არსებულ ნაღვლის სადინარებთან და მათთან ერთად ქმნიან ერთიან სადრენაჟო სისტემას(*Kaneko K, 2015*).

### 2.3. დუქტულური რეაქციის სტრუქტურული საფუძვლები და განვითარების მექანიზმები

სტანდარტული ნაღვლის სადინარების გარდა, ტიპური დუქტულური პროფილების მოცემა ჰისტოლოგიურ პრეპარატებზე შეუძლია ე.წ. აბერანტულ სადინარებს, პერიბილიურ ლორწოვან ჯირკვლებს და პერიპორტული ბილიური წნულის სტრუქტურებს.

აბერანტული სადინარები შეიძლება წარმოდგენილი იყოს მოდეგენერაციე („გაქრობადი“) სადინარებით ღვიძლის ზედაპირზე (ლაენეკის კაფსულის ქვეშ), ნაღვლის ბუშტის სარეცელში, ღვიძლის იოგებში (სამკუთხა იოგში) და სხვ., ან საოცარი („უჩვეულო“) ბილიური სტრუქტურებით განივი ნაპრალის მიდამოში (ღვიძლის კარის ფირფიტის სისქეში) (*El Gharbawy RM, 2011*). ისინი განიხილება, როგორც ღვიძლის ქსოვილის ინვოლუციის შედეგად „შერჩენილი სადინარები“.

პერიბილიურ ლორწოვან ჯირკვლებს დუქტულური პროფილების მოცემა შეუძლია სადინარის კედელში (ინტრამურული ჯირკვლები), ან პორტული ველის არეში, პერიბილიურად, ზოგჯერ კი სადინარისაგან საკმაო მანძილის დაშორებით (ექსტრამურული ჯირკვლები), მაგრამ ისინი არ გასდებიან პორტული ტრაქტის ფარგლებს და არ შეაღწევენ პარენქიმაში (*Carpino G, 2012; Kordzaia D, 2014*). El Gharbawy RM და თანაავტორები (2011) ამ ჯირკვლებს მიიჩნევენ ასევე ღვიძლის კარის ფირფიტის სისქეში არსებულ, ზემოაღნიშნულ უჩვეულო ბილიურ სტრუქტურებად. მაგრამ, მნიშვნელოვანია იმის აღნიშვნაც, რომ რომ საოცარი ბილიური სტრუქტურები აღწერილი იქნა ვირთაგვის კარის მიდამოშიც, ლაენეკის კაფსულის ქვეშ. ეს წნული შედგება ანასტომოზებით დაკავშირებული ბილიური დუქტულების ქსელისაგან, რომელიც სათავეს იღებს პორტულ ტრაქტებში მდებარე ნაღვლის სადინარებიდან (*Yamamoto K, 1984; Yamamoto K, 1985*). ასეთი წნულის არსებობა აღწერილია დიდი ჰილარული პორტალური ტრაქტებიდან პატარა პორტალურ ტრაქტებამდე, რომლებიც შეიცავს მხოლოდ 30  $\mu\text{m}$  დიამეტრის ნაღვლის სადინარებს. აღნიშნული წნულის ასოციაცია პერიბილიურ ჯირკვლებთან არ დასტურდება სხვა მკვლევარების მიერ (*Murakami T, 2001; Azmaiparashvili E, 2021 და სხვ.*). მაგრამ, ნებისმიერ შემთხვევაში, ზემოდასახელებულ, ნაღვლის კალაპოტთან ასოცირებულ სტრუქტურებს,

განსაკუთრებით კი ნაღვლის საერთო სადინარის ოკლუზიის პირობებში, შეუძლია განაპირობოს დუქტულური პროფილების გაჩენა (გამოვლენა) ჰისტოლოგიურ პრეპარატებზე.

Kaneko K. -მ და თანაავტორებმა (2015) ტუშით ინიექციის, კონფოკალური მიკროსკოპიის და კომპიუტერული რეკონსტრუქციის მეთოდების გამოყენებით (*Kaneko K, 2015*), აღწერეს ის პერიპორტული ბილიური წნული, რომელიც აღწერილი იქნა მურაკამის და თანაავტორების მიერ (*Murakami T, 2001*). პერიპორტული ბილიური წნულის მონაკვეთებს, ცხადია, შეუძლია დუქტულური პროფილების მოცემა პორტულ ველებში. მაგრამ, ამასთანავე, ისინი ჰერინგის მილაკების და უწვრილესი დუქტულების მსგავსად (მით უფრო, რომ ყველა აღნიშნული მილაკის დიამეტრი ერთი კატეგორიისაა) ასევე შეიძლება განვიხილოთ პროგენიტორული უჯრედების ნიშად, რომელთაც შეუძლიათ დუქტულურ რეაქციაში უჯრედული კომპონენტების აქტივაციით და მათი ბილიურ რემოდელირებაში ჩართვით მონაწილეობა (*Roskams T et al, 2004*).

Kaneko K. -მ და თანაავტორებმა (2015) უჩვენეს, რომ პროგენიტორული და ბილიოეპითელური უჯრედები ქმნიან ერთიან ტუბულურ სტრუქტურებს, რომელთა მკვეთრი განსხვავება მხოლოდ ჰისტოლოგიურ დონეზე შეუძლებელია. აღსანიშნავია, რომ ბილიური ტოტების ექსპანსია არ მიუთითებს, რომ ისინი აუცილებლად წარმოქმნილია არსებული სადინარებისაგან. ისინი შეიძლება წარმოადგენდეს უჯრედული კონვერტაციის, მაგალითად, ჰეპატოციტთა ბილიური ტრანსდიფერენციაციის ან ჰერინგის მილაკებში არსებული პროგენიტორული უჯრედების დიფერენციაციის შედეგს (*Michalopoulos GK, 2014; Kordes C, 2013; Yanger K, 2013; Sekiya S, 2014; Tarlow BD, 2014*). ამასთანავე, Kaneko K. -მ და თანაავტორები მიუთითებენ, რომ ბილიური ტრანსდიფერენციაციას უნდა ექვემდებარებოდეს სადინარების მომიჯნავე ან ახლო მდებარე ჰეპატოციტები.

იმის გათვალისწინებით, რომ ნაღვლის სადინარები (დუქტულები) თავად წარმოადგენს ღვიძლში პოტენციური დეროვანი/პროგენიტორული უჯრედების ნიშას (*Kordes C, 2013; Furuyama , 2011*), შესაძლებელია ვივარაუდოთ, რომ წილაკის შიგნით გავრცობილ ნაღვლის ტოტებს შეუძლია წვლილი შეიტანოს პროგენიტორული უჯრედების ნიშის წილაკის პარენქიმაში გავრცობაში, რაც, თავის მხრივ, ხელს უწყობს

ახალი ჰეპატოციტების „ადგილობრივ მიწოდებას“ და ღვიძლის რეგენერაციას - უჯრედების დიდი პოპულაციის დაზიანების პირობებში.

ბოლო ორი ათწლეულის განმავლობაში ჩატარებულმა კვლევებმა აჩვენა, რომ ჰერინგის მილაკების გამომდენი უჯრედები ღვიძლის პროგენიტორული უჯრედებია. ჰერინგის მილაკები ვირთაგვებში განთავსებულია პერიპორტულ სივრცეში, მაშინ როცა ადამიანის ღვიძლში ისინი მოსაზღვრე ფირფიტის გავლით აღწევენ წილაკის პარენქიმაში. ამასთანავე, ადამიანებში დადასტურებულია წილაკთაშორისი ძგიდეების არსებობა რუდიმენტული ფორმით. ჰერინგის მილაკები, რომელთა ეპითელიური მემბრანებიც ავლენს EMA-/CD56+/CD133+ იმუნო-ფენოტიპს, მიყვებიან პორტულ-პორტული ღერძის გასწვრივ არსებულ ამ ძგიდეებს კარის ვენის და ღვიძლის არტერიების ტერმინალურ ტოტებთან ერთად. ეს განლაგება აღინიშნება მშობიარობის შემდგომ პერიოდში, მაგრამ რეგრესს განიცდის და უჩინარდება ადრეული ბავშვობის ასაკში. სისხლძარღვების ამგვარი განლაგება წილაკებს შორის ადრე აღწერილი იყო, როგორც სისხლძარღვოვანი ძგიდე (*Matsumoto T, 1979. Gouw AS, 2006*)

ადამიანის ღვიძლში ჰერინგის მილაკების ზემოაღწერილი თავისებურების გათვალისწინებით, მნიშვნელოვანია, ამ საკითხის დამატებით გამოკვლევა, მით უფრო, რომ CK7 ანტისხეულისაგან განსხვავებით, რომელიც მკვეთრად მონიშნავს ზოგჯერ ძალიან მცირე ნაღვლის დუქტულურ პროფილებს და, მეტიც, ცალკეულ ქოლანგიოეპითელიურ უჯრედებს, რომლებიც განლაგებულია სისხლძარღვთა ძგიდის გასწვრივ, CD56 და CD133 რეაქცია არ არის ისეთი ძლიერი და დიფუზური. აღნიშნულის გამო, CD56+ და CD133+ სადინარების რაოდენობა ობიექტურად არ არის შეფასებული.

Paku -ისა და თანაავტორების მიერ, კონფოკალური მიკროსკოპის გამოყენებით აღწერილია ვირთაგვებში პროგენიტორული უჯრედების ნიში, კერძოდ, წაგრძელებული დატოტვადი დუქტულები პორტული ტრაქტის შიგნით, რომლებიც უერთდებიან ნაღვლის კაპილარებს მოსაზღვრე ფირფიტასთან (*Paku S, 2005*). სხვა ავტორთა მონაცემების გათვალისწინებით, რომლებიც ადასტურებენ კანალიკულურ-დუქტულური კავშირების შეზღუდულ რაოდენობას, უნდა ვივარაუდოთ, რომ Dezső K -ისა და თანაავტორების მიერ აღწერილი დატოტვადი დუქტულები წარმოადგენს არა ჰერინგის მილაკებს, არამედ პერიპორტულ ბილიურ წნულს, რომელიც აღწერილია

ვირთაგვაში ინიექციური რეპლიკების მასკანირებელი ელექტრონული მიკროსკოპის გამოყენებით (*Murakami T, 2001*). ამასთანავე, აღნიშნულია, რომ ეს დუქტულები წარმოადგენენ უნიკალურ CK19+/CK7- იმუნოფენოტიპს, რომლის მსგავსიც არ გვხვდება ადამიანის ღვიძლში. იქ ყველა CK19+/CK7+ -ია.

ადამიანის ჰერინგის მილაკები თავდაპირველად აღწერილი იყო (Hering E. 1867) როგორც მოკლე სწორი დუქტულები, რომლებიც მდებარეობდნენ მოსაზღვრე ფირფიტაზე და ერთმანეთთან აკავშირებდნენ ნაღვლის კაპილარებს და წილაკთაშორის სადინარებს თუმცა, Theise და თანაავტორებმა (*Theise ND, 1999*). აჩვენეს ადამიანის ღვიძლში ჰერინგის მილაკების წილაკშიდა გავრცელებაც მოსაზღვრე ფირფიტის გავლით. ამდენად, Dezső და თანაავტორები ასკვნიან, რომ ჰერინგის მილაკების არქიტექტურა ვირთაგვებში და ადამიანებში განსხვავებულია (*Dezső K, 2009*).

არსებობს მოსაზრება, ღვიძლში პროგენიტორული უჯრედების 4 ნიშის არსებობის თაობაზე. ეს ნიშებია: ჰერინგის არხები, ნაღვლის წილაკშიდა დუქტულები, პერიდუქტულური „ნულოვანი“ მონონუკლეური უჯრედები და პერიბილიური ჰეპატოციტები (*Kuwahara R, 2008*). Murakami-ის (2001) და საკუთარი კვლევების საფუძველზე დ. კორძაიას და თანაავტორთა მიერ, მღრღნელებში გამოყოფილ იქნა პროგენიტორული უჯრედების კიდევ ერთი ნიში - პერიპორტული ბილიური წნული (*Kordzaia D, 2014*). ამ ნიშებიდან 3 წარმოადგენს დუქტულურ სტრუქტურებს, რომელთა ზუსტი არქიტექტურის გამოკვლევაც საკვანძო მნიშვნელობისაა დუქტულური რეაქციის რაობის დასადგენად სხვადასხვა პათოლოგიის პირობებში/მოდელებში.

Dezső-ს და თანაავტორების მიერ (*Dezső K, 2009*) წარმოდგენილია ადამიანის ნორმალურ ღვიძლში ინტრაპარენქიმული ბილიური სადინარების ფართოდ ცნობილი არქიტექტურის (*Saxena R, 1999; Saxena R, 2004; Roskams TA, 2004*) შემდგომი დახვეწით მიღებული მოდელი, რომლის თანახმადაც, ჰერინგის მილაკები თანმხლები სისხლძარღვებით განლაგებულია რუდიმენტური ინტერლობულური ძგიდის ზონებში. ისინი შეიძლება გამოირჩეოდნენ დიდი ნაღვლის გზებისგან უნიკალური იმუნოფენოტიპით.

ჰერინგის მილაკები წარმოადგენს ნაღვლის ხის უმცირეს, ყველაზე პროქსიმალურ შენაკადს, რომელიც შეიცავს ქოლანგიოციტებს და მონაწილეობს მცირე

კალიბრის ნაღვლის გზების დაავადებებში (*Saxena R, 2002*). კვლევებმა, რომელიც ეფუძნებოდა მასონის ტრიქრომით შეღებილი და CK19-თ მონიშნული ანათლების შესწავლას, დაადასტურა, რომ ფიბროზული ძგიდეები, რომლებიც ვითარდებიან ღვიძლის პათოლოგიის პირობებში, თითქოსდა მიუყვებიან „ჰერინგის მილაკების ბილიკებს“ (*Hytiroglou P, 2004*).

პარაცეტამოლის ტოქსიკურობით გამოწვეული ღვიძლის მასიური ნეკროზის შესწავლისას, აღმოჩნდა, რომ ადგილი აქვს პერიპორტულ რეგიონში CK19+ ჰეპატობილიური უჯრედების მასობრივ გამრავლებას, რაც ჰემატოქსილინით და ეოზინით შეღებულ ანათლებზე ვლინდება დრ-ის სახით. სამგანზომილებიანი რეკონსტრუქციისას, ეს უჯრედები ერთმანეთს უკავშირებიან და ქმნიან განტოტვად სტრუქტურებს, რომლებიც შედგება მილებისა და არხებისაგან და რომლის ერთიანი საწყისიც მდებარეობს პერიპორტულად.

ჰერინგის მილაკები, ისევე როგორც ნაღვლის დუქტულები, როგორც ნორმალურ და დაავადებულ ღვიძლში აექსპრესირებს c-kit-ს - რეცეპტორს ღეროვანი უჯრედების ფაქტორისთვის (*Theise ND, 1999*).

ჰერინგის მილაკების ანატომიურ სტრუქტურის თაობაზე მოპოვებული ლიტერატურული მონაცემების გაანალიზება საშუალებას იძლევა აიხსნას პროლიფერაციული პასუხის ორი განსხვავებული ტიპი: ღვიძლი შეიძლება მთლიანად რეგენერირდეს მომწიფებული ჰეპატოციტების გაყოფითა და გამრავლებით, ან ოვალური/პროგენიტორული უჯრედების გამრავლებით. ეს უკანასკნელი აშკარაა მაშინ, როდესაც მეტაბოლიტები ან ტოქსინები ბლოკავს ჰეპატოციტების დაყოფას.

როდესაც დაზიანება მოიცავს წილაკის შიდა მესამედს, ადგილი აქვს უპირატესად მომწიფებული ჰეპატოციტების პროლიფერაციას. თუმცა, როდესაც დაზიანება აღწევს ბილიურ-ჰეპატოციტურ უბნებს (ჰერინგის მილაკებს), ამოქმედდება მეორე მექანიზმი - ღეროვანი/პროგენიტორული უჯრედების პროლიფერაცია; ამდენად, ჰერინგის არხები მოქმედებს როგორც ღვიძლის ღეროვანი/პროგენიტორული უჯრედების პროლიფერაციაში ჩართვის ცენტრი (*Theise ND, 1999; Cassiman D, 2002*).

დრ-ის ანატომიური საფუძვლების სწორად გააზრებისათვის მნიშვნელოვანია ბილიური სისტემის ემბრიონული განვითარების, ანატომიის და ჰისტოლოგიის ცოდნა. ღვიძლშიდა და ღვიძლგარეთა ბილიარული სისტემები ცალ-ცალკე ვითარდება და თუ

როგორ უკავშირდება ისინი ერთმანეთს, ჯერჯერობით კიდევ უცნობია. შესაბამისად, ცალ-ცალკე განიხილება ღვიძლგარეთა და ღვიძლშიდა ბილიარული ხეების (კალაპოტების) განვითარება. ამასთანავე, გრძელდება მცდელობები, რომ შეჯამდეს ტრანსკრიპციული და სასიგნალო მოდულები, რომლებიც ხელს უწყობენ ორივე სისტემის დიფერენციაციასა და მორფოგენეზს (*Lemaigre FP, 2020*).

მორფოლოგიური თვალსაზრისით, ნაღვლის სადინარები წარმოადგენს განშტოებულ ეპითელიურ მილებს. კლასიკური კვლევებით შემუშავებულია ადამიანის ორგანიზმში მილებისა და სანათურის ფორმირების ძირითადი მოდელები (*Van Eyken P, 1988; Antoniou A, 2009; Carpentier R, 2011; Benhamouche-Trouillet S, 2018; Tanimizu N, 2016; Takashima Y, 2015*).

ნაღვლის სადინარები ვითარდება კარის ვენის ტოტების გასწვრივ. პროცესი იწყება ღვიძლის კარიდან და მიემართება ღვიძლის წილების პერიფერიისკენ. ხდება სადინაროვანი ფირფიტის წარმოქმნა, რომელიც შედგება ქოლანგიოციტების უწყვეტი და ერთმრიანი ფურცლისგან, რომელიც ფარავს პორტულ მეზენქიმას. სადინაროვანი ფირფიტა შესამჩნევი ხდება ემბრიონის განვითარების მეხუთე-მეშვიდე კვირაზე ადამიანებში და დაახლოებით 13.5 დღეზე თაგვებში (*Antoniou A, 2009; Roskams T, 2008*). სადინაროვანი ფირფიტა წარმოქმნის რამდენიმე სანათურს, რომლებიც თავდაპირველად ასიმეტრიულად არის შემოფარგლული: ქოლანგიოციტებით - პორტული მხრიდან და, ჰეპატობლასტებით - პარენქიმის მხრიდან; ეს სანათური წარმოქმნის პატარა ცისტებსა და მილაკებს, რომლებსაც პრიმიტიული სადინაროვანი სტრუქტურები ეწოდება. როდესაც ცისტები ერთმანეთს უერთდება, ხოლო მილაკები გრძელდებიან, ჰეპატობლასტები, რომლებიც ქმნის სანათურის პარენქიმისმხრივ კედელს, დიფერენცირდებიან ქოლანგიოციტებად. სადინარის მორფოგენეზის დასრულება გულისხმობს მილების რემოდელირებას სადინარების რაოდენობის შემცირებით და სადინაროვანი ფირფიტების უჯრედების ნაწილის პერიპორტულ ჰეპატოციტებად დიფერენცირებით.

ადამიანის პერიბილიური ჯირკვლები დაკავშირებულია როგორც ღვიძლშიდა, ისე ღვიძლგარეთა ნაღვლის სადინარებთან. ამდენად, მათი წარმოშობაც დიფერენცირებულია. ისინი შედგება ლორწოვანი და სეროზული აცინუსებისაგან, რომლებიც დაკავშირებულნი არიან ნაღვლის სადინართან და მასთან ერთად ქმნიან

ერთიან სისტემას. ღვიძლში და პერიბილიური ჯირკვლები ახლავს მსხვილი კალიბრის სადინარებს. ისინი ვითარდება ემბრიონულ პერიოდში სადინაროვანი ფირფიტისაგან. მიუხედავად იმისა, რომ ადამიანებში სადინაროვანი ფირფიტა შესამჩნევია გესტაციის მეშვიდე კვირას, პირველი მორფოლოგიური მტკიცებულება ღვიძლში და პერიბილიური ჯირკვლის განვითარების შესახებ ვლინდება მოგვიანებით, გესტაციის მეათე კვირას. ამ დროს მილაკოვანი გაფართოებები გამოეყოფა სადინაროვან ფირფიტას და თანდათან ფორმირდება აცინუსურ სტრუქტურებად (*Terada T, 1993*). ისინი წარმოდგენილია ექსტრამურული და ინტრამურული პერიბილიური სტრუქტურების სახით (*Nakanuma Y, 1994*). ღვიძლგარეთა პერიბილარული ჯირკვლები ვითარდება ნაღვლის საერთო სადინარის, ღვიძლის და ნაღვლის ბუშტის სადინარების გასწვრივ, მაგრამ არა ნაღვლის ბუშტის გასწვრივ. ისინი აღმოჩენილია როგორც აცინუსისმაგვარი სტრუქტურები გესტაციის 35-ე კვირაში და აგრძელებენ გამრავლება-ფორმირებას დაბადებიდან პირველ წლის ბოლომდე. პერიბილიური ჯირკვლები ზოგჯერ ერთმანეთთან აკავშირებს ღვიძლგარეთა ბილიური ხის სეგმენტებს (*Terada T, 2014; Spitz L, 1979; DiPaola F, 2013*), განსაკუთრებით სადინარების შერწყმის უბნების სიახლოვეს (*Kordzaia DJ et al, 2014*). ჯირკვლების გამომდენი უჯრედები აექსპრესირებენ მომწიფებული ქოლანგიოციტების ისეთ მარკერს, როგორცაა CK19, და ენდოდერმულ მარკერებს, როგორცაა Sox17 და Pdx1. ეს უჯრედები მრავლდებიან სადინარების დაზიანების საპასუხოდ, სავარაუდოდ ლორწოვანის მთლიანობისა და ფუნქციის აღდგენის მიზნით (*DiPaola F, 2013*). არსებობს მტკიცებულებები, რომ პერიბილიური ჯირკვლები შეიცავს უჯრედებს მულტიპოტენტური ღეროვანი უჯრედების თვისებებით (*Cardinale V, 2011. Carpino G, 2012. Lanzoni G, 2016*), მაგრამ უცნობია, რამდენად მონაწილეობენ ეს უჯრედები ნაყოფის განვითარების დროს ბილიურ მორფოგენეზში.

ჰერინგის არხი არის არხი, რომელიც ნაწილობრივ შემოფარებულია ჰეპატოციტებით და ნაწილობრივ ქოლანგიოციტებით. იგი წარმოადგენს ანატომიურ და ფიზიოლოგიურ კავშირს ინტრალობულურ კანალიკულურ სისტემასა და ბილიარულ ხეს შორის. ჰეპატოციტებისა და ნაღვლის ხის კონტაქტი არ ხდება ე.წ. მოსაზღვრე ფირფიტის ფარგლებში, როგორც ადრე ვარაუდობდნენ, არამედ მთელს სიგრძეზე ჰერინგის მილაკებისა, რომლებიც ვარსკვლავის ქიმებივით არიან შეჭრილი



წილაკებში პორტული ტრაქტიებიდან (*Roskams TA, 2004*) ბილიური სისტემის მონაწილეობა ღვიძლის რეგენერაციასა და რეპარაციაში აქტიურად განიხილება სწორედ იმის გამო, რომ მასში განთავსებულია პროგენიტორული უჯრედები (წვრილ დუქტულებში და ჰერინგის არხებში) (*Duncan A. 2009; Itoh T., 2016*).

ჰერინგის არხების რიცხვი, სიგრძე და ფორმა დამოკიდებულია ღვიძლის ქსოვილის ნიმუშებზე (ნორმალური ქსოვილია თუ პათოლოგიური) და იმუნოჰისტოქიმიური მარკერების გამოყენებაზე (მაგ., CK7, CK19 ან ეპითელიური უჯრედების ადჰეზიური მოლეკულა EpCAM) (*Roskams TA, 2004; Theise ND, 1999; van den Heuvel MC, 2006; van den Heuvel MC, 2004*). იმუნოშეღებვის გარეშე, ადამიანის ნორმალურ ღვიძლში, ერთ წილაკთაშორის პორტულ ტრაქტში, საშუალოდ ვლინდება 0.4 სადინარი (0-დან - 4-მდე) (*Alvaro D, 2007*), ხოლო CK7-ის გამოყენების შემდეგ, ეს მაჩვენებელი შეადგენს 2.5-5 -ს (*Desmet VJ, 2011; Craig CE, 2004*).

ქოლანგიოციტები წარმოადგენს უჯრედების ჰეტეროგენულ ჯგუფს (*Alpini G, 2002*), რომელიც მონაწილეობს ნაღვლის კალაპოტის შექმნაში, ნაღვლის შემადგენლობის და ნაკადის განსაზღვრაში (*Saxena R, 1999. Ros JE, 2003*). ისინი წარმოადგენენ ორგანოსშიდა ფაკულტატურ უჯრედებს (*Theise ND, 1999; Sell S, 1998; Baumann U, 1999*), რომლებიც შეიძლება ჩართულნი იყვნენ როგორც მატრიქსის ფორმირებაში, ასევე ფიბროგენეზში (*Roskams T, 1996; Kiss A, 2001; Hytiroglou P, 1998*).

ქოლანგიოციტები გამოფენს ერთმანეთთან დაკავშირებული მილების კომპლექსურ ქსელს - ნაღვლის სადინარების სისტემას, რომელიც ვრცელდება ღვიძლში ჰერინგის არხებიდან თორმეტგოჯა ნაწლავამდე. ადამიანებში ამ ქსელის მთლიანი სიგრძე შეადგენს დაახლოებით 1,25 მილს (2 კილომეტრს) (*Masyuk A, 2018*).

ქოლანგიოციტების სისხლით მომარაგება ხდება ღვიძლის არტერიიდან, რომლის ტოტებიც ქმნის პერიბილიურ სისხლძარღვოვან წნულს, რომელიც შედგება ნაღვლის სადინარების გარშემო ერთგვაროვანი დიამეტრის სისხლძარღვების სივრცული ქსელისგან. პერიბილიური სისხლძარღვოვანი წნულის ინტიმური ანატომიური ასოციაცია ქოლანგიოციტებთან იძლევა მათ შორის ნივთიერებათა (ინფორმაციის) ცვლის საშუალებას (*Morell C, 2013*).

ქოლანგიოციტები ახორციელებენ შემდეგ ძირითად ფიზიოლოგიური ფუნქციებს: ცვლიან ნაღვლის შემადგენლობას მათი პლაზმური მემბრანის აპიკალური

ზონის მეშვეობით; ქმნიან ბარიერს ნაღველში არსებული პოტენციურად დამაზიანებელი მოლეკულებისა და მიკროორგანიზმების ქსოვილებში გაღწევისათვის - მჭიდრო კავშირების საშუალებით და იმუნოგლობულინის A (IgA)-ს სეკრეციის გზით; უზრუნველყოფენ წვდომას იმუნურ და სისხლძარღვთა სისტემებთან მათი პლაზმური მემბრანის ბაზოლატერალური ზონის მეშვეობით (*Banales JM, 2019*).

ამასთანავე, ქოლანგიოციტები ავლენენ მორფოლოგიურ, ბიოქიმიურ და ფუნქციურ ჰეტეროგენურობას (*Han Y, 2013*). მოუძწიფებელი ქოლანგიოციტები, რომლებიც განლაგებულია ჰერინგის არხებში, ასევე ღვიძლშიდა და ღვიძლგარეთა პერიბილიარულ ჯირკვლებში, ნაკლებად არიან დიფერენცირებული და განიხილებიან როგორც პროგენიტორული უჯრედები, რომლებიც მონაწილეობენ ეპითელიუმის განახლებასა და ქსოვილის რეგენერაციაში. თუმცა, ქოლანგიოციტები თანდათანობით იძენენ დიფერენციაციის მაღალ ხარისხს ნაღვლის ხის გასწვრივ (მცირედან დიდ ნაღვლის სადინარებამდე) - უჯრედების პოლარობის, რეცეპტორების, ტრანსმიტერების ექსპრესიისა და ჰორმონებზე რეაგირების თვალსაზრისით (*Han Y, 2013; Alpini G, 1997; Alpini G, 1996; Ishii M, 1989; Kanno N, 2000*). ჟანგბადის პარციალური წნევა, მეტაბოლური აქტივობა და სუბსტრატული შემადგენლობა განსხვავდება ბილიარული ხის გასწვრივ, რაც განაპირობებს ქოლანგიოციტების დიფერენცირებულ მეტაბოლურ, სეკრეციულ და აბსორბციულ მახასიათებლებს.

ეს დიფერენციაცია შეიძლება გამოწვეული იყოს ნაღვლის ხის გასწვრივ ქოლანგიოციტების სისხლით მომარაგებაში განსხვავებებითაც (*Gaudio E, 2006*). ღვიძლგარეთა და ღვიძლშიდა ნაღვლის დიდი სადინარები მომარაგებულია სისხლძარღვების და კაპილარების რთული ქსელით, რომლებიც წარმოიქმნება ღვიძლის არტერიიდან და კარის ვენიდან (განსხვავებით წვრილი სადინარებისაგან, რომელთა გარშემოც პერიბილიური სისხლძარღვოვანი ქსელის არსებობა არ დასტურდება და მათი თანმხლები ერთეული არტერიები [არტერიოლები] უშუალოდ ჩაერთვიან კარის ვენულებს ან წილაკშიდა სინუსოიდების ქსელს).

დიფერენცირებულ ქოლანგიოციტებს აქვს განსხვავებული ბაზოლატერალური და აპიკალური (ლუმინალური) პლაზმური მემბრანები. ეს უკანასკნელი შეიცავს მიკროხაოებს, რომლებიც უზრუნველყოფს უჯრედის ზედაპირის ფართობის ხუთჯერ გაზრდას (*Vroman B, 1996; Ludwig J, 1998; Tabibian JH, 2013*), და ერთი პირველადი წამწამი,

რომელსაც მონაწილეობს ნაღვლისგან მომდინარე სიგნალების მიღება-გადაცემაში და უჯრედების ფუნქციის რეგულაციაში (*De La Iglesia, 1967; HuangB, 2006*).

მიუხედავად იმისა, რომ ქოლანგიოციტები შეადგენენ ღვიძლის უჯრედული პოპულაციის მხოლოდ 3-5%-ს, ისინი ახდენენ ადამიანებში ნაღვლის მთლიანი მოცულობის 30%-მდე წარმოქმნას, ხოლო დანარჩენი 70% წარმოიქმნება ჰეპატოციტების მიერ (ნაღვლის კანალიკულური სეკრეცია) (*Banales JM, 2006*), თუმცა მდრღნელებში, ქოლანგიოციტების წილი ნაღვლის წარმოქმნის პროცესში სავარაუდოდ ნაკლებია (*BoyerJL, 1986*).

ადამიანის ღვიძლი ადრეულ ემბრიონულ პერიოდში შედგება პროგენიტორული ეპითელიური უჯრედების ერთიანი პოპულაციისგან („ჰეპატობლასტები“), რომელიც იმუნორეაქტიულია CK-8, CK 18 და CK 19-ს მიმართ. პროგენიტორული უჯრედები, მინიმუმ, ბიპოტენტურია და შეუძლიათ წარმოქმნან როგორც ღვიძლის პარენქიმული უჯრედები, ასევე ღვიძლშიდა ნაღვლის გზების უჯრედები (*OberEA, 2018*).

ღვიძლშიდა ნაღვლის გზების განვითარება იწყება გესტაციის მე-7-მე-9 კვირაში. უჯრედების ნაწილობრივ დუბლირებული ფენა („სადინაროვანი ფირფიტა“) კარის ვენის ტოტების გარშემო, ხდება უფრო ინტენსიურად იმუნორეაქტიული CK8, 18 და 19 ანტისხეულების მიმართ, ვიდრე მიმდებარე ჰეპატობლასტები. გესტაციის მომდევნო კვირების განმავლობაში დუქტულური ფირფიტები ჩნდება მთელ ღვიძლში. დაახლოებით 12 კვირიდან იწყება დუქტულური ფირფიტების თანდათანობითი რემოდელირება, რის შედეგადაც წარმოიქმნება ცალკეული ნაღვლის სადინარები. დაახლოებით გესტაციის მე-20 კვირიდან, სადინაროვანი ფირფიტები თანდათან იძენენ იმუნორეაქტიულობას CK 7-ის ანტისხეულის მიმართ, რითაც სრულდება მათი CK პოლიპეპტიდების სრულ კომპლექტით აღჭურვა, რომელიც დამახასიათებელია ნორმალური ზრდასრული ღვიძლშიდა ნაღვლის სადინარის უჯრედებისთვის (*Van Eykenp, 1988; Van Eyken P, 1993*).

ამდენად, პორტულ მეზენქიმასთან მდებარე უახლოესი ჰეპატობლასტები გარდაიქმნებიან ქოლანგიოციტების მსგავს უჯრედებად და ერწყმიან ერთმანეთს სადინაროვანი ფირფიტების შექმნით, რომელიც დასაბამს აძლევს პრიმიტიული დუქტულური სტრუქტურების და, საბოლოოდ, ღვიძლშიდა ნაღვლის სადინარების განვითარებას (*Lemaigre FP, 2010*).

დარჩენილი პარენქიმული ჰეპატობლასტები, რომლებიც მდებარეობენ მოშორებით და თავისუფალნი არიან პორტული მეზენქიმის გავლენისგან, გესტაციის მე-10 კვირიდან კარგავენ CK 19-ს (*Stosiekp, 1990*) და დიფერენცირდებიან ჰეპატოციტებად. მსგავსი ცვლილებები ხდება ვირთაგვის ემბრიონის ღვიძლშიც, მაგრამ რამდენადმე განსხვავებულად ადამიანის ღვიძლისაგან.

ბილიარული ფენოტიპის მიღება ორკესტრირდება Notch73, Wnt74 სივრცულ-დროითი გრადიენტებით, გარდაქმნის ზრდის ფაქტორის  $-\beta$  (TGF $\beta$ ) -ის (*Clotman F, 2005*) და ფიბრობლასტების ზრდის ფაქტორის -FGF-ის სიგნალებით (*YanaiM, 2008*), რომლებიც წარმოიქმნება პორტული ტრაქტის შიგნით არსებული ენდოთელიური და/ან მეზენქიმული უჯრედებისაგან. ამის საპირისპიროდ, ჰეპატობლასტების დიფერენცირება მომწიფებულ ჰეპატოციტებად ემყარება ისეთ ფაქტორებს, როგორცაა ონკოსტატინი M, რომელიც წარმოიქმნება ნაყოფის ღვიძლში მრავლად არსებული ჰემატოპოეზური უჯრედებისაგან (*Kamiya A, 2004*).

ენდოთელურ უჯრედებში წარმოიქმნის ჰეპატოციტების ზრდის ფაქტორს (HGF) (*Schmidt C, 1995*) და სიმსივნური ნეკროზის ფაქტორს (TNF), რომელიც წარმოიქმნება კუპფერის უჯრედებში (*Gordillo M, 2015*), ასევე Jagged 1-ს და უჯრედის ზედაპირის Notch ლიგანდს-ს პრინციპული მნიშვნელობა აქვს ნაღვლის სადინარის განვითარებაში. ისინი გავლენას ახდენენ როგორც დიფერენციაციაზე, ასევე ტუბულოგენეზზე (*Lemaigre FP, 2010*)- პერიპორტულ ჰეპატობლასტებსა და პორტალურ მეზენქიმის შორის უჯრედ-უჯრედული და უჯრედ-ქსოვილოვანი კონტაქტის დროს.

ზოგადად, ითვლება, რომ ნორმალური ღვიძლში ხდება არსებული ზრდასრული ეპითელიური უჯრედების - ჰეპატოციტების და ქოლანგიოციტების - პერიოდული თვითრეპლიკაცია - მიტოზის მეშვეობით (განსხვავებით პროგენიტორული უჯრედების დიფერენციაციისგან) (*Stanger BZ, 2015*). ნორმულად ამ მექანიზმის ტემპი ძალიან ნელია, მაგრამ ის აბალანსებს შემთხვევით აპოპტოზურ მოვლენებს, რაც საკმარისია ჰომეოსტაზური წონასწორობის შესანარჩუნებლად.

ნაწილობრივი ჰეპატექტომიის შემდეგ, ღვიძლის რეგენერაციის პროგრამა მკვეთრად გააქტიურებულია ღვიძლის უჯრედების ბრუნვის დასაჩქარებლად და დაკარგული მასისა და ფუნქციის აღსადგენად. ამ აღიარებული ფენომენის

მოლეკულური მექანიზმები და მნიშვნელოვანი დეტალები შესწავლილ იქნა მხოლოდ ბოლო რამდენიმე ათწლეულის განმავლობაში (*PreziosiME, 2017*).

ღვიძლის რეგენერაციის თანამედროვე გაგება, ძირითადად, ჰეპატოციტების ბიოლოგიაზეა ორიენტირებული, მაგრამ აშკარაა, რომ ბილიარული სისტემაც უნდა იყოს ჩართული რეგენერაციაში. რეგენერაციის პროცესის დროს ღვიძლის სინთეზის მრავლობითი დროებითი ტალღების არსებობა მიუთითებს, რომ ღვიძლის უჯრედების სხვა ტიპებიც, როგორცაა ქოლანგიოციტები და არაპარენქიმული უჯრედები, ასევე განიცდიან დაჩქარებულ რეპლიკაციას ღვიძლის რეზექციის შემდეგ (*MichalopoulosGK, 1997*). ამასთანავე, ღვიძლის ტიპური (პოსტრეზექციური) რეგენერაციის დროს არ დასტურდება პერიპორტული რეგიონის დუქტულებში მოსახლე ღეროვანი უჯრედების გააქტიურება (*Svegliati-Baroni G, 2006; Alvaro D, 2006*).

ქოლანგიოციტები შეიძლება გააქტიურდეს სხვადასხვა სახის ზემოქმედების, მათ შორის ინფექციების, ქოლესტაზის, იშემიის და ქსენობიოტიკების ზემოქმედების შედეგად (*O'Hara SP, 2013; O'Hara SP, 2017*). ბევრ ქოლანგიოპათიაში, მათ შორის პირველადი სკლეროზული ქოლანგიტის და პირველადი ბილიური ციროზის დროს, ეტიოლოგიური ფაქტორი უცნობია. ფუნქციები, რომლებიც ახასიათებს გააქტიურებულ ქოლანგიოციტებს, მოიცავს გაძლიერებულ პროლიფერაციას და პროფიბროზულ და ანთების საწინააღმდეგო სეკრეციას (*PintoC, 2018; StrazzaboscoM, 2018*). გააქტიურებული ქოლანგიოციტები ასევე მონაწილეობენ იმუნურ, სისხლძარღვთა და მეზენქიმურ უჯრედებთან ურთიერთქმედებაში, ხოლო ქრონიკული გააქტიურებისას - ბილიური ფიბროზისა და ქოლანგიოკარცინომის განვითარებაში (*Blechacz B, 2008; Mederacke I, 2013*). ანთებითი უჯრედების ეს კომპლექსი (თანდაყოლილი იმუნური უჯრედები და T და B უჯრედები, მეზენქიმური უჯრედები და გააქტიურებული ქოლანგიოციტები) ქმნის დრ-ს.

დრ-ის ეპითელიური კომპონენტი ავლენს ბილიურ ფენოტიპს და ორგანიზებულია არარეგულარული ფორმის სტრუქტურებად. ეს უხვად ანასტომოზირებული სტრუქტურები, როგორც წესი, ძნელად გარჩევადი სანათურით, განლაგებულია პორტული სივრცის პერიფერიაზე, თუმცა შეიძლება გავრცელდეს როგორც წილაკის შიგნით, ისე პორტული ტრაქტიდან პორტულ ტრაქტამდე - პათოლოგიისაგან (გამომწვევი მიზეზისაგან)დამოკიდებულებით (*Roskams TA, 2003*;

**RoskamsTA, 2004).** ნაღვლის გზების ეპითელური უჯრედების მარკერების მიმართ პოზიტიური დრ-ის უჯრედები ზოგჯერ ვლინდება ისეთი კლასტერების სახით, რომლებიც მოსაზღვრავენ სანათურის მსგავს ნაპრალებს (ხვრელებს). მათ მიიჩნევენ ნაღვლის სადინარებთან დაკავშირებულ სტრუქტურებად, მაგრამ გაურკვეველი რჩება, რამდენად ეს კლასტერები დაკავშირებულია ერთმანეთთანაც (*Ishikawa T, 2012; Yeoh GC, 2007*)

ამ გააქტიურებულ, ბილიური ფენოტიპის მქონე უჯრედებს შეუძლია მონაწილეობა მიიღონ ანთებით პასუხში ქიმიოკინების, ციტოკინების და ანგიოგენური ზრდის ფაქტორების სეკრეციით.

რეაქციულ დუქტულურ უჯრედებს აქვთ ნორმალური ქოლანგიოციტებისგან განსხვავებული ბიოლოგიური თვისებები, ასევე შეუძლიათ შეიძინონ მეზენქიმური უჯრედების რიგი მორფოლოგიური და ფუნქციური მახასიათებლები. ეპითელურ-მეზენქიმური გარდამავალი მარკერების (EMT) *დე ნოვო* გამოხატვა, მათ შორის S100A4-ის, ვიმენტინის, ლოკოკინის და მატრიქსის მეტალოპროტეინაზა 2 (MMP2)-ის, ეპითელური მარკერის (E-კადჰერინის დაქვეითებასთან ერთად), დაფიქსირდა ქრონიკული ქოლანგიოპათიებით დაავადებულ პაციენტთა ღვიძლის რეაქციული დუქტულური უჯრედების შემცველ უბნებში (*Fabris L, 2011*). აღსანიშნავია, რომ რეაქციული დუქტულური უჯრედების სეკრეტორული პროფილი უჯრედების დაბერებასთან ასოცირებული სეკრეტორული პასუხის (SASP) მსგავსია. რეაქციული დუქტულური უჯრედები ავლენენ დაბერების მარკერების (მაგალითად, p16-ის) ჰეტეროგენულ ექსპრესიას (*Sasaki M, 2010*). ეს დაკვირვება ფუნქციურად მნიშვნელოვანია, რადგან რეაქციული დუქტულური უჯრედების დაბერება შეიძლება იყოს დაავადების პროცესების მამოძრავებელი SASP მექანიზმის მეშვეობით, რაც, შესაძლოა ხელს უწყობდეს დაავადების პროგრესირებას ანთებითი და ფიბროზული რეაქციების გაძლიერებით (*He S, 2017*). ამიტომ, დაბერებულ რეაქციულ დუქტულურ უჯრედებზე ზემოქმედება შეიძლება გახდეს ღვიძლის ქოლესტაზური დაავადებების დროს საინტერესო თერაპიული სტრატეგიის საფუძველი (*Moncsek A, 2018*).

რეაქციული დუქტულური უჯრედების უნარი, ხელახლა შექმნან ბილიარული არქიტექტურა, წარმოადგენს ნაღვლის პასაჟის აღდგენის მნიშვნელოვან წინაპირობას. ამასთანავე, ეს მექანიზმი შეიძლება ხორციელდებოდეს იმ მორფოგენეტიკური გზების

ჩართულობით, რომლებიც მონაწილეობენ ნაღვლის გზების პრენატალურ განვითარებაში (*Fabris L, 2007; Morell CM, 2017; FiorottoR, 2013; Geisler F, 2015; Zanconato F, 2018; Panciera T, 2017*).

ბილიარული ხის რემოდელირებაზე დაფუძნებული დუქტულური რეაქცია განსხვავებულია სხვადასხვა დაავადების დროს, ასევე სხვადასხვა პათოლოგიის მოდელირების პირობებში (*Rodrigo-Torres D, 2014; Boulter L, 2012*). ასე, მაგალითად, პერიპორტული ჰეპატოციტების დაზიანების დროს (ქოლინის დეფიციტით და ეთიონინით გამდიდრებული საკვებით ინდუცირებული დრ- DDC და CDE მოდელები) ნაღვლის სადინარები მრავალჯერადად იყოფიან კარის ვენის გარშემო და ქმნიან „რთულ“ წნულს, მაშინ როდესაც, CCl<sub>4</sub>-ით და TAA-ით მოწამვლის მოდელებში ჰეპატოციტების დაზიანება აღინიშნება ძირითადად ცენტრალური ვენის გარშემო, ვლინდება დამახასიათებელი მორფოლოგიის ბილიური სტრუქტურა, რომელიც მიზანმიმართულად (სწორხაზოვნად) მიემართება დაზიანების ადგილისაკენ.

Kaneko K. -მ და თანაავტორებმა უჩვენეს, რომ პროგენიტორულმა და ბილიოეპითელურმა უჯრედებმა შეიძლება შექმნან ერთიანი ტუბულური სტრუქტურები, რომლებშიც აღნიშნული უჯრედების მკვეთრი განსხვავება მხოლოდ ჰისტოლოგიურ დონეზე შეუძლებელია (*Kaneko K, 2015*). ამასთანავე, ბილიური ტოტების ექსპანსია არ მიუთითებს, რომ ისინი აუცილებლად წარმოქმნილია არსებული სადინარებისაგან. ისინი შეიძლება წარმოადგენდეს უჯრედული კონვერტაციის, მაგალითად, ჰეპატოციტთა ბილიური ტრანსდიფერენციაციის ან ჰერინგის მილაკებში არსებული პროგენიტორული უჯრედების დიფერენციაციის შედეგს (*Michalopoulos GK, 2014; Kordes C, 2013; Yanger K, 2013; Sekiya S, 2014; Tarlow BD, 2014*). ამასთანავე, Kaneko K და თანაავტორები მიუთითებენ, რომ ბილიურ ტრანსდიფერენციაციას უნდა ექვემდებარებოდეს სადინარების მომიჯნავე ან ახლო მდებარე ჰეპატოციტებიც (*Kaneko K, 2015*).

ნაჩვენები იქნა, რომ სხვადასხვა დაზიანების პასუხად ღვიძლი აქტიურად ასტიმულირებს სხვადასხვა სასიგნალო გზებს, შესაბამისად განსხვავებულია მათი ეფექტებიც. ამასთანავე, მნიშვნელოვანია არა მხოლოდ უჯრედების გამრავლებიდან მობილურობა, არამედ ისეთი მორფოგენეტიკური ასპექტებიც, როგორებიცაა უჯრედების პროტრუზია, უჯრედების გაყოფის მიმართულება და წარმოქმნილი

კლასტერების ერთმანეთთან და არსებულ ნაღვლის კალაპოტთან კავშირიც. ამას კი სჭირდება სიცოცხლისეული ვიზუალიზაცია დინამიკაში (*Kaneko K, 2015*).

ქოლესტაზის დროს ჰეპატოციტების სიკვდილის მექანიზმები კარგად არ არის განსაზღვრული. Fickert P.-ის და თანავტორთა კვლევის შედეგად, ნაჩვენები იქნა, რომ ნსო-ის პირობებში, თავებში, ჰეპატოციტების სიკვდილის მიზეზი არის ონკოზი (რომელიც ხასიათდება უჯრედის შემუპებით და უჯრედის მემბრანების დახეთქვით) და ნაკლებად აპოპტოზი (არ აღინიშნება კასპაზა-3-ის მნიშვნელოვანი გააქტიურება, მიუხედავად TUNEL-ის ანალიზის პოზიტიურობისა) და ციტოკერატინული ძაფების დაზიანება (*Fickert P, 2005*).

ამდენად, ღვიძლში ხდება ბილიარული არქიტექტურის მრავალფეროვანი რემოდელირება, რომელიც განსაზღვრულია დაზიანებების ბუნებით, თუმცა მექანიზმი, რომელიც განსაზღვრავს ბილიური ტოტების მიმართულებას, ჯერ კიდევ დასაზუსტებელია. ვარაუდობენ, რომ ღვიძლი შეიძლება იყოს უნიკალური ორგანო, სადაც დინამიური ეპითელიური ქსოვილის რემოდელირება ხდება ზრდასრულ ასაკშიც კი, როგორც ადაპტური პასუხი სხვადასხვა სტრესის პირობებში. ამ მოსაზრებას ადასტურებს ღვიძლშიდა ნაღვლის სადინარებს შორის კოლატერალების განვითარება (Kordzaia D., et al., 2014), ასევე ცდები, რომლითაც დადასტურებულია ღვიძლში პენეტრირებული 12-გოჯა ნაწლავის წყლულის მიმართულებით ნაღვლის სადინარების პროლიფერატების მიზანმიმართული ტროპიზმი (*Ikeda Y, 1997*).

როგორც ადამიანის, ისე ვირთაგვის ღვიძლშიდა ნაღვლის გზების უჯრედები CK8-ის და CK18-ის გარდა შეიცავს აგრეთვე CK 7-ს (ტიპი I CK, MW 54 kD) და CK 19-ს (ტიპი I CK, MW 40 kD) (*Van Eyken P, 1993*). საინტერესოა, რომ ვირთაგვის (და არა ადამიანის ან თაგვის) ნაღვლის სადინარები რეაქციული აღმოჩნდა ზღვის გოჭის პოლიკლონური ანტისხეულის მიმართ, რომელიც გაიზარდა CK 20 წინააღმდეგ (*Moll R, 1990*).

ღვიძლის ღეროვანი უჯრედები შეიძლება განისაზღვროს, როგორც მულტიპოტენტური უჯრედები, რომლებიც გაყოფის შემდეგ წარმოქმნიან ორ შვილობილ უჯრედს, რომელთაგან ერთი რჩება ღეროვან უჯრედად, ხოლო მეორე შვილობილი უჯრედი წარმოადგენს დიფერენცირებულ ფენოტიპს. ვირთაგვების ღვიძლში დადასტურებული ე.წ. „ოვალური უჯრედები“, რომლებიც მრავლდებიან



ქიმიური კანცეროგენებით ზემოქმედების დროს და ითვლებიან ჰეპატოცელულური კარცინომას გენერატორებად (*Sell S, 1990*), არიან ღეროვანი უჯრედების შვილობილები (ან შეიძლება თავადაც შეესაბამებოდნენ ღეროვან უჯრედებს), რომლებიც მოსახლეობენ ღვიძლში და ბილიური ხის ყველაზე პატარა ტოტებში (*Lenzir, 1992*). ისინი ახდენენ CK7, CK8, CK18 და CK19 მარკერების ექსპრესიას, რითაც ადასტურებენ ჰიპოთეზას, რომ ისინი მიეკუთვნებიან ბილიურ უჯრედებს.

მკვლევარების მიერ მოწოდებულია სხვადასხვა მონაცემები ჰეპატოციტების დუქტულური ტრანსფორმაციის თაობაზე სხვადასხვა პათოლოგიის, მათ შორის DDC დიეტის ან ნსსო-ის პირობებში (*Malato Y, 2011; Yanger K, 2013*). ამასთანავე, აღინიშნა რომ ჰეპატოციტთა ტრანსდიფერენციაციის ხარისხი ნსსო-ის დროს ჩამორჩება ამავე პროცესის ხარისხს DDC დიეტის დროს (*Yanger K, 2013*).

კვლევით, რომელიც თიოაცეტამიდით (TAA) მოწამვლის პირობებში ეფუძნებოდა ჰეპატოციტების და ნაღვლის სადინარის უჯრედების მუდმივ მარკირებას ამ უჯრედთა ტიპის სპეციფიკური მარკერებით, დადასტურდა, რომ TAA-თი გამოწვეული ცენტრილობულური დუქტულური რეაქცია მიღებული იყო თითქმის მთლიანად ჰეპატოციტებისაგან და არა ნაღვლის დუქტულებიდან (*Sekiya S, 2012*).

ჰეპატოციტების ტრანსდიფერენციაცია ბილიურ უჯრედებად და მონაწილეობა პერიპორტულ და ცენტრილობულურ დუქტულურ რეაქციებში, ხელს უწყობს ნაღვლის სადინარების/დუქტულების სტრუქტურულ რემოდელირებას. ღვიძლის წილაკოვანი რემოდელირება ხდება ქრონიკული ცენტრილობულური დაზიანების შემდეგ, რომელიც მოიცავს როგორც ჰეპატოციტების დუქტულარ ტრანსდიფერენციაციას, ასევე დუქტულური უჯრედების პროლიფერაციას და მიგრაციას.

იმის გამო, რომ ჰეპატოციტების დუქტულური ტრანსდიფერენციაცია შექცევადია მიკროგარემოდან გამომდინარე (*Sone M, 2012*), დაზიანებულ ღვიძლში სხვადასხვა უჯრედული წარმოშობის ნაღვლის დუქტულების არსებობის აღიარება მნიშვნელოვანია ღვიძლის ქრონიკული დაავადებების პათოგენეზის უფრო ზუსტი გაგებისთვის და ახალი თერაპიული ინტერვენციების შემუშავებისათვის.

ღვიძლი არის რეგენერაციული ჯირკვალი, რომელიც შედგება პარენქიმული უჯრედებისგან (ჰეპატოციტებისაგან) და არაპარენქიმული უჯრედებისგან (ქოლანგიოციტებისაგან). ქოლანგიოციტები ასრულებენ როლს კანალიკულური

ნაღვლის შემდგომ მოდიფიკაციაში. ისინი ასევე არიან დაზიანების ძირითადი სამიზნე ქოლანგიოპათიების (პირველადი სკლეროზული ქოლანგიტის (PSC) და პირველადი ბილიარული ციროზის (PBC) დროს (*Boyer JL, 2013*). ქოლანგიოციტების ფუნქცია თავდაპირველად განისაზღვრებოდა ნაღვლის სეკრეციის მოდულაციით (*Maroni L, 2015*), მაგრამ შემდგომში სულ უფრო გამოიკვეთა მათი როლი სხვადასხვა აუტოკრინული/პარაკრინული ნეიროტრანსმიტერების, ნეიროპეპტიდების და კუჭ-ნაწლავის ჰორმონების გამოთავისუფლებაში - ღვიძლის ქრონიკული ქოლესტაზური დაზიანების დროს. ნორმალურ პირობებში, ქოლანგიოციტებს აქვთ დაბალი პროლიფერაციული აქტივობა, მაგრამ დაზიანების ან სპეციფიკური სტიმულის შემდეგ, ქოლანგიოციტები განიცდიან აქტიურ პროლიფერაციას და სხვა ფენოტიპურ ცვლილებებს (*Sato K, 2018*). დაზიანების შემდეგ, ქოლანგიოციტები შედიან ნეიროენდოკრინულ ფენოტიპში და გამოყოფენ ნეიროტრანსმიტერებს, ზრდის ფაქტორებს და სხვა შუამავლებს, რომლებიც გავლენას ახდენს მიმდებარე მიკროგარემოზე და არეგულირებს ბილიური დაზიანების, ასევე ანთების და ღვიძლის ფიბროზის პათოგენეზს (*Maroni L, 2015; Marzioni M, 2009*).

დაზიანებული ნაღვლის გზების მქონე პაციენტებში მატულობს ქოლესტაზის, ფიბროზის და პროლიფერირებული ბილიური ეპითელიური უჯრედების ავთვისებიანი ტრანსფორმაციის განვითარების რისკი (*Lazaridis KN, and LaRusso NF, 2015*). ყველაზე ფართოდ გამოყენებული მოდელი ბილიური დაზიანებისა და პროლიფერაციის შესასწავლად არის ნაღვლის საერთო სადინარის ლიგირება, რაც იწვევს ნაღვლის ინტრაჰეპატურ დაგროვებას, ჰეპატოტოქსიკურობას, ბილიური უჯრედების პროლიფერაციას და ფიბროზს (*Kountouras, 1984*). ნსსო-ის შემდეგ თავგებში, ბილიარული ეპითელიოციტების პროლიფერაცია იწყება დიდ სადინარებში, რასაც მოჰყვება პროლიფერაცია მცირე სადინარებში, რაც მიუთითებს რეგენერაციული ტალღის არსებობას - ექსტრაჰეპატურიდან ინტრაჰეპატურ სადინარებამდე, სანამ ორივე ტიპის სადინარებში არ დადგება ერთგვარი წონასწორობის დონე (*Georgiev, 2008*). ნაჩვენებია, რომ დიდი სადინარების გამომდენი ეპითელიოციტების პროლიფერაცია ხდება მიტოზის საშუალებით, რაც მოსდევს PKA/Src/MEK/ERK1/2 გზის გააქტიურებას (*Francis, 2004*), ხოლო მცირე სადინარები განიცდიან დიფერენციაციას დიდ სადინარებად IP3/Ca<sup>2+</sup>/კალმოდულინის სიგნალის საშუალებით (*Mancinelli, 2010*), რასაც

თან ახლავს ბილიური ეპითელიუმის აღდგენა (სავარაუდოდ, ღეროვანი უჯრედების ნიშების აქტივაციის გზით).

ბილიური პროლიფერაცია ასევე შეინიშნება ღვიძლის იმ დაავადებების დროს, რომელთა უპირველესი სამიზნეც ჰეპატოციტებია. ჩვეულებრივ ითვლება, რომ ჰეპატოციტებს გააჩნიათ სტაბილური ფენოტიპი, მაგრამ ბოლო კვლევებმა აჩვენა, რომ მათ გააჩნიათ ფენოტიპური პლასტიკურობა და შეუძლიათ გარდაიქმნან ნაღვლის სადინარების (დუქტულების) გამომფენი უჯრედების მსგავსე უჯრედებად, რაც იძლევა ქოლესტაზური დაზიანების შერბილების საშუალებას (*Nejak-Bowen, 2020*). ჰეპატოციტების ბილიურ ეპითელიოციტებად გარდაქმნა არის ტრანსდიფერენციაციის პროცესი, რომელსაც ხშირად უწოდებენ ჰეპატოციტების მეტაპლაზიასაც. სერიული იმუნოჰისტოქიმიური ანათლების რეკონსტრუქციამ დაადასტურა, რომ ნაღვლის ხე განიცდის მნიშვნელოვან პროლიფერაციას პორტული ტრაქტების მიმდებარედ და მნიშვნელოვან რეორგანიზაციას ცენტრალური ვენების სიახლოვეს - თიოაცეტამიდით (TAA) მოწამვლის შემდეგ (თიოაცეტამიდი წარმოადგენს ტოქსინს, რომელიც ძირითადად აზიანებს პერიცენტრულ ჰეპატოციტებს). ახლად წარმოქმნილი პერიფერიული დუქტულები დაკავშირებულია ანატომიურ ბილიურ ხესთან (*Kamimoto, 2016*).

ხშირად 1-5 ქოლანგიოციტური ფენოტიპის უჯრედის შემცველი მცირე კოლონიები იწყებიან როგორც სადინარებიდან, ისე პერიფერიული დუქტულებიდან, მაშინ როდესაც უფრო დიდი კოლონიები გამოვლინდა მხოლოდ პერიფერიული სადინარების სიახლოვეს. ეს მიუთითებს იმას, რომ ბილიური ეპითელიური უჯრედების პროლიფერაცია არ ფიქსირდება ნაღვლის სადინარის რომელიმე დადგენილ უბანზე და, შესაბამისად, არ უზრუნველყოფს უჯრედების მუდმივ ნაკადს „ცენტრიდან პერიფერიისაკენ“; ასევე იმას, რომ ბილიური ეპითელიური უჯრედები, რომლებიც წარმოადგენენ მაღალი პროლიფერაციული შესაძლებლობების უჯრედებს, შეიძლება გააქტიურდნენ და გადაადგილდნენ პარენქიმული დაზიანების რეგიონებში (*Kamimoto, 2016*).

ღეროვანი უჯრედების ნიშის როლის მნიშვნელობა დიდი ხანია აღიარებულია ჰეპატო-ბილიური პათოლოგიების დროს (*Chacon-Martinez, 2018*). ნაჩვენებია, რომ გამრავლებული ბილიური ეპითელიური უჯრედები აპროდუცირებენ სხვადასხვა

ქიმიოატრაქტანტებს, მათ შორის CCL2, CXCL12 და hedgehog ლიგანდებს, რომლებიც ხელს უწყობენ უჯრედების რეკრუტირებას ბილიურ ნიშში (*Harada, 2011; Omenetti, 2007; Terada, 2003*). ჰისტოლოგიურმა კვლევებმა გამოავლინა იმუნური უჯრედები, მიოფიბრობლასტები, ენდოთელიური უჯრედები და მატრიქსის კომპონენტები, რომლებიც მჭიდრო კავშირშია დრ-ის ბილიურ სტრუქტურებთან (*Gadd, 2014; Gouw, 2006; Lorenzini, 2010*).

ცხოველთა ექსპერიმენტული კვლევებიდან მიღებული შედეგები ავლენს როგორც ჰეპატოციტების, ასევე ბილიური ეპითელიური უჯრედების თანდაყოლილ პლასტიკურობას და საფუძველს უქმნის მტკიცებულებას, რომ ამ ორივე პოპულაციას შეუძლია იმოქმედოს როგორც ღვიძლის ფაკულტატურმა ღეროვანმა უჯრედებმა და მოთხოვნისამებრ შეავსოს ერთმანეთის დანაკლისი (დაზიანების თავისებურების გათვალისწინებით). ამასთანავე, ჯერკიდევ ბევრი კითხვაა ბილიური ეპითელიური უჯრედების ჰეპატოციტებად გარდაქმნის ფენომენის შესახებ. ამჟამინდელი მონაცემებით ვერ მტკიცდება, ბილიური ეპითელიური უჯრედები პირდაპირ ტრანსდიფერენცირდება ჰეპატოციტებად, თუ ამას ახდენს პირველ ეტაპზე შუალედურ, „პროგენიტორულ“ უჯრედებად დედიფერენციაციის და, შემდეგ კი - ჰეპატოციტებად დიფერენციაციის ფორმით (*Zhou T, 2021*).

დრ შეინიშნება ღვიძლის პრაქტიკულად ყველა დაავადების (პათოლოგიის) დროს, როგორც ადამიანებში, ასევე მღრღნელებში. დაზიანების მიხედვით, დუქტულური რეაქცია შემოფარგლულია პერიპორტული მიდამოთი, ან შემოჭრილია პარენქიმაში (ინვაზიური დუქტულური რეაქცია). მძიმე ჰეპატოცელულური დაზიანების შემთხვევაში, ვარაუდობენ, რომ ინვაზიური დრ ხელს უწყობს ღვიძლში ახალი ჰეპატოციტების გაჩენას. თუმცა, ექსპერიმენტულმა მონაცემებმა აჩვენა, რომ დრ წვლილი ჰეპატოციტების რეპოპულაციაში არის ძალზე მოკრძალებული, თუ ჰეპატოციტების რეპლიკაციური შესაძლებლობები სრულად გამქრალი არ არის. ვარაუდობენ, რომ ინვაზიურ დრ-ს შეუძლია ხელი შეუწყოს ჰეპატობილიარული კავშირების (კანალიკულურ-დუქტულური კავშირების) წარმოქმნას ჰეპატოცელულური დაზიანების დროს.

ქოლინის დეფიციტით და ეთიონინით გამდიდრებული საკვებით ინდუცირებული დუქტულური რეაქცია ვრცელდება ბილიარული ეპითელიუმის

სახით წილაკის შიგნით და ამყარებს ახალ კავშირებს ნაღვლის კაპილარულ არხებთან. ამის საპირისპიროდ, ახალი კანალიკულურ-დექტულური კავშირების გაჩენა არ ფიქსირდება ბილიარული ობსტრუქციის მოდელებში, რომლის დროსაც დასტურდება დრ-ის არაინვაზიური ხასიათი.

ანალოგიურად, ადამიანებში, ჰეპატობილიარული კავშირების გაზრდილი რაოდენობა ფიქსირდება ჰეპატოცელულური დაავადებების დროს (ვირუსული, წამლებით გამოწვეული ან მეტაბოლური), რომლებიც ხასიათდებიან ინვაზიური დრ-ის არსებობით. ნაღვლის გზების დაავადებებში (ობსტრუქცია ან ქოლანგიტი) კი, დექტულური რეაქცია ვლინდება ძირითადად პორტულ მეზენქიმაში (*Clerbaux LA, 2019*).

მღრღნელებსა და ადამიანებში მიღებული ეს მონაცემები ადასტურებს, რომ ინვაზიური დრ ხელს უწყობს ჰეპატო-ბილიური კავშირის აღდგენას და ჰეპატოციტების და სადინარების სტრუქტურული უწყვეტობის შენარჩუნებას, ჰეპატოციტების დაზიანებით მიმდინარე ღვიძლის პათოლოგიის დროს.

დრ-ის მორფოლოგია შეიძლება ვლინდებოდეს გრადაციით - კუბოიდური უჯრედებით წარმოქმნილი სტრუქტურებიდან (რომელთაც აქვთ მკაფიოდ გამოხატული სანათური და ძირითადად განთავსებული არიან პორტულ მეზენქიმაში), მიგრაციული ფენოტიპის წაგრძელებულ უჯრედებამდე, რომლებიც შეიჭრებიან წილაკების პარენქიმაში. დექტულური რეაქციის ნიმუშების ეს მრავალფეროვნება, რომელიც დაფიქსირდა როგორც ადამიანებში, ასევე მღრღნელების მოდელებში, დაკავშირებულია დაზიანების ბუნებასთან და პროცესში მონაწილე უჯრედების კომპლექსთან (*Gouw ASH, 2011*).

ფსევდოსადინარების გამრავლება, როგორც წესი, შეინიშნება ქოლანგიოცელულური დაავადებების დროს, როგორცაა პირველადი ბილიარული ციროზი ან პირველადი სკლეროზული ქოლანგიტი. ექსპერიმენტულ ცხოველებში, ნაღვლის სადინარის ლიგირება ან დიეტოქსიკარბონილ-1,4-დიჰიდროკოლიდინის (DDC) დიეტა იწვევს დრ-ის ტიპს, რომელიც დადასტურებულია, რომ წარმოადგენს ბილიური ეპითელიუმის ორგანოზომილებიან პროლიფერაციულ გადაწყობას (*Kaneko K, 2015; Vartak N, 2016*).

ჰეპატოციტულარული დაავადებების დროს დრ ვლინდება როგორც პარენქიმაში ბილიური მარკერების მოექსპრესიე წაგრძელებული ფენოტიპის უჯრედების ხაზის შეჭრა. ეს აღინიშნება ვირუსულ C ჰეპატიტის ან აუტოიმუნური დაავადებების დროს, ან ქოლინდეფიციტური და ეთიონინით გამდიდრებული (CDE) დიეტის მოდელში - მდრღნელებში (*Clerbaux L-A, 2018*).

არის თუ არა დუქტულური რეაქცია პასუხისმგებელი პარენქიმულ რეკონსტრუქციაზე, რჩება საკამათო. სავარაუდოა, რომ პარენქიმული რეკონსტიტუცია დუქტულური რეაქციიდან ხდებოდეს ადამიანის ღვიძლის მძიმე მწვავე დაზიანების დროს (*Theise ND, 1999*) ან ქრონიკული დაავადების გავრცელებულ სტადიაზე (*Roskams TA, 2003; Roskams TA, 2003*). ზოგიერთმა კვლევამ მდრღნელებში (*Lu W-Y, 2015; Raven A, 2017; He J, 2014*) დამაჯერებლად აჩვენა მნიშვნელოვანი პარენქიმული რეკონსტრუქცია დრ-ის ფორმაციიდან, განსაკუთრებით მაშინ, როდესაც ჰეპატოციტების პროლიფერაციული შესაძლებლობები განულებულია, ან ღვიძლის პარენქიმა მასიურად არის დაზიანებული.

კანალიკულური-დუქტულური კავშირები ადამიანის ღვიძლის პათოლოგიების დროს შესწავლილი იყო ორმაგი იმუნოშეღებვის გამოყენებით- ბილიური CK19 და კანალიკულური CD10 მარკერებით. ადამიანის ნორმალურ პორტულ ტრაქტებში ნაჩვენებია CK19+ნაღვლის სადინარები. თითოეული პორტული ტრაქტის ინდივიდუალური გაანალიზებით CK19+შეღებვის საფუძველზე შეფასდა დრ. თითოეული პორტული ტრაქტი კლასიფიცირებულ იქნა შემდეგნაირად:

- ნორმალური, როდესაც აღინიშნება ნორმალური სადინარ(ებ)ი, მაგრამ არა დრ;
- არაინვაზიური, როდესაც პორტულ ტრაქტებში CK19+ბილიური სტრუქტურების რაოდენობა გაიზარდა, მაგრამ ისინი არ სცდება პორტულ მეზენქიმას;
- მინიმალურად ინვაზიური, როდესაც CK19+ უჯრედების რაოდენობა მომატებულია, ამასთანავე, მათი ნაწილი სცდება პორტული მეზენქიმის საზღვრებს;
- ინვაზიური, როდესაც CK19+უჯრედები ფიქსირდება პორტული მეზენქიმის გარეთ, წილაკის პარენქიმაში.

ზოგიერთი დრ-ის უჯრედები შეიძლება დიფერენცირდნენ ჰეპატოციტებად (*Rodrigo-Torres D, 2014; Español-Suñer R, 2012; Shin S, 2015; Furuyama K, 2011*).

მაგალითად, CDE მოდელში დრ-მ ღვიძლში შეიძლება წარმოქმნას ასიმეტრიული ჰეპატოციტები, რომლებსაც შეუძლიათ დააკავშირონ ერთმანეთთან დრ-ის ბილიური უჯრედები და რეზიდენტი ჰეპატოციტები და ამით უზრუნველყონ ჰეპატო-ბილიური კონტინუუმი (*Theise ND, 2013*).

ამრიგად, CDE მოდელში, დრ-დან მიღებული ჰეპატოციტების მცირე რიცხვი შეიძლება შეესაბამებოდეს კონკრეტული სუბპოპულაციის თაობას, რომელსაც შეუძლია ჰეპატობილიური კავშირის დამყარება (*Rodrigo-Torres D, 2014; Español-Suñer R, 2012; Shin S, 2015; Furuyama K, 2011*).

ამ ჰეპატოციტების რაოდენობა აშკარად უმნიშვნელოა პარენქიმული რეგენერაციისათვის, მაგრამ მნიშვნელოვანია ნაღვლისში და ლობულური დრენაჟის შენაჩუნებისათვის. ამ მოსაზრებას ადასტურებს Pradhan-Sundd-ის და თანაავტორთა კვლევა (*Pradhan-Sundd T, 2018*), რომელიც ეფუძნება ღვიძლის რაოდენობრივ ინტრავიტალურ მიკროსკოპიას.

ბილიური ქსელის გადაწყობა CDE დაზიანების დროს განსხვავდება იმისგან, რაც შეინიშნება ბილიური ობსტრუქციის შემდეგ. ნაღვლის სადინარის ობსტრუქცია არ იწვევს დუქტულური რეაქციის გავრცობას პარენქიმაში; ამის ნაცვლად, კარის ვენის ირგვლივ წარმოიქმნება წილაკთაშორისი სადინარების უფრო მკვრივი ბადე (*Clerbaux L-A, 2018; Chapter, 2016; Fickert P, 2007*).

ზრდასრული ძუძუმწოვრების ღვიძლი ავლენს რეგენერაციის შესანიშნავ უნარს, სხვადასხვა მექანიზმების ჩართვით - დაზიანების ტიპისა და მასშტაბის გათვალისწინებით. ღვიძლის ჰეპატოციტურ-ქოლანგიოციტური ბიფენოტიკური პროგენიტორული უჯრედების პოპულაციები ჩნდება ღვიძლის მასობრივი დაზიანების პირობებში (*Sasaki T, 2019*).

ნაღვლის სადინარისათვის დამახასიათებელი ინტეგრინის ქვეტიპები და TGF ბეტა 1, რომლებიც ვლინდება ნეოდუქტულურ უჯრედებში, მონაწილეობს იმ პარენქიმულ-მეზენქიმური ურთიერთქმედებების განვითარებაში ნეოდუქტულოგენეზის დროს, რაც იწვევს პერიდუქტულური ბაზალური მემბრანის და პერიდუქტულური ფიბროზის განვითარებას.

ფოკალური კვანძოვანი ჰიპერპლაზიების დროს ჰეპატოციტების დუქტულური ტრანსდიფერენციაცია ინტეგრირებულია ამ სიმსივნის მსგავსი დაზიანების

მიკროკვანძების და პორტალური ტრაქტის ეკვივალენტების ჰისტოგენეზში. დუქტულური სტრუქტურები ჰეპატობლასტომებში და განსაკუთრებით კომბინირებულ ჰეპატოცელულურ- და ქოლანგიოკარცინომაში (CHCC) შეიძლება ასახავდეს ჰეპატოციტებისა და ბილიარული ეპითელიოციტების საერთო ემბრიოლოგიურ წარმოშობას (*Fischer HP, 1995*).

ცნობილია, რომ მომწიფებულ ჰეპატოციტებს შეუძლიათ ტრანსდიფერენცირება ქოლანგიოციტების ფენოტიპის მიმართულებით, ასევე დედიფერენციაცია პროგენიტორულ უჯრედებად (ამდენად, ისინი წარმოადგენენ პროგენიტორული პოპულაციების უჯრედულ წყაროს). ასევე დადგენილია, რომ სხვადასხვა პლაზმურ ციტოკინებს შორის, ინტერლეუკინ-8 -ს (IL-8) დონე მნიშვნელოვნად იზრდება ღვიძლის მწვავე უკმარისობის დროს, პაციენტებში ღვიძლის მწვავე დაზიანებით. ინ ვიტრო ანალიზებმა აჩვენა, რომ IL-8 მატება SOX9 ექსპრესიის ზრდის დროს. ღვიძლის მწვავე დაზიანების დროს ღვიძლის ბიოფსიებში დაფიქსირებულია SOX9-დადებითი ბიფენოტიპური ჰეპატოციტების გამოჩენა, რასაც თან ახლავს პლაზმური IL-8 დონის მომატება. ეს შედეგები ქმნის საფუძველს, ვივარაუდოთ, რომ IL-8 არეგულირებს მომწიფებულ ჰეპატოციტების ქოლანგიოციტურ ტრანსდიფერენციაციას.

ცნობილია, რომ SOX9 არის Notch სიგნალის პირდაპირი სამიზნე (*Antoniou A, 2009*). მომწიფებულ ჰეპატოციტებში Notch სიგნალის გააქტიურება იწვევს მათ ბილიურ ტრანსდიფერენციაციას, SOX9 ექსპრესიის დონის გაზრდით (*Yanger K, 2013; Zong Y, 2009; Jeliaskova P, 2013*). ინ ვიტრო ექსპერიმენტებმა აჩვენა, რომ ჰეპატოციტების ფენოტიპური გარდაქმნა ქოლანგიოციტებად, რომელიც გამოწვეულია IL-8 ჰომოლოგებით, დაკავშირებულია Notch სასიგნალო გზებთან. ეს მონაცემები მხარს უჭერს კონცეფციას, რომ მომწიფებელი ბილიური ფენოტიპის უჯრედები შეიძლება წარმოიქმნას მომწიფებულ ჰეპატოციტებიდან, ანთებით გარემოში. ეს წარმოაჩენს ღვიძლის დაზიანების პროცესში ჰეპატოციტების პლასტიურობის კიდევ ერთ ასპექტს.

ყოველივე ზემოაღნიშნულის გათვალისწინებით, არსებული ნაღვლის სადინარების პროლიფერაცია, ჰეპატოციტების დუქტულური მეტაპლაზია და ღვიძლის ღეროვანი უჯრედების პროლიფერაცია და დიფერენციაცია განიხილება ღვიძლში ნეოდუქტულური სტრუქტურების პათოგენეზის კომპონენტებად.



ღვიძლის პოსტნატალური დაავადებების პირობებში, ჰეპატოციტები დუქტულური ტრანსდიფერენციაციის დროს პირველად ავლენენ CK7-ის, ხოლო მოგვიანებით -CK719-ის ექსპრესიას. ეს საწინააღმდეგოა იმისა, რაც ხდება ემბრიონული ქოლანგიოგენეზის დროს. ამასთანავე, ალფა-1-ანტიტრიფსინის დეფიციტის, ჰემოქრომატოზის, ვილსონის დაავადების და ქრონიკული აქტიური B ჰეპატიტის დროს, ისეთი უჯრედული დეპოზიტები, როგორებიცაა ალფა-1-AT, სიდერინი, სპილენძი, HBs-Ag და HBe-Ag, როგორც წესი, განლაგებულია არა მხოლოდ ჰეპატოციტებში, არამედ, ჰეპატოციტებთან ახლოს მდებარე ნეოდუქტულების უჯრედებშიც, რაც მიუთითებს, რომ ეს დეპოზიტები, როგორც ჩანს, შენარჩუნებულია ჰეპატოციტების დუქტულური ტრანსდიფერენციაციის დროსაც.

ღვიძლის მიმე და/ან ქრონიკული დაზიანებისას ატიპური ბილიური ეპითელიუმის მსგავსი უჯრედების ექტოპური გაჩენა და გავრცელება ღვიძლის პარენქიმაში, ჩართულია ღვიძლში მიმდინარე რეგენერაციულ პროცესში. მიუხედავად იმისა, რომ ეს ფენომენი დიდი ხანია მიჩნეულია ღვიძლის ფაკულტატური ღეროვანი/პროგენიტორული უჯრედების გააქტიურებად, რომლის შედეგადაც წარმოიშვებიან ახალი ჰეპატოციტები, ბოლოდროინდელი უჯრედული ხაზების განვითარების კვლევები ამ ცნებას დაუპირისპირდნენ და ახალი კითხვები გააჩინეს დრ-ის პრორეგენერაციული როლის თაობაზე (*Kamimoto K, 2020*). დრ-ის დროს, გავრცობილი და რემოდელირებული ინტრალობულური ბილიური ეპითელიოციტები ხელს უწყობენ ნაღვლის გამომტანი დამატებითი ფუნქციური მილების სისტემის შექმნას პარენქიმის იმ დაზიანებულ უბნებში, სადაც ჰეპატოციტების ნაღვლის კაპილარული ქსელები დესტრუქცირებულია. ნაღვლის კაპილარების კოლაფსი, ჩვეულებრივ, ასოცირდება ჰეპატოციტების დაზიანებასთან, იმის მიუხედავად, არსებობს თუ არა ქოლესტაზი.

ამდენად, ხელოვნურად გამოწვეულმა ჰეპატოციტების დაზიანებამ, შეიძლება მოახდინოს დრ-ის ინიციაციის პროვოცირება. აღსანიშნავია, რომ ღვიძლის სხვადასხვა მემკვიდრეობითი და შეძენილი დარღვევები, მათ შორის ვირუსული ჰეპატიტი, დადასტურებულად ახდენს გავლენას ჰეპატოციტების პოლარობაზე, რითაც იწვევს ნაღვლის კაპილარების დეზორგანიზაციას (*Gissen P, 2015*) და, შესაბამისად, დრ-ის ინდუქციას.

დუქტულური რეაქციის ასეთი ინტერპრეტაცია იძლევა ახალ ფუნდამენტურ ხედვას ეპითელური ქსოვილის რემოდელირების დინამიკის თაობაზე, რომელიც საფუძვლად უდევს ორგანოთა ჰომეოსტაზს და რეგენერაციას. ეს ხედვა ხელს შეუწყობს ადამიანის ღვიძლის დაავადებების ახალი დიაგნოსტიკური და თერაპიული სტრატეგიების განვითარებას (*Kamimoto K, 2020*).

## 2.4 დუქტულური რეაქციის თავისებურებანი ბილიური ობსტრუქციის დროს ადამიანებში და ცხოველურ მოდელებში

ბილიური ობსტრუქციის შემდგომ, ნაღვლის ინფარქტის კერების და ქსანთომატოზური და ფსევდო-ქსანთომატოზური უჯრედების პარალელურად, ჩნდება ე.წ. ქოლესტაზური როზეტები (*Desmet VJ, 1994, 1996, 1998*). ისინი წარმოიქმნება ღვიძლის პარენქიმული უჯრედის ფირფიტების მილაკოვან სტრუქტურებად გადაკეთების შედეგად. სინათლის მიკროსკოპში ისინი ჩნდებიან ჯირკვლოვანი აცინუსის ფორმით, რომლებიც მოიცავს ცენტრალური სანათურის გარშემო განლაგებულ ოთხ ან მეტ ჰეპატოციტს. სანათური შეიძლება იყოს ცარიელი, ან სავსე ცვლადი სიმკვრივის ეოზინოფილური ან ბილირუბინის შემცველი მასალით. ჰეპატოციტების ნაწილში ან ტოტალურად შეიძლება გამოვლინდეს მსუბუქი დისტროფია. ღვიძლის ქოლესტაზური როზეტები უკეთ ვლინდება ბილიური ეპითელიუმის ციტოკერატინული მარკერით, მაგალითად, CK7-ით მონიშვნის შემდეგ.

ქოლანგიოციტებში, რომლებიც გამოფენენ სადინარებს, შეიძლება აღმოჩენილ იქნას ნაღვლის შემადგენელი კომპონენტების რეაბსორბციის ნიშნები, რაც აისახება ციტოპლაზმის ვაკუოლიზაციით, ლიპოფუსცინის და ბილირუბინის ჩანართების დაგროვებით, რაც ზოგიერთ შემთხვევაში იწვევს ნაღვლის ნაჟღენტების წარმოქმნას (*Desmet VJ, 1986; Desmet VJ, 1998*).

ქოლესტაზური დაავადების დროს დრ-ს თან ახლავს პერიდუქტულური ფიბროზი; მეტიც, დრ არის პორტულ-პორტული სეპტალური (ძგიდის) ფიბროზის (ბილიური ტიპის ფიბროზი) განვითარების ერთგვარი წარმმართველი (*Desmet VJ, 2011*). ამ დამახასიათებელი ჰისტოლოგიური სურათის ფუნქციური მნიშვნელობა ღვიძლის ქოლესტაზურ დაავადებაში ჯერ კიდევ არ არის ბოლომდე ნათელი. არსებობს მოსაზრებები დრ-ის პოტენციურ მონაწილეობაზე ნაღვლის ფორმირებაში, ღვიძლის რეგენერაციაში, ნაღვლის ერთგვარი რეზერვუარის ფორმირებაში და ბილიარული ფიბროზის განვითარებაში (*Strazzabosco M, 2005*).

დრ-ის სოლის ფორმის პერიპორტული ექსპანსია, თანმხლები ანთებითი ინფილტრატით, ქმნის არარეგულარულ პორტულ-პარენქიმულ ინტერფეისს, თანდათანობითი ბილიარული ნეკროზის კერების ჩამოყალიბებით (*Bianchi L, 1983*;

*Popper H, 1986*). პროცესი შემდგომში „რთულდება“ პორტულ-ცენტრალური შემაერთებელქსოვილოვანი „ხიდების“ განვითარებით, რასაც თან ახლავს კვანძოვანი პარენქიმული რეგენერაციის მოვლენები და ბილიური ციროზის საბოლოო, შეუქცევადი სტადიის ჩამოყალიბება (*Ludwig J, 1987*), რომელის მექანიზმიც უფრო დეტალურ ახსნას საჭიროებს (*Desmet VJ, 2011; Fabris L, 2011; Fabris L, 2007*).

ფრიად მნიშვნელოვანია ინფორმაცია იმის თაობაზე, რომ დრ შექცევადია ქოლესტაზის გამომწვევი მიზეზის მოცილებისას ექსპანსირებული დუქტულები ქრება აპოპტოზით (*Bathal PS, 1985*).

როგორც აღვნიშნეთ, ვირთაგვებში ნსსო იწვევს მნიშვნელოვან ჰისტოლოგიურ ცვლილებებს, მათ შორის პორტულ ანთებას, ნეკროზს, აპოპტოზს, ფოკალურ ანთებას და ფიბროზს. კოაგულაციური ნეკროზის უბნები წარმოდგენილია დიდ ფართობზე. ამასთანავე, აღინიშნება MDA-ის და NOX-ის მნიშვნელოვანი მატება, ხოლო GSH-ის დონის მნიშვნელოვანი შემცირება. მელატონინით მკურნალობა შესამჩნევად ამცირებს ამ ცვლილებებს, რაც დაკავშირებული უნდა იყოს აღნიშნული ჰორმონით MDA-ის, GSH-ის და NOX-ის დონეთა კორექციებთან.

ღვიძლის ქოლესტაზური დაზიანების პათოგენეზში, სხვა ფაქტორებთან ერთად მონაწილეობს ოქსიდაციური სტრესი და NO ხელს უწყობს ჟანგვით დაზიანებას. მელატონინი, თუნდაც დაბალი დოზით, ეფექტური საშუალებაა ქოლესტაზის უარყოფითი პარამეტრების შესამცირებლად (*Esrefoglu M, 2005*).

ობსტრუქციული სიყვითლის დროს ნაღვლოვანი ინფარქტის გამომწვევად მიჩნეულია შეგუბებული ნაღვლის შემადგენელი კომპონენტების ტოქსიკური მოქმედება (ამასთანავე, ეს ტოქსიკური ელემენტები არ წარმოადგენს არც ბილირუბინს, არც ნაღვლის მჟავებს), რომლებიც შეიწოვება სისხლში ობსტრუქციული ბილიარული სისტემიდან. ნაღვლის გზების პროლიფერაციის ტრიგერად კი მიჩნეულია ნაღვლის სადინარებში გაზრდილ წნევა (*Shibayama Y, 1990*). ამავე მოსაზრებას იზიარებენ Slott PA. და თანაავტორები (1990) და Azmaipharashvili E. და თანაავტორები (2009) (*Slott PA et al., 1990; Azmaipharashvili E, 2009*). Tannuri AC-ის და თანაავტორების კვლევის შედეგები კი პირიქით, ეწინააღმდეგება ამ მონაცემებს (*Tannuri AC, 2012*). კერძოდ, მათ მიერ წილოვანი ნაღვლის შეგუბების პირობებში ღვიძლის პარენქიმაში განვითარებული ჰისტოლოგიური და მოლეკულური ცვლილებების კვლევით, დადგინდა, რომ

სადინარების პროლიფერაცია და კოლაგენის წარმოქმნა ხდება როგორც ოკლუზიურ, ისე არაოკლუზიურ წილებში: ნაღვლის სადინარების პროცენტული წილი (ჰისტოლოგიურ ანათლებზე) მკვეთრად მატულობდა წილოვანი სადინარის გადაკვანძვიდან 1 კვირის შემდეგ; შედარებით მცირდებოდა 2-დან 3 კვირამდე ვადებში, შემდეგ კვლავ მატულობდა 4-დან 8 კვირამდე პერიოდში. ამასთანავე ეს პროცესი ხდებოდა როგორც შეგუბებულ, ისე შეუგუბებელ წილებში. ანათლებზე პორტული ველის და კოლაგენის ფართობი მომატებული იყო ორივე ტიპის წილებში, წილოვანი ქოლესტაზიდან 2 კვირის შემდეგ. 3 კვირის შემდეგ, კოლაგენის დეპონირება შეგუბებულ წილში კიდევ უფრო მაღალი იყო, ხოლო შეუგუბებელ წილში აღინიშნა მისი შემცირება 2 კვირის შემდეგ არსებულ რაოდენობასთან შედარებით. იმუნოჰისტოქიმიური ანალიზით კი გამოავლინდა  $\alpha$ -SMA გენის გაზრდილი ექსპრესია როგორც შეგუბებულ, ასევე შეუგუბებელ წილებში. აღნიშნული კვლევის საფუძველზე მკვლევარები ასკვნია, რომ ღვიძლის წილის ბილიარულ დრენაჟზე პასუხისმგებელი სადინარის ლიგირება ხელს უწყობს პარაკრინული და/ან ენდოკრინული მექანიზმებით ცვლილებების განვითარებას, როგორც შეგუბებულ, ისე შეუგუბებელ წილებში (*Tannuri AC, 2012*).

დადგენილია, რომ ბილიური უჯრედები, რომლებიც გამრავლდნენ ვირთაგვის ღვიძლში ნსსო-ის შემდეგ, იმუნორეაქციულია CK7-ის და CK19-ის მიმართ, რაც ამყარებს თეორიას, რომ ისინი მართლაც არსებული ნაღვლის სადინარების უჯრედებიდან არიან წარმოქმნილი (*Miyazaki H et al., 1993*). ამასთანავე, რიგი ელექტრონმიკროსკოპიული, ჰისტოქიმიური და იმუნოჰისტოქიმიური გამოკვლევების შედეგები მიუთითებს, რომ ჰეპატოციტებს შეუძლიათ რეალურად შეცვალონ თავიანთი ფენოტიპი, ტრანსფორმირდნენ ან ტრანსდიფერენციაცია განიცადონ ნაღვლის სადინარის უჯრედებად. ამ პროცესს "ჰეპატოციტების სადინარულ მეტაპლაზიას" უწოდებენ (*Desmet VJ, 1985; Vane Ykenp, 1992*). მსგავსი პროცესი ხდება ადამიანის ღვიძლში ნაღვლის გზების ექსტრაჰეპატური ობსტრუქციის შემდეგაც, ადრეულ ვადებში (*James J, 1989*). ჰეპატოციტები იძენენ იმუნორეაქციულობას CK7-ის მიმართ, რაც მიუთითებს მათ თანდათანობით ფენოტიპურ გადასვლას ნაღვლის სადინარის ტიპზე. ეს ფენომენი ყველაზე მეტად გამოხატულია აცინუსის 1-ელზონაში

(პერიპორტულ რეგიონში) და ჰეპატოციტებში, რომლებიც ქმნიან ღვიძლის უჯრედების ქოლესტაზურ როზეტებს (*Vane Ykenp, 1989, 1992; James J, 1989*).

ნორმალურ ღვიძლში CK7 მიეკუთვნება კერატინების სპექტრს, რომელიც განსაზღვრავს ქოლანგიოციტების იმუნოფენოტიპს. ის ასევე გამოხატულია ჰეპატობლასტებში და ღვიძლის პროგენიტორულ უჯრედებში, რის გამოც მიიჩნევა უჯრედთა უმწიფრობის მარკერადაც, მაგრამ ის არ ვლინდება ნორმალურ ჰეპატოციტებში (*Matsukuma S, 2017; Bateman AC, 2010*). ამდენად, მომწიფებული ჰეპატოციტების მიერ, სხვადასხვა პათოლოგიის პირობებში, CK7-ის ექსპრესია შეიძლება განიხილებოდეს მათი ქოლანგიოციტური ტრანსდიფერენციაციის (ბილიარული მეტაპლაზიის) (*Michalopoulos GK, 2018; Schaub JR, 2018*) ან პროგენიტორულ უჯრედებამდე დედიფერენციაციის საფეხურად.

CK7+ ჰეპატოციტები ცალკე ან ჯგუფურად გვხვდება ღვიძლის სხვადასხვა დაავადებების დროს, მათ შორის ვირუსული და აუტოიმუნური ჰეპატიტის, ალკოჰოლური და არაალკოჰოლური სტეატოჰეპატიტის, ნებისმიერი ეტიოლოგიის ციროზის (*Matsukuma S, 2012; Delladetsima J, 2010; Eleazar JA, 2004; Libbrecht L, 2000; Goldstein NS, 2001*), აგრეთვე ღვიძლის მასიურ და სუბმასიურ ჰეპატიტების და ღვიძლის ნეკროზის (*Delladetsima JK, 1995; Fujiwara K, 2011*) დროს. CK7+ ჰეპატოციტების გაზრდილი რაოდენობა აცინუსის I ზონაში ასოცირდება ქოლესტაზურ დაზიანებასთან, ხოლო მათი გამოვლენა III ზონაში დაკავშირებულია სხვადასხვა გენეზის იმემიასთან (*Matsukuma S, 2017; Van Eyken P, 1989; Quaglia A, 2017; Delladetsima I, 2016; Krings G, 2014; Zen Y, 2017*).

CK7+ ჰეპატოციტების არსებობა ქრონიკული ქოლესტაზის მორფოლოგიურ ნიშნად ითვლება (*Goldstein NS et al., 2001; Van Eyken P, 1989*). ისინი ძირითადად განლაგებულია პერიპორტულად ან პერისექტურად და ითვლება, რომ წარმოადგენს ბილიარული მეტაპლაზიის ადრეულ ნიშანს, რომელიც მიუთითებს, რომ CK7+ ჰეპატოციტები მონაწილეობენ Desmet-ის მიერ აღწერილი მე-2A ტიპის დუქტულურ რეაქციაში- დუქტულური პროფილების შექმნით (*Desmet VJ, 2011*).

სავარაუდოდ, CK7 გამოვლენა ჰეპატოციტებში უნდა ასახავდეს დამცავ მექანიზმს, რომელიც ეფუძნება შუალედური ძაფების დადგენილ ციტოპროტექტორულ როლს (*Strnad P, 2008*). ის შეიძლება გამოწვეული იყოს ანთებითი ციტოკინებითა და

ქსენობიოტიკებით და ნაღვლის შემადგენელი კომპონენტების, განსაკუთრებით ნაღვლის მარილების ტოქსიკური ეფექტით, ყველა სახის ქოლესტაზის დროს (*Arrese M, 2004; Trauner M, 2005*).

აღსანიშნავია, რომ CK7+ ჰეპატოციტები მეტად ვლინდება ახალგაზრდა ასაკში. ეს, სავარაუდოდ, მიუთითებს დაბერებული ჰეპატოციტების ადაპტაციის უნარის დაქვეითებას.

ისეთი ქოლესტაზური დაავადებების დროს, როგორცაა პირველადი ბილიური ციროზი და პირველადი სკლეროზული ქოლანგიტი, CK7 დადებითი ჰეპატოციტების რაოდენობა იზრდება დაავადების ხანგრძლივობის ან სტადიის შესაბამისად. ორივე დაავადების შორსწასულ სტადიაზე, ჰეპატოციტების მცირე რაოდენობა დამატებით ამჟღავნებს იმუნორეაქტიულობას CK19-ის მიმართაც (*Vane Ykenp, 1989*).

CK7-ის იმუნოჰისტოქიმიური ჰეპატოცელულური ექსპრესიის და დუქტულური რეაქციის გამოკვლევა პაციენტებში მწვავე და ქრონიკული ქოლესტაზური დაავადებებით (მწვავე ჰეპატიტი, შერეული/სუფთა ქოლესტაზი, პირველადი ბილიარული ციროზი, პირველადი სკლეროზული ქოლანგიტი, „გამქრალი ნაღვლის სადინარების“ სინდრომი, ნაღვლის გზების სრული ობსტრუქცია მოცულობითი პროცესებით) მიუთითებს, რომ ჰეპატოციტების მიერ CK7-ის ექსპრესია ვლინდება ქოლესტაზით მიმდინარე დაავადებების 87%-ში. აღნიშნულის გამო, ეს ფენომენი შეიძლება გამოყენებულ იქნას ქოლესტაზური სინდრომების დიფერენციალური დიაგნოსტიკისათვის. ამასთანავე, აღნიშნულია Ki 67 -ით დაბალი მარკირება (0-5%) CK7+ ჰეპატოციტებში, თუმცა ისინი ინარჩუნებდნენ HepPar1 ექსპრესიას (*Sakellariou S, 2021*).

ამდენად, დუქტულური მეტაპლაზიის დროს, პირველად ჩნდება CK7+ და მხოლოდ შემდეგ CK19+ ჰეპატოციტები, რაც საპირისპიროა ემბრიონის ნორმალური განვითარების დროს დაფიქსირებული მოვლენების თანმიმდევრობისა. ჰეპატოციტებში "დუქტულური ტიპის" CK-ების გამოჩენის გამომწვევი ფაქტორები ამჟამად უცნობია, მაგრამ უჯრედგარე მატრიქსი, სავარაუდოდ, მთავარ როლს უნდა თამაშობდეს ამ პროცესში (*Schulz R, 1987*).

ზრდასრული ვირთაგვის ღვიძლში ყველა ბილიარული სტრუქტურა შეიცავს CK19-ს. თუმცა, CK7+ ქოლანგიოციტები ვლინდება მხოლოდ ნაღვლის დიდ

სადინარებში, ხოლო ნაღვლის მცირე სადინარები, ჰერინგის არხების ჩათვლით, მუდმივად CK7-უარყოფითია. ამრიგად, ზრდასრული ვირთაგვის ღვიძლის ღეროვანი უჯრედების პოპულაცია შეიძლება ამოცნობილ იქნას CK19+/7- ციტოკერატინის ექსპრესიით. ამ მოსაზრებას მხარს უჭერს CK19+/7- ქოლანგიოციტების პრეფერენციული პროლიფერაცია 2-აცეტამინოფლუორენის (AAF) შეყვანის შემდეგ. მონაცემები, რომ CK19+/7- უჯრედები არ არის დაბადებისას, მაგრამ ჩნდება ღვიძლში 4 კვირის შემდეგ, მიუთითებს იმას, რომ ზრდასრული ღვიძლის ღეროვანი უჯრედების განყოფილება წარმოიქმნება პოსტნატალურად. უცნობია, აქვს თუ არა CK7 მოლეკულების არსებობას რაიმე გავლენას ამ უჯრედის პოპულაციის „გაღეროვნებაზე“, მაგრამ ექსპერიმენტული მონაცემები ადასტურებს ქოლანგიოციტების განსხვავებულ ქცევას 3 კვირის ასაკში და 4 კვირის ასაკში (*Omori M, 1997*).

Thiese და თანაავტორთა მიერ (1999) ასევე აღწერილია ჰერინგის წაგრძელებული CK19+ არხები ადამიანის ღვიძლში. მათ შორის წილაკების პარენქიმაშიც. ამასთანავე, აღსანიშნავია, რომ ვირთაგვის ნორმალურ ღვიძლში, ვერ ხერხდება ჰერინგის არხების გავრცელების აღმოჩენა ღვიძლის წილაკის შიგნით - მოსაზღვრე ფირფიტის გავლით. (CK7 ექსპრესია არ იყო შესწავლილი) (*Thiese ND, 1999*).

ნსსო-ის (ქოლესტაზურ) მოდელში ქოლანგიოციტების პროლიფერაცია რეგულირდება რიგი ფაქტორების (მასტიმულირებელი ან ინჰიბიტორული) კოორდინირებული მოქმედებით. ამასთანავე, ადამიანის ქოლანგიოპათიების (მაგ., პირველადი ბილიარული ციროზის და პირველადი სკლეროზული ქოლანგიტის) მსგავსად, ვირთაგვებშიც ქოლანგიოციტების "ტიპური" პროლიფერაცია ხდება მხოლოდ გარკვეული დიაპაზონის ზომის ნაღვლის სადინარებში (*Glaser S, 2009; LeSage G, 1999; Alpini GS, 1998*).

ვირთაგვებში ნსსო-ით გამოწვეული დიდი ქოლანგიოციტების პროლიფერაციის დამახასიათებელი ნიშანია გაზრდილი სეკრეტინ რეცეპტორის ექსპრესია და სეკრეციული აქტივობა (*LeSage G, 1999; Alpini GS, 1998*).

ორგანოზომილებიან ჰისტოლოგიურ ანათლებზე დუქტულური რეაქცია ხასიათდება დუქტულური სანათურების (პროფილების) გაზრდილი რაოდენობის გამოჩენით ქსოვილის ფართობზე (*Lee S-J, 2014*).გამომდინარე იქიდან, რომ ბილიური ხე წარმოადგენს სამგანზომილებიან სტრუქტურას, ჰისტოლოგიურ პრეპარატებზე ახალი



სანათურების გამოჩენა უნდა აიხსნას ახალი სადინარების განვითარებით, ან არსებული სადინარების განშტოებების ან დაგრეხით.

ნაღვლის გზების ექსტრაჰეპატური სტენოზის პირობებში ან ექსპერიმენტული ნსსო-ის დროს, ღვიძლში განვითარებული ნეოდუქტულური სტრუქტურები პირველ რიგში არის უკვე არსებული სადინარებისა და ქოლანგიოლების პროლიფერაციის, დატოტიანების და გამრავლების შედეგი. ამ პროცესის რაოდენობრივი შეფასება შესაძლებელია ციტოკერატინული მარკერების და მორფომეტრიის გამოყენებით (*Fickert P, 2014*). ამასთანავე, განსაკუთრებით ქოლესტაზის მოგვიანებით სტადიაზე, ისევე, როგორც ღვიძლის სხვა ქრონიკული პროგრესირებადი დაავადებების დროს, პერიპორტული ჰეპატოციტები ავლენს ფენოტიპურ ტრანსდიფერენციაციას ბილიური ეპითელიოციტების მიმართულებით (*Fischer HP, 1995*).

*Yoshioka K.* -ის და თანაავტორთა გამოკვლევებით ნაჩვენებია იქნა, რომ ვირთაგვებში ნაღვლის საერთო სადინარის გადაკვანძვის შედეგად ვლინდება როგორც ნაღვლის სადინარების პროლიფერაცია, ასევე, პროლიფერირებული ნაღვლის სადინარების გამომდენი უჯრედების პროლიფერაციული აქტივობა. ამ უჯრედების მიტოზების სიხშირე, როგორც წესი, მაღალია ნსსო-დან 1-ელ - მე-3 დღეს და თანდათან მცირდება ნსსო-დან 2-დან 4 კვირამდე ვადაში. ამასთანავე, განუწყვეტლივ მატულობს გლუვი კუნთის აქტინ-დადებითი, მიოფიბრობლასტის მსგავსი უჯრედების რაოდენობა. ეს შედეგები მიუთითებს, რომ არსებობს უარყოფითი კორელაცია პროლიფერაციული ნაღვლის სადინარების უჯრედების პროლიფერაციულ აქტივობასა და მიოფიბრობლასტის მსგავსი უჯრედების აქტივობას შორის (*Yoshioka K, 2005*).

აღსანიშნავია, რომ ნსსო თაგვებში იწვევს მწვავე ჰეპატოცელულურ დაზიანებას ბილიური აბსტრუქციიდან მე-2 - მე-3 დღეს, რაც დასტურდება ბილიური ინფარქტების გაჩენით და სისხლში ალანინის ამინოტრანსფერაზის დონის მომატებით. აღნიშნულის პარალელურად დასტურდება პროლიფერაციული მედიატორების გაძლიერებული გამოყოფა, რასაც მოსდევს ჰეპატოცელულური პროლიფერაციის მკაფიო პიკი მე-5 დღეს. ქოლანგიოცელულური პროლიფერაციის პიკი მსხვილ სადინარებში აღინიშნება ნსსო-დან მე-2 - მე-3 დღეს, ხოლო წვრილ სადინარებში მე-5 დღეს (*Georgiev P, 2008*), რის შემდეგაც თანდათანობით მცირდება ნსსო-ის შემდგომ 28 დღემდე. ეს მონაცემები ეწინააღმდეგება Aplini-ის და თანაავტორთა მონაცემებს, რომელთა თანახმად ნსსო-ის

პირობებში არ ხდება წვრილი ნაღვლის სადინარების ეპითელიოციტების მიტოზები (*Alpini et al., 1998*).

*Slott PA.* -ის და თანაავტორების (1990) კვლევის თანახმად, ვირთაგვებში ნსსო-ის შემდეგ გამრავლებული ნაღვლის სადინარის მსგავსი უჯრედები წარმოადგენენ არსებული ბილიარული ეპითელიუმის დერივატებს და ინარჩუნებენ მის მახასიათებლებს (რაც ეთანხმება სხვა მკვლევართა მონაცემებს) (*Slott PA, 1990*). ამასთანავე, ეს ავტორები აღნიშნავენ, რომ ბილიური უჯრედები იყოფა სადინარის ზომის მიუხედავად, რომელშიც ისინი მდებარეობენ (ვირთაგვებში ბილიური ობსტრუქციის დროს პროლიფერაციას ექვემდებარება ყველა ზომის სადინარები), რაც ეთანხმება *Cameron-ის და Oakley-ის (1932)*, *Symeonidis-ის (1957)*, *Steiner-ის and Martinez-ის (1961)* და *Trams-ის (1957)* *Cameron and Hasan-ის (1958)*, *Riittner-ის და Stofer-ის (1960)*, მონაცემებს, მაგრამ პრინციპულად ეწინააღმდეგება *Alpini-ის* და თანაავტორთა ჯგუფის კვლევების შედეგებს (*Alpini G, 1998*). *Slott PA* და თანაავტორები ასევე მიიჩნევენ, რომ ნაღვლის სადინარების პროლიფერაცია ძირითადად ვლინდება სადინარების ტოტების დაგრძელებით და არა გაგანიერებით ან გვერდითი ტოტების ამონაყართ (რაც ეწინააღმდეგება *Vartak-ის* მონაცემებს) (*Vartak N, 2016*).

ნსსო-ის შემდეგ ვირთაგვის ღვიძლიდან გამოყოფილ იქნა სხვადასხვა ზომის ქოლანგიოციტების ორიქვეპოპულაცია, ანუ ფრაქცია: 1-ლი - მცირე ქოლანგიოციტები (<8 მკმ) ზომის, რომლებიც გამოფენს 15 მკმ-ზე ნაკლები დიამეტრის სადინარებს; მე-2 ფრაქცია - დიდი ქოლანგიოციტები (>14 მკმ) ზომის, რომლებიც გამოფენს 15 მკმ-ზე მეტი დიამეტრის სადინარებს (*Alpini GS, 1996; Alpini GS, 1996*). ამ ორი სუბპოპულაციის პროლიფერაციული აქტივობა ფასდებოდა როგორც [3H]თიმიდინის ინკორპორაციის, ისე H3 ჰისტონის გენის ექსპრესიის გაზომვით.

ნაჩვენები იყო, რომ მცირე ქოლანგიოციტები აშკარად არ მრავლდებიან ნსსო-ის შემდეგ და ამ ჰიპერპლაზიურ მოდელში პრაქტიკულად არ რეაგირებენ ფიზიოლოგიურად (*Caligiuri AS, 1997*), მაგრამ ისინი მონაწილეობენ სადინარული ნაღვლის სეკრეციის მოდულაციაში - Ca<sup>2+</sup>- და ინოზიტოლ 1,4,5-ტრიფოსფატზე დამოკიდებული (მაგრამ არა cAMP დამოკიდებული) მექანიზმების მეშვეობით, სეკრეტინისთვის დადასტურებული გზის განგანსხვავებული გზით (*Alpini GS et al., 1988, 1989, 1994, 1996, 1997; Glaser SS, 1997; Kato A et al., 1992; LeSage GS, 1996; Tietz PG,*

1995). ასევე, დადასტურებულია, რომ სადინაროვანი ჰიპერპლაზიის სხვა მოდელებში (მაგალითად, ნაწილობრივი ჰეპატექტომია ან CCl<sub>4</sub>-ით მწვავე მოწამვლა) მცირე ქოლანგიოციტები აქტიურად მრავლდებიან (*LeSage GS, 1996*).

თავგებში, ნსსო-დან პირველ კვირაში განვითარებულ მწვავე დაზიანების და უჯრედთა პროლიფერაციის პროცესებს, ნსსო-დან მეორე კვირაში მოსდევს ლიმფოციტების და კუპფერის უჯრედების ინფილტრაცია და კოლაგენის დაგროვება (*Georgiev P, 2008*). მიჩნეულია, რომ ბილიური პროლიფერაციის გააქტიურებას (დუქტულურ რეაქციას) საკვანძო როლი აქვს ღვიძლის ფიბროზის დაწყებასა და პროგრესირებაში (*Glaser SS, 2009*). ამის შემდეგ ხდება  $\alpha$ -გლუვი კუნთების აქტინ-დადებითი უჯრედების რაოდენობის, ტრანსფორმაციული ზრდის ფაქტორ  $\beta$ 1-ის, მეტალოპროტეინაზა 1-ის ქსოვილოვანი ინჰიბიტორისა და პროკოლაგენის (I) ექსპრესიის შემცირება და ღვიძლის ფიბროზის დასტაბილურება. ამდენად, ნსსო თავგის ღვიძლში იწვევს დინამიკურ ცვლილებებს. ამ ცვლილებების ქრონოლოგიური და რაოდენობრივი მაჩვენებლები ადასტურებს ღვიძლის მწვავე და ქრონიკული ქოლესტაზური დაზიანების სპეციფიკური ფაზების არსებობას. პირველი კვირა ასახავს მწვავე ქოლესტაზურ დაზიანებას თანმდევი რეპარაციული რეაქციებით, რასაც მოჰყვება ქრონიკული დაზიანების ფაზა, რომელიც იწვევს ღვიძლის ფიბროზს. ამ ცვლილებების დინამიკის დეტალურმა აღწერამ შეიძლება შექმნას საფუძველი თავგის ამ მოდელზე დაფუძნებული მომავალი კვლევებისთვის (*Georgiev P, 2008*).

ზემოთ აღინიშნა, რომ ნალვლის შეგუბება ასტიმულირებს ქოლანგიოციტების პროლიფერაციას. ამათანავე, მიჩნეულია, რომ ქოლანგიოციტების პროლიფერაციის პრევენცია ან შეზღუდვა, პროფიბროზული გენების ექსპრესიის გააქტიურება და პროფიბროზული ფაქტორების სეკრეცია ღვიძლის ქოლესტაზური დაავადებების პროგრესირების დროს, წარმოადგენს „დაცვის პირველ ხაზს“ ფიბროგენეზის კონტროლისთვის და/ან პროფილაქტიკისთვის. ამასთანავე, საჭიროა შემდგომი კვლევები, რომლებიც ეხება პროლიფერაციული ქოლანგიოციტების ურთიერთქმედებას სხვა ტიპის უჯრედებთან, როგორებიცაა პორტული მიოფიბრობლასტები და/ან ღვიძლის ვარსკვლავური უჯრედები. პოტენციური კავშირის გამოვლენამ პროლიფერაციულ ქოლანგიოციტებში ნეიროენდოკრინული ფენოტიპის გაჩენასა (*Bathal PS, 1985*) და ფიბრობლასტების მიერ ღვიძლის ფიბროზული

პროცესების გააქტიურებას შორის, შესაძლოა გამოავლინოს ახალი პოტენციური სასიგნალო მექანიზმები, რომლებიც შეიძლება ამავდროულად საინტერესო იყოს ახალი თერაპიული მიდგომების კვლევისა და აპრობაციისათვის (*Glaser SS, 2009*).

ნსსო-ის მოდელში დრ-ის არსის გარკვევისათვის, მნიშვნელოვანია იმის დადგენა, რომ ღვიძლის ქსოვილის ჰისტოლოგიურ ანათალზე დუქტულური პროფილების მატება განპირობებულია არსებული სადინარ(ებ)ის დაგრძელება-დაკლავებით, თუ სადინარების რაოდენობის გაზრდით. ეს კითხვა, რომელიც ჯერ კიდევ 1990 წელს იყო დასმული Slott -ის და თანაავტორების მიერ (*Slott PA, 1990*), კიდევ არ არის საბოლოოდ მოხსნილი დღის წესრიგიდან. ამ მიმართულებით ნებისმიერი კვლევის შედეგი მით უფრო დამაჯერებელი იქნება, რაც მეტად იქნება გამოყენებული ღვიძლის სტრუქტურის სამგანზომილებიანი ანალიზის მეთოდები.

უკანასკნელ წლებში სულ უფრო მკვიდრდება აზრი, რომ დუქტულური რეაქციის სრულყოფილი შეფასება რთულია ნაღვლის გზების სამგანზომილებიანი სტრუქტურის ვიზუალიზაციის გარეშე. ქოლესტაზის დროს ბილიარული ქსელის არქიტექტურის რემოდელირების სრულფასოვანი შეფასება მნიშვნელოვნადაა დამოკიდებული სამგანზომილებიანი ნიმუშის მომზადებისა და/ან ანალიზის ახალ მეთოდებზე. ერთ-ერთ ასეთ მეთოდს წარმოადგენს ბილიური კალაპოტის დამუშავების, ვიზუალიზაციის და ანალიზის მეთოდი, რომელიც დაფუძნებულია იმუნოფლოორესცენციაზე, კონფოკალურ გამოსახულებაზე, ზედაპირის და უჯრედების სივრცული გარჩევადობის და რეკონსტრუქციის საფუძველზე ჩატარებულ ავტომატიზებულ მორფომეტრიაზე (*Damle-Vartak A, 2019*).

აღსანიშნავია, რომ ღვიძლშიდა ნაღვლის გზების კონფოკალური 3D კვლევები, რომლებიც აღწერს მათ *დე ნოვო* ფორმირებას ემბრიონის განვითარების დროს (*Takashima Y, 2015*), ან მათ რეაქციას სხვადასხვა ტოქსიკურ აგენტებზე (*Kaneko K, 2015*), მხოლოდ უკანასკნელ პერიოდში გახდა ხელმისაწვდომი.

კვლევებმა, რომლებიც სამგანზომილებიანი რეკონსტრუქციისთვის იყენებდნენ კონფოკალურ მიკროსკოპს, აჩვენეს თავგების მცირე კალიბრის ბილიარული სეგმენტების დეტალების მნიშვნელოვანი სიუხვე (*Roskams TA, 2004; Vartak N, 2016; Kamimoto K, 2020; Kaneko K, 2015*). მკვლევარები განსაკუთრებით ამახვილებენ ყურადღებას პერიპორტული დუქტულების შეფასებაზე (*Li MK, 2004; Roskams TA, 2004*),

რადგან ეს ბილიური სეგმენტი ცნობილია თავისი შთამბეჭდავი პროლიფერაციული აქტივობით და ადაპტაციური რემოდელირების მაღალი პოტენციალით.

3D კონფოკალური გამოსახულებების რეკონსტრუქციის და ავტომატური ანალიზის მეთოდით ნაღვლის გზების სამგანზომილებიან სტრუქტურის კვლევამ ნსსო-ის დინამიკაში (28 დღის ჩათვლით) აჩვენა, რომ ქოლანგიოციტების პროლიფერაცია თავდაპირველად იწვევს სანათურის შიდა ზედაპირის (კალაპოტის) გოფრირებას, რაც გნაპირობებს ზედაპირის ფართობის დაახლოებით ხუთჯერ გაზრდას. შემდგომში, ზედაპირის ფართობს კიდევ უფრო ზრდის სადინარების არსებული ტოტების დაგრძელება, განშტოებების (ყლორტების) განვითარება და მათ შორის მარყუქების ფორმირება (ე.წ. კოლატერალების წარმოქმნა). აღნიშნულის გამო, პორტული ვენის მიმდებარე ნაღვლის სადინარების (დუქტულების) თავდაპირველად შედარებით მწირი ბადე ხუთჯერ უფრო მკვრივი ხდება. ამასთანავე, ახალი კანალიკულურ-დუქტულური კავშირები არ წარმოიქმნება (*Vartak N, 2016*).

ქოლესტაზზე ინტერლობულური სადინარების რეაქცია მკვეთრად განსხვავდება მსხვილი კალიბრის ნაღვლის სადინარების რეაქციისაგან, ასევე ემბრიოგენეზის დროს ახალი სადინარების წარმოქმნის პროცესისაგან (*Damle-Vartak A, 2019*). ის ასევე განსხვავდება დუქტულური რეაქციებისგან, რომლებიც ვითარდება ღვიძლის დაზიანების სხვა მოდელებში, ისეთებში, როგორცაა ქოლინ-დეფიციტური და ეთიონინით გამდიდრებული დიეტის მოდელი, როდესაც შეინიშნება დუქტულური ექსპანსია წილაკების პარენქიმაში. თავგებში ამ დიეტის ქრონიკული გამოყენების პირობებში, დუქტულებმა შესაძლოა მიაღწიონ აცინუსის მე-3 ზონას (*Kaneko K, 2015*).

ნსსო-ისპირობებში უპირატესად განიერდებიან ღვიძლის საერთო და დიდი კალიბრის ნაღვლის სადინარები (*Aller M-A, 2008*). განსხვავებით მსხვილი კალიბრის ნაღვლის სადინარებისაგან, წილაკთაშორისი ნაღვლის სადინარების დიამეტრი არ იზრდება, მიუხედავად იმისა, რომ ადილი აქვს ჰიდროსტატიკური წნევის მატებას ნაღვლის კალაპოტში ჭარბი ნაღვლის დაგროვებას (*Georgiev P, 2008*). კვლევებმა დაადასტურა, რომ წილაკთაშორისი სადინარების დიამეტრი უცვლელი რჩება (-10 მკმ) ნსსო-ის 28-დღიან პერიოდში, რაც მიუთითებს, რომ ნსსო-ითგამოწვეული ქოლესტაზი არ იწვევს წილაკთაშორისი ნაღვლის სადინარების ან მათი ტოტების გაგანიერებას (*Vartak N, 2016*). სამაგიეროდ, ხდება მათი დაგრძელება და განტოტვა.

ამასთანავე, ნაღვლის წილაკთაშორისი სადინარები, მიუხედავად დაგრძელებისა და განტოტვისა, რჩებიან კარის ვენის ტოტიდან 10-დან 15 მკმ-მდე მანძილით შემოსაზღვრულ სივრცეში. ეს გვაფიქრებინებს, რომ წილაკშიდა დუქტულური რეაქცია, რომელიც ნსსო-ის პირობებში ვლინდება, უნდა იყოს უკვე წილაკს შიგნით არსებული ჰერინგის სადინარების პროლიფერაციის შედეგი და არა პორტული ველიდან პროლიფერირებული სადინარების წილაკშიდა ექსპანსიის შედეგი. მაგრამ, ამასთანავე, დადასტურდა, რომ ნსსო-ის დროს ჰერინგის სადინარების რაოდენობა არ მატულობს, პირიქით კლებულობს (ნორმულად აღინიშნება 5 - სადინარის ყოველ 100 მიკრონზე, ხოლო ნსსო-დან 28-ე დღეს აღინიშნება 1 - სადინარის ყოველ 100 მიკრონზე), რაც ადასტურებს კანალიკულურ-დუქტულური კავშირების შემცირებას. ეს, თავის მხრივ, ადასტურებს, რომ ნსსო-ის პირობებში დრ-ის მრავალი ასპექტი ჯერ კიდევ გამოსაკვლევაა.

ამდენად, წვრილი სადინარების მოცულობის გაზრდა მხოლოდ არხების დატოტვა-დაგრძელებით (ხშირად დაგრეხვით) არის განპირობებული და არა გაგანიერებით. ამდენად, ნსსო იწვევს წვრილი სადინარების ადაპტირებულ რემოდელირებას, რაც განაპირობებს სანათურისმხრივი ზედაპირის გაზრდას გოფრირებისა და განშტოებების განვითარების გზით (*Vartak N, 2016*).

ნაღვლის სადინარების საერთო სიგრძე ძირითადად მატულობს მათი დატოტვის გამო, რაც ხდება BDL-ის შემდეგ პირველი 14 დღის განმავლობაში. საინტერესოა, რომ დატოტიანების სიხშირე არ იზრდება მე-14 და 28-ე დღეებს შორის, მიუხედავად იმისა, რომ გრძელდება ბილიური ეპითელიუმის უჯრედების მნიშვნელოვანი პროლიფერაცია და სადინარების საერთო სიგრძის მატება. ნაღვლის ხის ტოტების საშუალო სიგრძე სტაბილურად იზრდება ნსსო-დან 28 დღის განმავლობაში. დადასტურებულია, რომ ბილიური განშტოებების ფორმირების პიკი მოდის მე-6 - მე-7 დღეზე (*Vartak N, 2016*). ამასთანავე, დადასტურებულია ნაღვლის სადინარების ბი- და ტრიფურკაციების რაოდენობის მატება. ეს განსაკუთრებით თვალშისაცემია ნსსო-დან მე-3 დღეს. შემდეგში აღინიშნება ამ პროცესის ტემპის შემცირება. ყოველივე ზემოაღნიშნულის გამო, წილაკთაშორისი ნაღვლის სადინარების არქიტექტურა მნიშვნელოვნად იცვლება და იშვიათი ბადისაგან, რომელიც იტოტება საშუალოდ ყოველ 100 მკმ-ში, მიიღება

შედარებით რთულ ქსელი, რომელიც იტოტება ყოველ 20 მკმ-ში (*Li MK, 2004; Vartak N, 2016; Yoshioka K, 2005; Glaser SS, 2010; Vartak N, 2016*).

ვარაუდობდნენ, რომ ეს „ადაპტაციური რემოდელირება“ და, შესაბამისად, გაზრდილი ნაღველთან შეხებაში მყოფი ზედაპირი ემსახურება სხვადასხვა მიზნებს: ინტრაბილიარული წნევის შემცირებას მოცულობის გაზრდით ან დისფუნქციური ბილიარული უბნების გვერდის ავლის საშუალების შექმნას (*Richter B, 2021*).

ეს მონაცემები განსხვავდება Slott PA. -ის და თანაავტორთა მონაცემებისაგან (1990), რომელთა თანახმად ნსსო იწვევს სადინარების დაგრძელებას და ნაკლებად დატოტვას. მაგრამ თუ გავითვალისწინებთ კვლევის გამოყენებულ მეთოდებს, Vartak N. -ს და თანაავტორთა მონაცემები უფრო სარწმუნოდ უნდა მივიჩნიოთ. აქვე უნდა აღინიშნოს, რომ სადინარების სისტემის გარდაქმნის თავისებურებათა დეტალიზაციის საქმეში მნიშვნელოვანი როლის შესრულება შეუძლია ბილიური ტრაქტის ინიექციური ტვიფრების (კოროზიული მიკროპრეპარატების) მასკანირებელ ელექტრონულ მიკროსკოპიას.

სამგანზომილებიანი პლასტმასის ტვიფრების მომზადება ფართოდ გამოიყენება დატოტვადი სტრუქტურებისა და ქსელების ვიზუალიზაციისა და რაოდენობრივი ანალიზისათვის. ის წარმატებით ახერხებს კვლევის ორგანზომილებიანი მეთოდებისთვის დამახასიათებელი შეზღუდვების დაძლევას. რუტინული პროტოკოლი, რომელიც ეფუძნება მეტაკრილატის ფისების (მაგ. Mercox II) ინიექციას შემდგომი ქსოვილების ქიმიური მაცერაციით, მარტივია, იძლევა კარგ შედეგებს, თუმცა მოითხოვს დაფინანსებას და შესაბამის ტექნიკურ აღჭურვილობას (*Walter et al, 2012*). ამ მეთოდით მიღებული სამგანზომილებიანი ტვიფრი იძლევა მდგრად სურათს, რომლის ანალიზიც შესაძლებელია დროისგან დამოუკიდებლად.

მიუხედავად იმისა, რომ კოროზიული ტვიფრების მეთოდით სისხლძარღვთა ქსელის შესწავლის დიდი გამოცდილება არსებობს, ბილიური ხის დეტალები, მათ შორის მცირე კალიბრის ნაღვლის სადინარები, ამ მეთოდის გამოყენებით მხოლოდ რამდენიმე ექსპერიმენტულ კვლევაში იყო აღწერილი (*Kaneko K, 2015; Richter B, 2017; Takashima Y, 2015; Wright JE, 1962*). კიდევ უფრო მცირეა სტატიების რაოდენობა, რომლებიც ეხება ბილიური სტრუქტურების სამგანზომილებიან ვიზუალიზაციას და

რაოდენობრივ შეფასებას ობსტრუქციული ქოლესტაზის დროს (*Nakano Y, 2020; Wiener SM, 2000*).

პლასტინაციის მეთოდი წარმატებით იქნა გამოყენებული თაგვებში ნაღვლის გზების სამგანზომილებიანი არქიტექტურის ანალიზისათვის (*Sparks et al., 2011*), ასევე, პირველადი სკლეროზული ქოლანგიტის მოდელებში ნაღვლის სადინარების დაზიანებათა ვიზუალიზაციისთვის (*Fickert et al., 2014*).

ამრიგად, ბილიური არქიტექტურა არ არსებობს სტატიკურ მდგომარეობაში; პირიქით, ის ქმნის უაღრესად დინამიურ ქსელს, რომელიც აქტიურად ეგუება ცვალებად მოთხოვნებს. სხვადასხვა პათოლოგიური მდგომარეობა იწვევს ნაღვლის ხის ადაპტაციურ რემოდელირებას. ამ რემოდელირების ნაწილია დრ-ის კომპლექსური პროცესი, რომელიც ეფუძნება ნაღვლის კალაპოტში განთავსებულ უჯრედთა პროლიფერაციას.

ყოველივე ზემოაღნიშნულის გამო, მნიშვნელობას იძენს ნსსო-ის მოდელში ადრე აღნიშნული მწვავე და ქრონიკულ ფაზების მახასიათებელთა ხელახელი გადახედვა:

ნსსო-მდე, წილაკთაშორისი ნაღვლის სადინარები წარმოდგენილია იშვიათი ბადის სახით. ამ ბადის გამომდენი ქოლანგიოციტების პროლიფერაციის სიჩქარე  $<0,5\%$ .

ნსსო-ის მწვავე ფაზაშიპირველი 3 დღის განმავლობაში ვითარდება ქოლანგიოციტების ძლიერ პროლიფერაციული რეაქცია, რაც აისახება ნაღვლის სადინარის სანათურის ზედაპირის გამოხატული გოფრირებით, რაც, თავის მხრივ, ზრდის სადინარის სანათურის ზედაპირს. ნსსო-დან 3 დღეში ნაღვლის სადინარები იწყებენ ბიფურკაციების და ტრიფურკაციების წარმოქმნას. დატოტიანება სისტემურად მიმდინარეობს ნსსო-დან მე-14 დღემდე. ქოლესტაზის მე-7 დღიდან პროლიფერაციის მაჩვენებელი მცირდება, მაგრამ მაინც აღემატება საკონტროლო მაჩვენებელს. ამავე პერიოდიდან შეინიშნება სადინარების სიგრძის ზრდა. ამას თან ახლავს გოფრირების სიხშირის (ნაოჭების რაოდენობის) შემცირება. ამასთანავე, დარჩენილი ნაოჭების სიმაღლე მატულობს. ნაღვლის სადინარების სიგრძის ზრდა შეიძლება აიხსნას, როგორც „რელაქსაციის“ შედეგი. ეს მიუთითებს, რომ სადინარების შიდა რელიეფის შენაოჭების გარდამავალი მატება მოქმედებს როგორც დროებითი ბუფერი, რომელიც „აყოვნებს“ სადინარების დაგრძელებას ქოლანგიოციტების პროლიფერაციის მაქსიმალური სიჩქარის ფონზე. ნსსო-ის მე-7 დღიდან სადინარების სიგრძე მატულობს.



მე-7 დღიდან მე-14 დღემდე ბილიური კოლატერალების ფორმირების ალბათობა იზრდება მაქსიმუმამდე. ჰერინგის არხების (კანალიკულურ-დუქტულური კავშირების) სიხშირე ზომიერად მცირდება. ამით სრულდება ქოლესტაზის მწვავე ფაზა (*Vartak N, 2016*).

ნსსო-ის ქრონიკული ფაზა (მე-14 დღიდან 28-ე დღემდე და შეიძლება შემდეგაც) ხასიათდება უჯრედების პროლიფერაციის შემცირებით, ამასთანავე, სადინარის სიგრძის, მოცულობის და ზედაპირის ფართობის შემდგომი ზრდით. კოლატერალების განვითარების სიხშირე და მარყუჟის წარმოქმნის ალბათობა შენარჩუნებულია იმავე მაქსიმალურ დონეზე, რაც აღინიშნება ნსსო-ის მე-14 დღეს (*Vartak N, 2016*).

აღწერილი თავისებურებანი ხაზს უსვამს ინტერლობულური ნაღვლის სადინარების ადაპტაციური რემოდელირების მნიშვნელობას ქოლესტაზის ეფექტის შემსუბუქებაში. ამასთანავე, ეს რემოდელირება შეიძლება იყოს სპეციფიკური წილაკთაშორისი სადინარებისთვის და ხარისხობრივად განსხვავდებოდეს უფრო დიდ ნაღვლის სადინარებში განვითარებული მოვლენებისაგან, რაც სრულ თანხმობაშია *Alpini G.* -ის და თანაავტორების (2008, 2010) მიერ მოწოდებულ ბილიური სადინარების/ეპითელიოციტების ჰეტეროგენულობის კონცეპციასთან.

აღსანიშნავია, რომ ნაღვლის სადინარების ეპითელიუმის შენაოჭება ქოლესტაზის ადრეულ ვადებზე და შემდგომ მისი გადასწორება ქოლესტაზის მომდევნო ვადებზე ასევე აღწერილ იქნა ძაღლების დიდი კალიბრის სადინარებშიც, ნაღვლის საერთო სადინარის გადაკვანძვის შემდეგ, დინამიკაში - აღნიშნული სადინარების შიდა რელიეფის მასკანირებელი ელექტრონული მიკროსკოპით გამოკვლევისას (*Kordzaia D et al., 2014*).

საინტერესოა, რომ წვრილი კალიბრის ნაღვლის სადინარების რემოდელირების მექანიზმები აღწერილი იყო უპირატესად თაგვებში (*Vartak N, 2016; Kamimoto K, 2020; Kaneko K, 2015; Wiener SM, 2000*). ამასთანავე, ვინაიდან თაგვის ნაღვლის ხის 3D ვიზუალიზაცია კვლევის საკმაოდ ახალი მეთოდია, მით უფრო, ღვიძლის ქოლესტაზური დაავადებების დროს, საჭიროა მეტი ექსპერიმენტული გამოკვლევა 3D გამოსახულების მეთოდების დახვეწისთვის (*Richter B, 2021*).

### 3. კვლევის მეთოდოლოგია

#### 3.1 მასალა და კვლევის დიზაინი

კვლევა ექსპერიმენტულია. ის ჩატარდა თსუ ალექსანდრე ნათიშვილის სახელობის მორფოლოგიის ინსტიტუტში, Wistar-ის ჯიშის 60 ზრდასრულ (მეორე პოსტპუბერული ასაკის) მამრ ალბინოს ვირთაგვაზე, წონით 170-200 გრამი.

ცხოველები დაყოფილ იქნა საკვლევ და საკონტროლო ჯგუფად.

საკვლევი ჯგუფის ცხოველებს უტარდებოდათ ნსსო-ის ოკლუზია კლასიკური პროტოკოლის შესაბამისად. ქირურგიული პროცედურა შედგებოდა შუა ვენტრალური ლაპაროტომიისა და თორმეტგოჯა ნაწლავის (წვრილი ნაწლავის საწყისი ნაწილის) ზემოთ ნაღვლის საერთო სადინრის იზოლაციისგან, ნაღვლის სადინარის ორმაგი ლიგირებისაგან და ლიგატურებს შორის დისექციისაგან (*Starkel and Leclercq, 2011; Tag et al., 2015*) -ეთერის ზოგადი (ნიღბით) ნარკოზის პირობებში, დილით, უზმოზე.

#### 3.2 ოპერაციული მოდელი

საოპერაციო მაგიდაზე დამაგრებულ გამათბობელ ლეიბზე ოთხივე კიდურით ფიქსირებული ვირთაგვის მუცელი სუფთავდებოდა თმისანი საფარველისგან ქირურგიული მოხრილი მაკრატილით, მუშავდებოდა სპირტით და ბეტადინით. მუცლის ღრუ იხსნებოდა შრეობრივად (კანი, კუნთები თეთრ ხაზზე, პერიტონეუმი).

მუცლის ღრუს გახსნის შემდეგ მცირე ლაბორატორიული ცხოველების ჭრილობის გამაგანიერებლით („რეტრაქტორით“) ფართოვდებოდა ჭრილობის კიდეები. 12-გოჯა ნაწლავი (წვრილი ნაწლავის საწყისი ფრაგმენტი) ამოიწეოდა ჭრილობიდან და მცირედ დაიქაჩებოდა ქვემოთ და ლატერალურად (მარცხნივ), რის შედეგადაც იჭიმებოდა ღვიძლის კარისა და წვრილი ნაწლავის აღნიშნული უბნის დამაკავშირებელი პერიტონეუმის დუბლიკატურა, რომლის ფურცლებს შორისაც ხდებოდა ნსს-ის იდენტიფიკაცია. ნსს ბასრი და ბლაგვი წესით ფრთხილად გამოიყოფოდა იოგიდან და ირგვლივმდებარე ქაოვილებიდან (განსაკუთრებით ყურადღება ექცეოდა, რომ აღნიშნული მანიპულაციის დროს არ დაზიანებულიყო პანკრეასის ქსოვილი) და მასზე დაედებოდა ორი ლიგატურა ერთმანეთისაგან 4-5 მმ

დაშორებით, ისე, რომ დისტალური ლიგატურა აღმოჩენილიყო წვრილი ნაწლავის კედლიდან 5-10 მმ დაშორებით. ორ ლიგატურას შორის ნსს იკვეთბოდა მიკროქირურგიული მაკრატლით.

მუცლის ღრუ მოწმდებოდა ჰემოსტაზზე და იხურებოდა შრეობროვად, უწყვეტი ნაკერით. კანის გაკერვის დროს ვირთაგვას აღარ ეძლეოდა ეთერის ნარკოზი.

ცხოველი იღვიძებდა ოპერაციის დამთავრებისთანავე.

საკონტროლო ჯგუფის ცხოველებს უტარდებოდათ ე.წ. „ცრუ ოპერაცია“ (მუცლის ღრუს გახსნა და დახურვა ნსს-ის ოკლუზიის გარეშე).

ოპერაციები ტარდებოდა საოპერაციო მიკროსკოპის და მიკროქირურგიული ტექნიკის გამოყენებით (*Aller et al., 2008*).

ოპერაციის შემდგომი პერიოდის მოვლა ხორციელდებოდა აღიარებული პროტოკოლის დაცვით (*Van Sluyters & Obernier, 2004*), რაც უზრუნველყოფდა ცხოველთა ტკივილის მინიმალიზაციას და კომფორტს.

ცხოველები ცხოვრობდნენ ვივარიუმში, სტანდარტულ პირობებში (22 °C, 12-საათიანი სინათლე/სიბნელის ციკლი, 60% ტენიანობა, საკვებისა და წყალზე თავისუფალი წვდომა) ექსპერიმენტამდე და ოპერაციის შემდეგ (საკვების შეზღუდვა იყო გათვალისწინებული მხოლოდ ინტერვენციის დღეებში).

ცხოველები ცდიდან გამოყვანა და ღვიძლის და ნაღვლის გზების გამოკვლევა ხდებოდა ოპერაციიდან 1,2,3,4,5,6,7 დღის და 2,3,4,5 კვირის შემდეგ.

თითოეულ ვადაზე ვიკვლევდით 5-5 ცხოველის ღვიძლს.

გამოკვლევა ხდებოდა ჰისტოლოგიური (მიმოხილვითი, ჰისტოქიმიური, იმუნოჰისტოქიმიური, ფლუორესცენციული მიკროსკოპიის), მორფომეტრიული და ნაღვლის გზების კოროზიული ტვიფრების მასკანირებელი ელექტრონული მიკროსკოპიის მეთოდებით.

ამოკვეთილი ღვიძლი ფიქსირდებოდა 10%-იან ფორმალინის ხსნარში. მასალის აღებიდან 24-საათში ხდებოდა მასალის მაკრომორფოლოგიური დამუშავება ჰისტომორფოლოგიური გამოკვლევისათვის. თითო წილიდან ვიღებდით 3-3 ნიმუშს.

მასალის განაწილება ექსპერიმენტის ვადებისა და კვლევის მეთოდების მიხედვით წარმოდგენილია ცხრილში N 1

**ცხრილი N1. მასალის განაწილება ექსპერიმენტის ვადებისა და კვლევის მეთოდების მიხედვით**

ჯგუფები და ექსპერიმენტის ვადები	კვლევის მეთოდები	საკონტროლო ჯგუფი	საკვლევი ჯგუფები (ნაღვლის საერთო სადინარის ოკლუზია)											
			ოპერაციიდან 1 დღის შემდეგ	ოპერაციიდან 2 დღის შემდეგ	ოპერაციიდან 3 დღის შემდეგ	ოპერაციიდან 4 დღის შემდეგ	ოპერაციიდან 5 დღის შემდეგ	ოპერაციიდან 6 დღის შემდეგ	ოპერაციიდან 1 კვირის შემდეგ	ოპერაციიდან 2 კვირის შემდეგ	ოპერაციიდან 3 კვირის შემდეგ	ოპერაციიდან 4 კვირის შემდეგ		ოპერაციიდან 5 კვირის შემდეგ
ჰისტოლოგია	3*	3*	3*	3*	3*	3*	3*	3*	3*	3*	3*	3*	3*	ცხოველთა რაოდენობა
ჰისტოქიმია	3*	3*	3*	3*	3*	3*	3*	3*	3*	3*	3*	3*	3*	
იმუნოჰისტოქიმია	3*	3*	3*	3*	3*	3*	3*	3*	3*	3*	3*	3*	3*	
ფლუორესცენტული მიკროსკოპია	3*	3*	3*	3*	3*	3*	3*	3*	3*	3*	3*	3*	3*	
მორფომეტრია	3*	3*	3*	3*	3*	3*	3*	3*	3*	3*	3*	3*	3*	
SEM of Corrosion Casts	2	2	2	2	2	2	2	2	2	2	2	2	2	
სულ	5	5	5	5	5	5	5	5	5	5	5	5	5	

*\* ამ მეთოდებისთვის გამოყენებული იქნა ერთი და იგივე ცხოველი*

### 3.3 მასალის მორფოლოგიური გამოკვლევა

#### 3.3.1 ჰემატოქსილინ-ეოზინი (H&E)

ჰისტოლოგიური კვლევისთვის ხდებოდა მაკრომორფოლოგიურად დამუშავებული ღვიძლის ქსოვილიდან 3 მკმსისქის ანათლების აღება და ჰემატოქსილინითა და ეოზინის სტანდარტული მეთოდით შეღებვა.

#### 3.3.2 ჰისტოქიმია

ღვიძლის ქსოვილი იჭრებოდა 3-5 მკმ სისქის ანათლებად და იღებებოდა მასონის ტრიქრომით (*Sigma Aldrich Catalog Number: C970D37*) მწარმოებლის მიერ მითითებული ინსტრუქციის შესაბამისად.

#### 3.3.3 იმუნოჰისტოქიმია

გამოყენებული იყო ანტისხეულები Kertain-8 (KRT8) (კატალოგის N MBS8510691) და CK19 (KRT19) (კატალოგის N MDS9384473) წარმოებული MyBiosource-ის მიერ, CK7 (RCK105) (Catalog #ab9021) and CD133 (Catalog # ab16518) წარმოებული Abcam-ის მიერ. განზავების დონე: 1:200 0,01M ფოსფატურ ბუფერში (PBS) pH7,4 (Sigma Aldrich). აღნიშნული ანტისხეულებით ხდებოდა ფორმალინში ფიქსირებული ღვიძლის ქსოვილის ჰეპატოციტების უჯრედის მემბრანის, დუქტულური ფენოტიპის უჯრედების და ღვიძლის პროგენიტორული/დეროვანი უჯრედების მონიშვნა. ფორმალინში დაფიქსირებული ქსოვილის ანტიგენის გამოთავისუფლება ხდებოდა ციტრატულ ბუფერში გაცხელების გზით. ანტისხეულის ინკუბაცია მიმდინარეობდა 2 საათის განმავლობაში 22°C-ზე. მეორად ანტისხეულად გამოყენებული იქნა ცხვრის კურდღლის საწინააღმდეგო HRP-სთან კონუგირებული ანტისხეული. მარკირების და გამოვლენის ყველა შემდგომი პროცედურა ჩატარდა შესაბამისი მწარმოებლების რეკომენდაციების სრული დაცვით. სინათლის მიკროსკოპია ჩატარდა Primo Star ZEISS-ის მიკროსკოპით (იენა, გერმანია), რომელიც აღჭურვილი იყო ციფრული ვიდეოკამერით - ZEN 2.3 SP1.

### 3.3.4 მორფომეტრია

კვლევის მორფომეტრიული ანალიზისთვის ვიყენებდით ზოგად-ჰისტოლოგიური და ჰისტოქიმიური მეთოდებით შეღებილ პრეპარატებს, ასევე იმუნოჰისტოქიმიური მარკერით მონიშნულ პრეპარატებს.

ჰისტოლოგიური პრეპარატები სკანერდებოდა Motic Digital Slide Scanner-ზე და ანალიზიტარდებოდა Motic Digital Scanner Assistant Software Motic VM 3.0.-ის საშუალებით. სამუშაო არე დიდდებოდა 40 ჯერ და უჯრედების მემბრანების მოხაზვა ხდებოდა მანუალურად, რადგან უჯრედების ფორმა ჩვეულებრივ, ზუსტად არ შეესაბამება რომელიმე გეომეტრიულ ფიგურას. მორფომეტრიული ანალიზისთვის ვარჩევდით იმ უჯრედებს, რომელთა მემბრანა და ბირთვი სრულად ვიზუალიზდებოდა.

სადინარების კლასიფიკაციას მსხვილი, საშუალო და წვრილი კალიბრის სადინარებად ვახდენდით Alpini G.-ის და თანაავტორთა მიერ მოწოდებული პრინციპის გათვალისწინებით (*Alpini G, 1998*)(იხ. ლიტერატურის მიმოხილვა). აღნიშნულის შეუძლებლობის შემთხვევაში, ვიყენებდით Georgiev P. -ის და თანაავტორთა მიერ გამოყენებული მეთოდიკას (*Georgiev P, 2008*), რომლის თანახმადაც, წვრილი კალიბრის სადინარად ითვლებოდა ის, რომლის განივი ჭრილიც გამოფენილი იყო 11-ზე ნაკლები ქოლანგიოციტით, საშუალო კალიბრის სადინარად - თუ გამოფენილი იყო 11-20 ქოლანგიოციტით, ხოლო მსხვილ სადინარად - თუ გამომფენი ქოლანგიოციტების რაოდენობა აღემატებოდა 20-ს.

### 3.3.5 ფლუორესცენციული მიკროსკოპია

ფლუორესცენციული მიკროსკოპია ხორციელდებოდა იმუნოფლუორესცენციური მიკროსკოპით Nikon H550L (იაპონია). ციფრული სურათების გადაღებას ვახდენდით Infinity 2 კამერით, ხოლო მიღებული გამოსახულების დამუშავებას (გაზომვას და ანალიზს) - Infinity პროგრამული უზრუნველყოფის 6.5.6 ვერსიით. ღვიძლის ქსოვილის ფლუორესცენციული მიკროსკოპია ეფუძნებოდა მისი ბუნებრივი ფლუორესცენციის (თვითფლუორესცენციის) უნარს. გამოკვლევა ხდებოდა მწვანე ფილტრის დიაპაზონში, რომლის ფარგლებშიც ჰეპატოციტები და მათი ბირთვები, ქოლანგიოციტები და მათი ბირთვები, შემაერთებელქსოვილოვანი მატრიქსის შემადგენელი ბოჭკოები, სისხლის

მიღების კედლები (კუნთოვანი ბოჭკოებით და მათ გარეშე), ნერვული ღეროები და სისხლის ფორმიანი ელემენტები ავლენენ განსხვავებულ ფლუორესცენციას იმდენად, რომ საშუალებას იძლევიან გარჩეულნი იქნან ერთმანეთისაგან.

### **3.3.6 კოროზიული ტვიფრების სინათლის და მასკანიერებელი ელექტრონული მიკროსკოპით გამოკვლევა**

კოროზიული მიკროპრეპარატების მისაღებად ჩვენ ვიყენებდით Protacryl -M, რომელიც ფართოდ გამოიყენება სტომატოლოგიურ პრაქტიკაში. Protacryl -M წარმოადგენს ფხვნილოვანი და თხევადი კომპონენტების კომბინაციას, რომელშიც ფხვნილი შედგება პოლიმეთილმეტაკრილატისგან (ე.წ. „გამამყარებელი“), ხოლო თხევადი მეთილმეტაკრილატი (წარმოადგენს აკრილის ჯგუფის მონომერისა და პრე-პოლიმერების (მცირე მასის პოლიმერების) ნარევს. Protacryl-M -ის ფხვნილოვანი კომპონენტს ვანაცვლებდით იმავე შემადგენლობის, მაგრამ დისპერსიის უფრო მაღალი ხარისხის მქონე MAYCRYL C.C. Powder-ით.

ცდების ნაწილში, ნაღვლის სადინარებში შეყვანილი კოქტეილი შეღებილი იყო წითელი და/ან ლურჯი პიგმენტით, რომელიც ასევე წარმოადგენდა "Protacryl-M" ნაკრებების სტანდარტულ კომპონენტს.

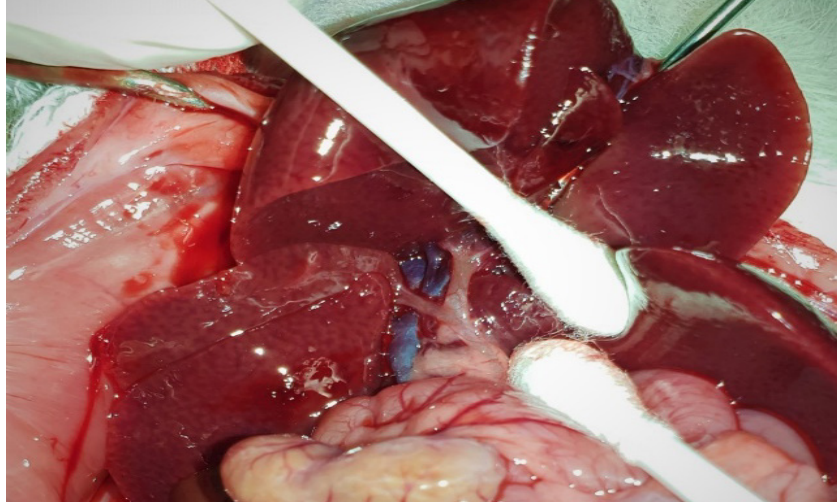
კოროზიული პრეპარატების დამზადების მიზნით, მანიპულაციები ტარდებოდა ქირურგიული სათვალის, ან მიკროქირურგიული მიკროსკოპის გამოყენებით. ვირთაგვებში, როგორც ნორმულად, ისე ნაღვლის საერთო სადინარის ლიგირებიდან სხვადასხვა ვადაზე (იხ. ცხრილი N1), გსმ-ის ინიექცია ხორციელდებოდა ნაღვლის საერთო სადინარში ღვიძლის მიმართულებით შეყვანილი კათეტერის საშუალებით (იხ. სურათი N1, N2 და N3).

როგორც გამყარებადი მასის ინიექციის, ისე ქსოვილების კოროზიისას დაცული იყო ის პირობები, რომლებიც დეტალურად იყო აღწერილი (*Tsomaia K, 2020*).

გსმ-ის პოლიმერიზაცია ხდებოდა ცხოველის ორგანიზმშივე (ღვიძლის ამოღების გარეშე). ცხოველის გვამი მოთავსებული იყო წყლის აბაზანაში - 24 საათის განმავლობაში, ოთახის ტემპერატურაზე.

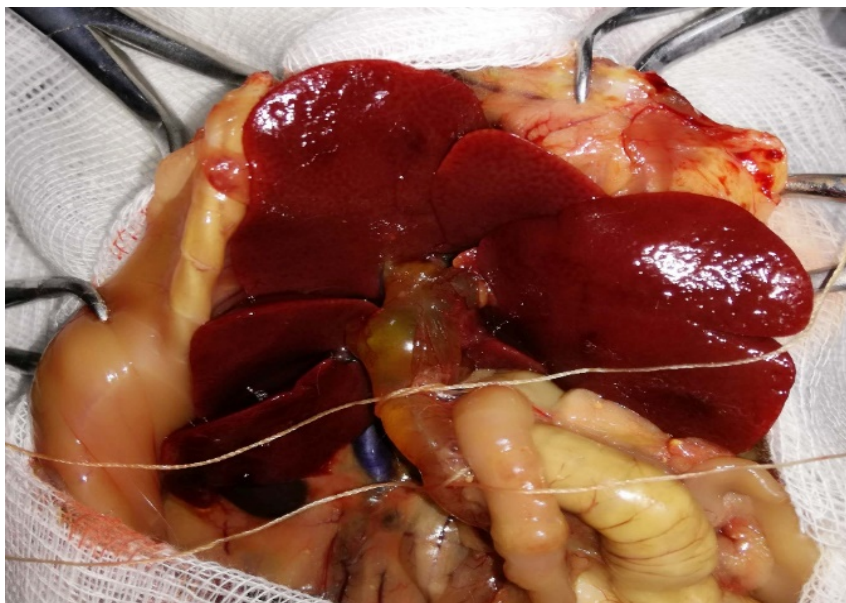
ინიექციებული მასის პოლიმერიზაციის შემდეგ ხდებოდა სამიზნე ორგანოს ამოკვეთა. ქსოვილების დაშლა (მაცერაცია) ხორციელდებოდა 20%-იანი KOH-ის

ხსნარით, ოთახის ტემპერატურაზე. ტუტეში განთავსებული ნიმუშები ყოველი 2 საათის შემდეგ გადაგვქონდა გამოხდილ წყალში, რომელსაც სამჯერ ვცვლიდით ყოველ 10 წუთში (ტუტე-წყლის პროცედურის განმეორება სამჯერ სრულიად საკმარისი იყო სრულფასოვანი კოროზიისათვის).



*სურათი N1. ნაღვლის საერთო სადინარის გამოყოფა საკონტროლო ცხოველში - გამყარებადი საინიექციო მასის შეყვანისათვის.*

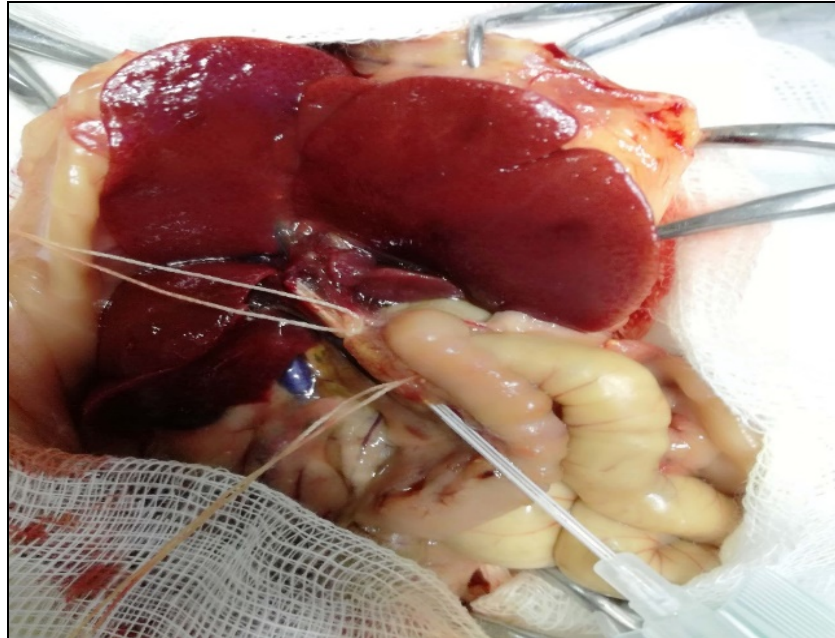
მაცერაციის დასრულების შემდეგ ნიმუშები 10 წუთით თავსდებოდა Triton X-100-ის ხსნარში და შემდეგ ირეცხებოდა გამდინარე წყლის მსუბუქ ნაკადში - 10 წუთის განმავლობაში.



*სურათი N2. ნაღვლის საერთო სადინარის გამოყოფა ნსსო-ის მე-6 დღეს - გამყარებადი საინიექციო მასის შეყვანისათვის. ნაღვლის საერთო სადინარის ტაკვი გადავსებულია ნაღველით.*



ხდებოდა მიღებული ტვიფრების დანაწევრება მაკრო- და მიკროსკოპიული გამოკვლევისათვის. მიღებული ტვიფრების ფრაგმენტების გამოშრობა ხდებოდა ჰაერზე, რის შემდეგაც ნიმუშები მაგრდებოდა ელექტროგამტარი საიზოლაციო პლასტიკით შესაბამის მაგიდებზე - მიკროსკოპიული გამოკვლევისათვის.



*სურათი N3. ნაღლის საერთო სადინარში ღვიძლის მიმართულებით შეყვანილი კათეტერით გამყარებადი საინიექციო მასის შეყვანა.*

კოროზიულ ტვიფრებს ვიკვლევდით ProScope ციფრული კამერით აღჭურვილი სინათლის სტერეო-მიკროსკოპით და მასკანირებელი ელექტრონული მიკროსკოპებით - JEOL-JSM-6510LV და Hitachi S-570-ით. ეს უკანასკნელი იძლეოდა ნიმუშის ვიზუალიზაციას როგორც პირდაპირი, ისე არეკვლილი ელექტრონული ნაკადების ანალიზით, როგორც მაღალი, ისე დაბალი ვაკუუმის პირობებში. მიკროსკოპი აღჭურვილი იყო რენტგენოსპექტრული ანალიზის ზონდით (Oxford instruments X-Max, დიდი ბრიტანეთი). მაღალი ვაკუუმის პირობებში კვლევისათვის კოროზიული ტვიფრები იფარებოდა ოქროს ფენით, JEC-3000FC აპარატის (Tokyo BOEKI Group, Japan) გამოყენებით (ვაკუუმი = 3.2 პა, დაფარვის დრო = 180 წმ).

#### 4. შედეგები და მათი განსჯა


ფრაქტალების მათემატიკური თეორიის ფუძემდებელმა, ბენუა მანდელბროტმა ცნებები ფრაქტალი და ფრაქტალური გეომეტრია შემოიღო 1975 წ., არაწესიერი (irregular), თავის თავის მსგავსი ობიექტების აღსანიშნავად (frangere ლათ.- დატეხვა, fractus - დაყოფილი, დანაწევრებული, შედგენილი) (*Benoit B, 1977*). ფრაქტალები წარმოადგენს არარეგულარულ გეომეტრიულ სტრუქტურას, რომელიც არ შეიძლება აღიწეროს კლასიკური გეომეტრიის მეთოდებით, და რომლის ნებისმიერი, სათანადოდ შერჩეული ნაწილი, მსგავსი აღმოჩნდება მოცემულ სტრუქტურის დიდი ან პატარა ნაწილებისა, თუ მას გავადიდებთ ან შევამცირებთ იმავე ზომებამდე (*Mandelbrot, 1983; Falconer, 2003*).

ფრაქტალური არქიტექტონიკა აქვს მრავალ ბუნებრივ ობიექტს: მარჯნის რიფებს, მდინარეების აუზებს, ხის ტოტებს, თოვლის ფიფქებს, მინერალების ბზარებს, და სხვა მრავალს. ფრაქტალების ნიმუშად განიხილება ხეები, რომელთა ყოველი ტოტიდან ერთმანეთის მსგავსი უფრო მცირე ტოტები გამოდის (*Obgadze Tamaz, 2016*). ფრაქტალების კარგ ნიმუშად მიიჩნევენ ასევე ორგანიზმის სისხლის და ლიმფის მიმოქცევის სისტემების, ასევე სხვადასხვა გამომტანი სადინარების, მათ შორის ბილიური ხის არქიტექტონიკას (*Nelson TR, 1988; West B, 1986; Obert M, 2015; Azmaiparashvili E, 2021*).

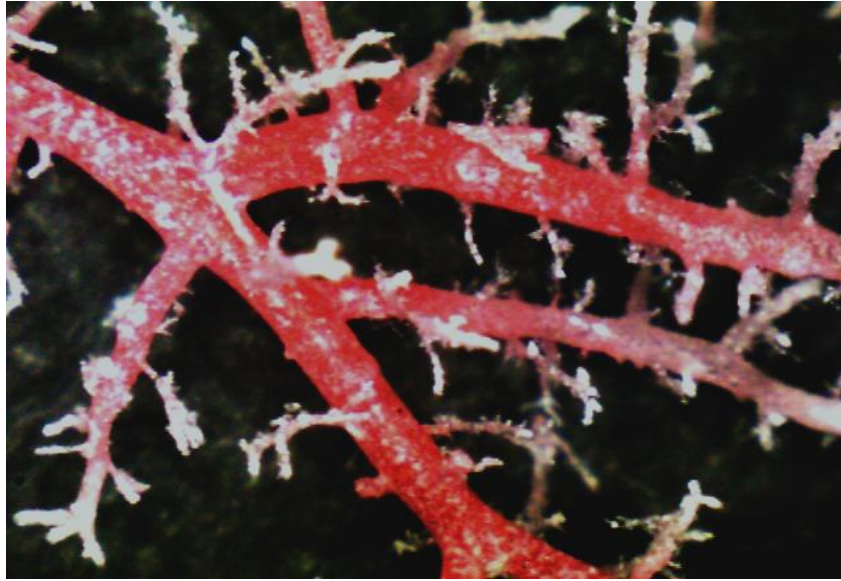
ფრაქტალები ხასიათდება ისეთი თვისებებით, როგორებიცაა განსაზღვრული (დისკრეტული, ლიმიტირებული) ფართობი და პრაქტიკულად უსასრულო პერიმეტრი (*Sergeyev YD, 2016*). მართლაც, ფრაქტალური ტიპით დატოტვილი ხეები 2-განზომილებიან გამოსახულებებში კარგად ავსებს სივრცეს და, ამასთანავე, მათი სრული პერიმეტრი ძალზე დიდია (*West G, 1997; Brown JH, 2000; Bejan A, 2000*).

ნაღვლის სადინარების ტვიფრები წარმოდგენილია სხვადასხვა კალიბრის მონაკვეთებისგან შექმნილი „ხის“ სახით (სურ. 4), რომელიც იტოტება „განშლადი“ („განტოტვითი“) ან „მაგისტრალური“ ტიპით. ორივე შემთხვევაში, ნაღვლის ხის სამგანზომილებიანი სტრუქტურის გეომეტრია ფრაქტალური ტიპისაა: მისი ყოველი მონაკვეთი წარმოადგენს მის დისტალურად და პროქსიმალურად განლაგებული მონაკვეთების მეტ-ნაკლებ ანალოგს, რომლის ზომაც პროქსიმალურად მდებარე

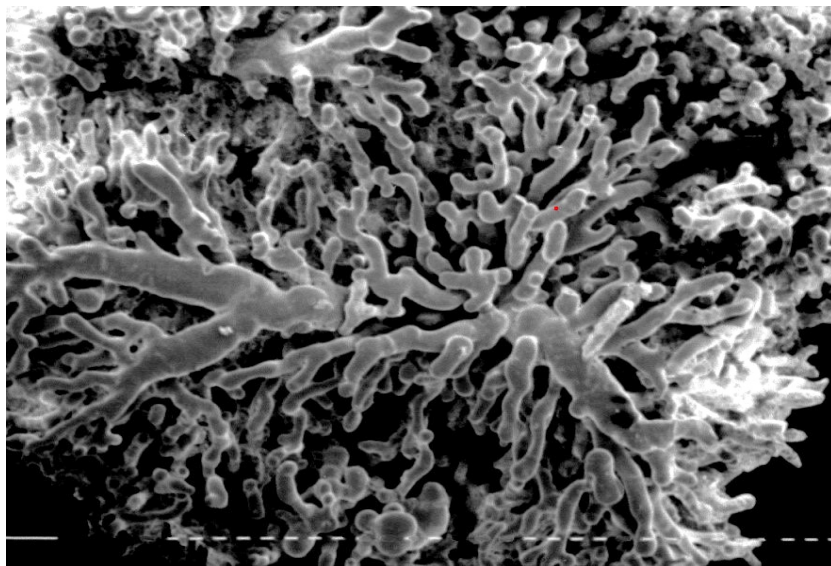
მონაკვეთის ზომაზე მეტია, ხოლო, დისტალურად მდებარე მონაკვეთის ზომაზე ნაკლები. ამასთანავე, ბილიარული ხის თითოეული ტოტი - თითოეული რიგის სადინარი - წარმოადგენს მცირედ შებრტყელებული ცილინდრის ფორმის სტრუქტურას (რომელსაც, განაკვეთზე, ელიფსის ფორმა აქვს), რომელიც შექმნისა და შერთვის ადგილებში შეიძლება რამდენადმე შევიწროებული იყოს (Kordzaia et al., 2014). ასევე აღსანიშნავია, რომ ნაღვლის დიდი ზომის სადინარების ტვიფრების ცალკეულ ფრაგმენტებს გარკვეული პერიოდულობით გამოეყოფა წვრილი ნაღვლის სადინარების ტვიფრები, რომლებიც, თავის მხრივ, უშუალოდ ან ერთეული დატოტიანების შემდეგ გრძელდება ჰერინგის მილაკებისა და წილაკშიდა ნაღვლის კაპილარების ქსელში (სურ. 5,6).



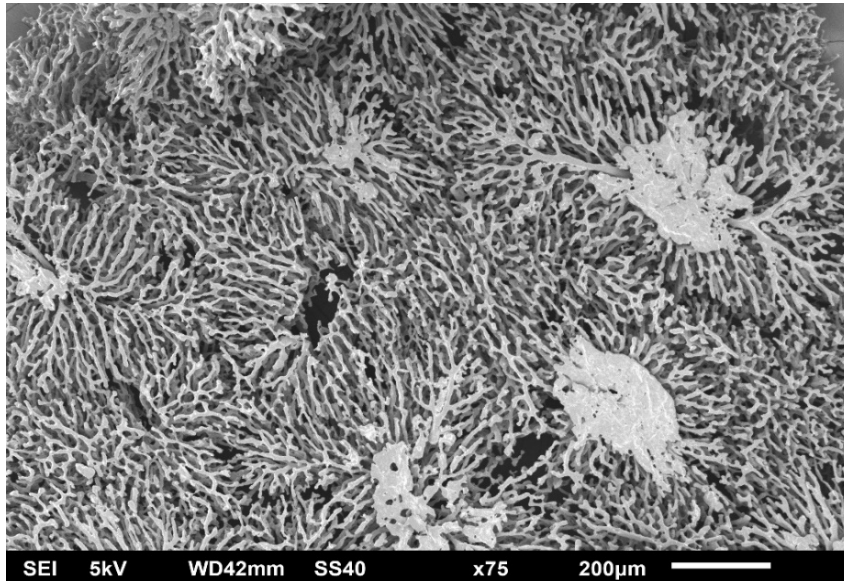
*სურათი N4. სხვადასხვა კალიბრის ნაღვლის სადინარების კოროზიული ტვიფრები. კოროზიული პრეპარატის მასკანირებელი ელექტრონული მიკროსკოპია.*



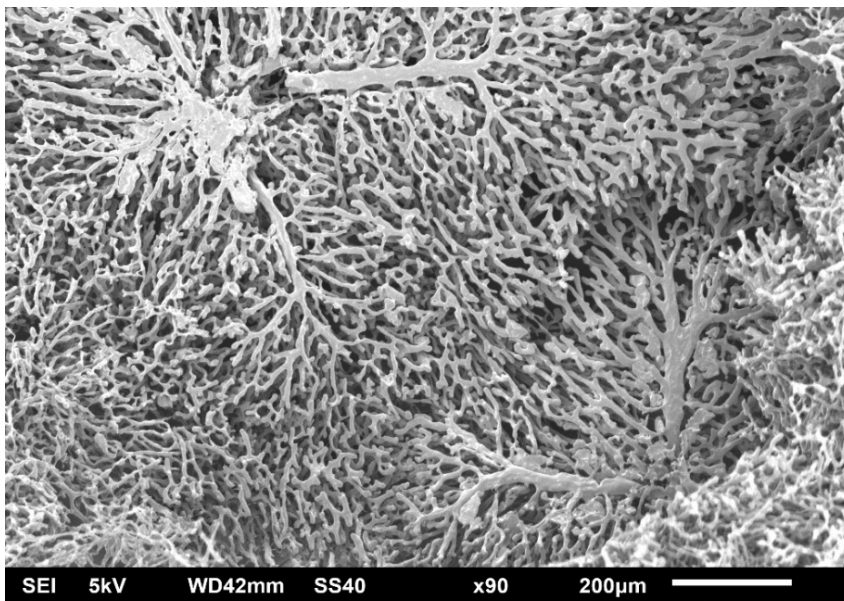
*სურათი N5.ნაღვლის სადინარის ტვიფრის ცალკეულ ფრაგმენტებს გამოეყოფა წვრილი ნაღვლის სადინარების ტვიფრები. ProScope ციფრული მიკროსკოპია.*




*სურათი N6.ნაღვლის კაპილარების და წვრილი სადინარების ტვიფრები. კოროზიული პრეპარატის მასკანირებული ელექტრონული მიკროსკოპია.*




სურათი N7.წილკშიდა ბილიური კალაპოტის ტვიფრი წარმოდგენილია ბუჩქის მსგავსად დატოტვილი სტრუქტურით. კოროზიული პრეპარატის მასკანირებელი ელექტრონული მიკროსკოპია.



სურათი N8.წილკშიდა ბილიური კალაპოტის ტვიფრი წარმოდგენილია ბუჩქის მსგავსად დატოტვილი სტრუქტურით. კოროზიული პრეპარატის მასკანირებელი ელექტრონული მიკროსკოპია.



*სურათი N9. წილაკშიდა ბილიური კალაპოტის ტვიფრი წარმოადგენილია ბუჩქის მსგავსად დატოტვილი სტრუქტურით. კოროზიული პრეპარატის მასკანირებელი ელექტრონული მიკროსკოპია.*



*სურათი N10. ნაღლის წილაკშიდა კაპილარები კოროზიული პრეპარატის მასკანირებელი ელექტრონული მიკროსკოპია.*

ნაღლის სადინარების უწვრილესი ინტერლობულური ტოტები, რომლებიც წარმოადგენს მე-7 რიგის განტოტებებს, ემნის ბილიური ხის ფრაქტალის ტიპით

დატოტიანების საბოლოო ფრაგმენტს. ინტერლობულურ დუქტულებთან დაკავშირებული ნაღვლის კაპილარების სივრცული არქიტექტონიკა განსხვავდება ბილიური ხის არქიტექტონიკისაგან. წილაკშიდა ბილიური კალაპოტის ტვიფრი წარმოადგენს ბუჩქის მსგავსად დატოტვილ სტრუქტურას (სურათები N7,8,9,10).

ამრიგად, იქმნება კომპოზიცია, როდესაც ხე მთავრდება ბუჩქით (ქალაქ რომის ცნობილი წიწვოვანი ხეების არქიტექტონიკის მსგავსად - სურ. 11). მაგრამ ამავე ხეების წიწვებისაგან განსხვავებით, მეზობელი წილაკების ნაღვლის კაპილარები ერთმანეთს უკავშირდება და ქმნის ერთიან ქსელს, რომელიც დრენირდება ნაღვლის სადინარების სისტემით.




*სურათი N11 ქალაქ რომის წიწვოვანი ხეების გამორჩეული არქიტექტონიკა*

ჰერინგის მილაკების ტვიფრები, რომლებიც წარმოადგენენ ნაღვლის კაპილარების ტვიფრების ქსელის და სადინაროვანი ხის ტვიფრების შერწყმის უბნებს(სურ. N8 და სურ. N10) შეესაბამება იმ დუქტულებს, რომლებიც, როგორც ლიტერატურის მიმოხილვა მიუთითებს, წარმოადგენენ პროგენიტორული უჯრედების ნიშს და განსაკუთრებული მნიშვნელობა ენიჭებათ დუქტულური რეაქციის განვითარებაში.

საკონტროლო ცხოველების ნაღვლის კაპილარების ქსელის ტვიფრების გამოკვლევამ დაადასტურა, რომ ეს ქსელი შედგება შედარებით მოწესრიგებული(სურ. N7) და შედარებით მოუწისრეგებელი(სურ. N9) ფრაგმენტებისაგან. ეს ადასტურებს

ვარაუდს, რომელიც გამოთქმულ იქნა ჰისტოლოგიური (ორგანოზომილებიანი) ანათლების კვლევის შედეგად, კერძოდ ის, რომ ღვიძლის პარენქიმაში ერთმანეთს ცვლის კარგად ორგანიზებული ფირფიტების შემცველი და რაიმე მოწესრიგებული სტრუქტურის ფორმის არმქონე ჰეპატოციტთა ჯგუფები, რისგამოც, ღვიძლის პარენქიმა წარმოდგენილია, როგორც „მურალიუმი“ (Tabibian JH, and LaRusso NF, 2014).



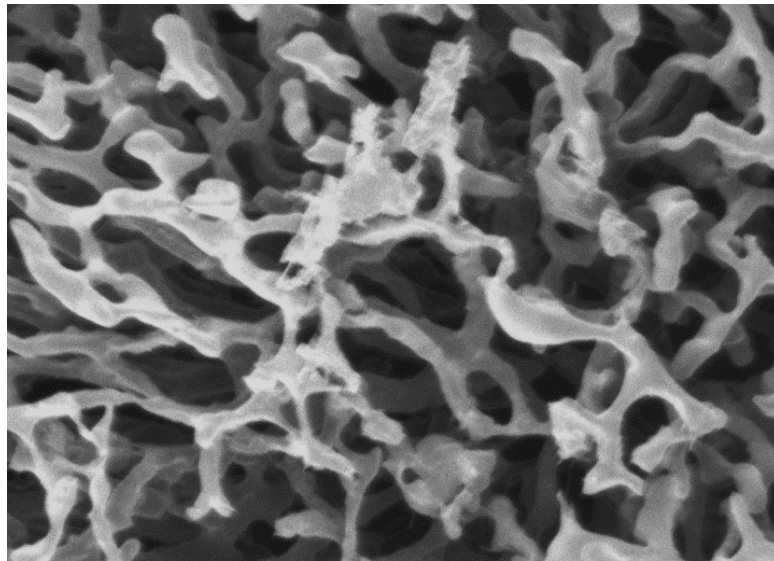
სურათი N12. უცნაური ფორმის ნაღვლის კაპილარის ტვიფრები მოსაზღვრულია წრით. კოროზიული პრეპარატის მასკანირებელი ელექტრონული მიკროსკოპია.

ამასთანავე, ნაღვლის კაპილარების ქსელის ტვიფრებზე დაკვირვებით, აღმოჩენილ იქნა ცალკეული მონაკვეთები, რომელთა კონფიგურაციაც მწელად ასახსნელია (სურ. N12 და სურ. 13). ტვიფრების ფორმის, დიამეტრის, ორ ნახევარკალოვან მონაკვეთს შორის დარჩენილი დეფექტის ზომების გათვალისწინებით, უნდა ვივარაუდოთ, რომ ორი მომიჯნავე ჰეპატოციტების ბილიურ ზედაპირებს შორის შეიძლება იქმნებოდეს არა ერთი, არამედ ორი ნაღვლის კაპილარი - არსებული ერთი კაპილარის გაყოფით და კვლავ შეერთებით. მსგავსი ინფორმაცია ლიტერატურაში ჩვენს მიერ ვერ იქნა მოძიებული. ეს აძლიერებს ინტერესს ამ მიგნების მიმართ. თუმცა, მოწოდებული მოსაზრების დადასტურებისათვის საჭიროა კვლევების გაგრძელება.

ნაღვლის კალაპოტის კოროზიული პრეპარატების მასკანირებელი ელექტრონული მიკროსკოპია აჩვენებს, რომ ვირთავებს არ გააჩნიათ კლასიკური



პერიბილიური ლორწოვანი ჯირკვლები (ისეთივე, როგორც ეს აღწერილია ადამიანებში, ან თუნდაც სხვა, ნაღვლის ბუშტის მქონე ძუძუმწოვრებში). ისინი ჩანაცვლებულია მცირე ჯიბისებრი ჩაღრმავებებით, რომლებიც ტვიფრებზე მცირე გორაკების სახით ჩანს (სურ. N14). ამასთანავე, მათი ზომების და ფორმის ანალიზის შედეგად, უნდა ვივარაუდოთ, რომ ეს „ჯიბეები“ ინტრამურულად არიან განთავსებული.




*სურათი N13. უცნაური ფორმის ნაღვლის კაპილარის ტვიფრები მოსაზღვრულია წრით. კოროზიული პრეპარატის მასკანირებელი ელექტრონული მიკროსკოპია.*

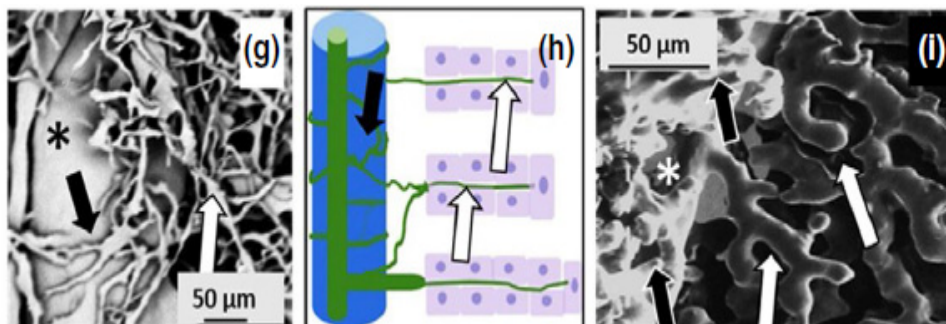
კლასიკური პერიბილიური ჯირკვლების ნაცვლად, ვირთაგვებში აღინიშნება პერიპორტული ბილიური წნული, რომელიც შექმნილია მცირე დუქტულებისაგან. ეს წნული, რომელიც ვლინდება კარის ვენის და ნაღვლის სადინარების ერთდოულად მიღებული ტვიფრების მასკანირებელი ელექტრონული მიკროსკოპით გამოკვლევის შედეგად, ერთი მხრივ, დაკავშირებულია ნაღვლის სადინარებთან, ხოლო მეორე მხრივ, ნაღვლის კაპილარების ქსელთან. ამ ქსელის შემქნელი დუქტულების ტვიფრების კალიბრი შეესაბამება ინტრალობულური დუქტულების და ნაღვლის კაპილარების ტვიფრების კალიბრს (სურ. N15).

ხეების დატოტიანების ფრაქტალური ბუნების აღწერისას ნაკლებად ამახვილებენ ყურადღებას იმ ფაქტზე, რომ ფრაქტალური დატოტიანება შენარჩუნებულია ტერმინალამდე, ხოლო თავად ტერმინალები - მაგალითად, წიწვები, ფოთლები და სხვ.

- არღვევს მოცემული მცენარის ფრაქტალურ კონსტრუქციას, როგორც სივრცული გეომეტრიით, ასევე ზომებით.



სურათი N14. კოროზიული პრეპარატის მასკანირებელი ელექტრონული მიკროსკოპია: ნაღვლის სადინრის ტვიფრებზე ჩანს მცირე ზომის გორაკები.



სურათი N15. პერიპორტული ბილიური წნული (შავი ისრები), ნაღვლის კაპილარები (თეთრი ისრები), პორტული ვენა (ვარსკვლავები)

ანალოგიური ვითარებაა „ბრონქულ ხეშიც“: ალვეოლები აღარ იმეორებს ბრონქული ხის ფრაქტალურ კონსტრუქციას. ამასთანავე, მათი ზომები აღემატება ტერმინალური ბრონქიოლების ზომებს. არადა, როგორც საზოგადოდ ხეების, ისე „ბრონქული ხის“ მოცულობის შექმნაში სწორედ ამ ტერმინალებს აქვთ გადამწყვეტი მნიშვნელობა.

„ბილიური ხე“, „ბრონქული ხის“ მსგავსად, მიჩნეული იყო ყრუდ დაბოლოებული დატოტიანების კომპლექსად. ამასთანავე, ჩვენს მიერ მასკანირებელი ელექტრონული მიკროსკოპით ბილიური ტვიფრების გამოკვლევის შედეგად ნაჩვენები იქნა, რომ მომიჯნავე წილაკების ნაღვლის კაპილარები უკავშირდება ერთმანეთს და

ქმნის ნაღვლის უწვრილესი არხების ერთიან ქსელს, რომელიც დრენირდება ნაღვლის სადინარების ხით. ამ ხის დატოტიანება ფრაქტალის მსგავსია. ამასთანავე, ნაღვლის სადინარების დატოტიანება შეიძლება ხდებოდეს როგორც დიქტომიური (სტანდარტიზებული), ისე ტრიქტომიური და/ან მაგისტრალური (ნაკლებად სტანდარტიზებული) ტიპით, ანდა ორივე ტიპით - შერეულად და ერთდროულად.

ვირთაგვებს, რომელთაც არ გააჩნიათ ნაღვლის ბუშტი, არ გააჩნიათ ნაღვლის სადინარების კლასიკური ლორწოვანი ჯირკვლები. ისინი „ჩანაცვლებულია“ ჯიბისმაგვარი ჩაღრმავებებით, რაც, ნორმულად არ უნდა სცდებოდეს ნაღვლის სადინარის კედელს, და პერიპორტული ბილიური წნულით, რომელიც კარგად არის აღწერილი T. Murakami-ის და თანაავტორების მიერ [*Murakami T, 2001*].

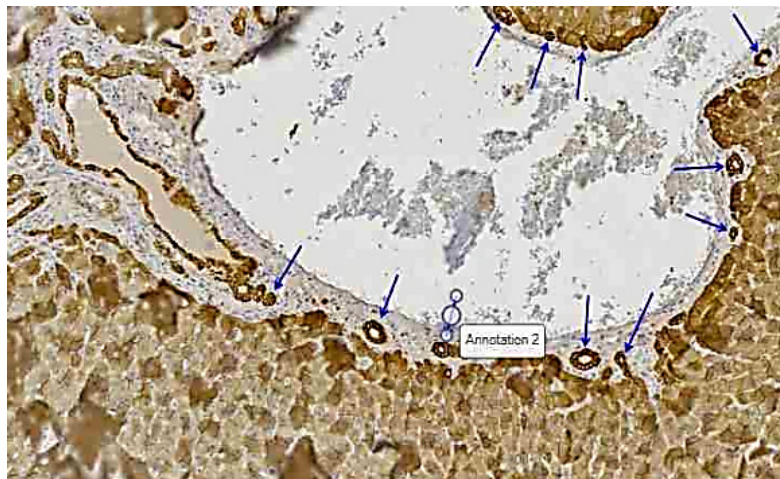
ყოველივე აღნიშნულის გათვალისწინებით, შეიძლება დავასკვნათ, რომ ნორმულად, ვირთაგვის ნაღვლის სადინარების სისტემა წარმოდგენილია ფრაქტალის მსგავსი ხის სახით, რომელიც დაკავშირებულია ორ არაფრაქტალურ მოდულთან - წილაკშიდა ნაღვლის კაპილარების ქსელთან და პერიპორტულ ბილიურ წნულთან.

დიდი ხანია, ნსსო მიიჩნევა ბილიური ეპითელიუმის რეაქციის აღმძვრელ ადვილად განსახორციელებელ ექსპერიმენტულ მოდელად. ეს მოდელი ქმნის ადამიანის ბილიური ატრეზიის კლინიკური, ლაბორატორიული, ჰისტოლოგიური და მოლეკულური ცვლილებების გამოკვლევის კარგ შესაძლებლობას. უზრუნველყოფს ქოლანგიოციტების პროლიფერაციას, ოვალური უჯრედების, პორტული მიოფიბრობლასტების გააქტიურებას და დრ-ის განვითარებას. ნსსო-ის ჰისტოპათოლოგია მოიცავს ქოლესტაზს, პორტულ ანთებას და გავრცელებად ფიბროზს, რომელიც ძალიან ჰგავს ადამიანის ბილიარულ ციროზს (*Kountouras et al., 1984; Garrido M, 2017*).

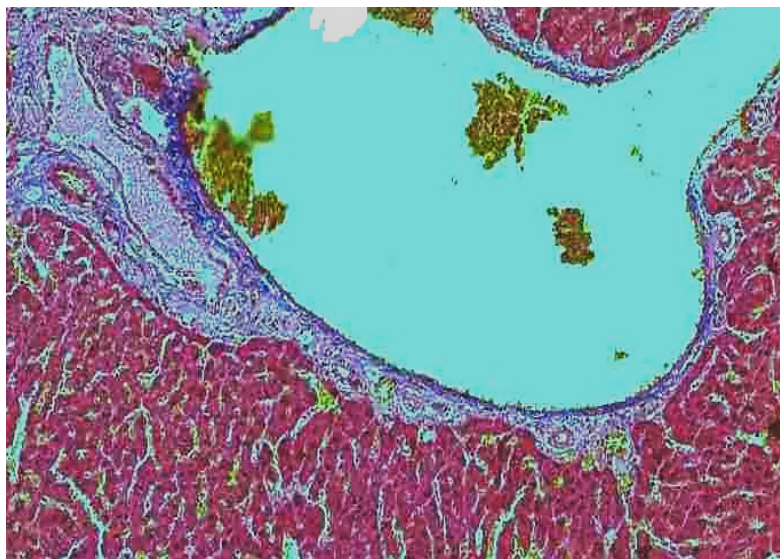
ნსსო-დან პირველ 48 საათში, ჩვენს მიერ აღინიშნა დუქტულური პროფილების გაგანიერება პორტულ ტრაქტში და მრავლობითი წვრილი კალიბრის პროფილების გაჩენა პორტული ვენის ირგვლივ, პორტული ტრაქტის პერიფერიაზე, ასევე პორტული ტრაქტისა და პარენქიმის საზღვარზე (სურ. N16 და სურ. N17)).

აღნიშნული ფენომენი წარმოადგენს ნაღვლის წილაკგარეთა და წილაკშიდა დუქტულების (*Roskams et al., 2004*) და პერიპორტული ბილიური წნულის (*Murakami, 2001; Azmaipharashvili et al., 2021*) შემადგენელი დუქტულების სანათურების

გაგანიერების შედეგს, გამოწვეულს ნაღვლის საერთო სადინარის ოკლუზიის გამო განვითარებული ბილიური ჰიპერტენზიით. მსხვილი დუქტულების გამომდენი ქოლანგიოციტები რამდენადმე შებრტყელებულია (მათი სიმაღლე) შემცირებულია, რაც ასევე ბილიური წნევის მომატებით უნდა იყოს გამოწვეული. ამასთანავე, წვრილი კალიბრის პერიპორტული დუქტულების ნაწილის გამომდენი ქოლანგიოციტები და მათი ბირთვები მკვეთრად არიან ჰიპერტროფირებული, ზოგჯერ იმდენად, რომ ქოლანგიოციტების ბირთვის ზომა აღემატება მიმდებარე ჰეპატოციტების ბირთვის

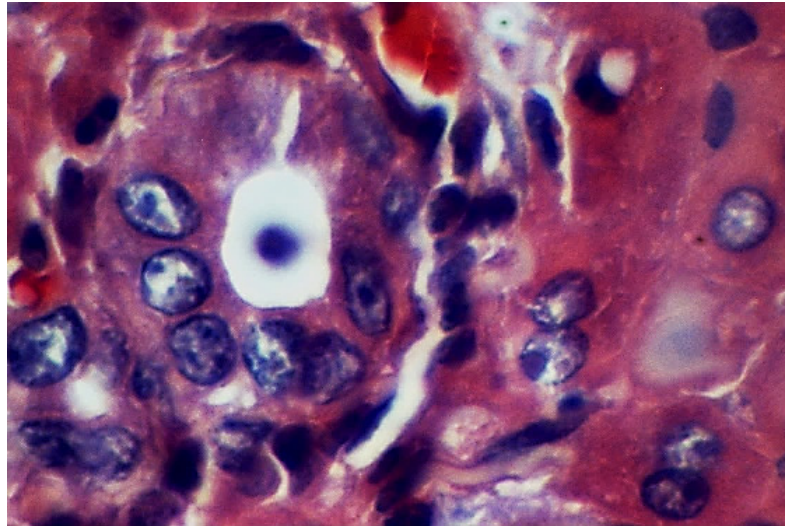


*სურათი N16. დუქტულური პროფილების გაგანიერება პორტულ ტრაქტში და მრავლობითი წვრილი კალიბრის დუქტულური პროფილები (ნაჩვენებია ისრებით), პორტული ვენის ირგვლივ - პორტული ტრაქტისა და პარენქიმის საზღვარზე. ნაღვლის შეგუბებიდან 48 სთ. იმუნოჰისტოქიმიური რეაქცია CK8-ზე.*

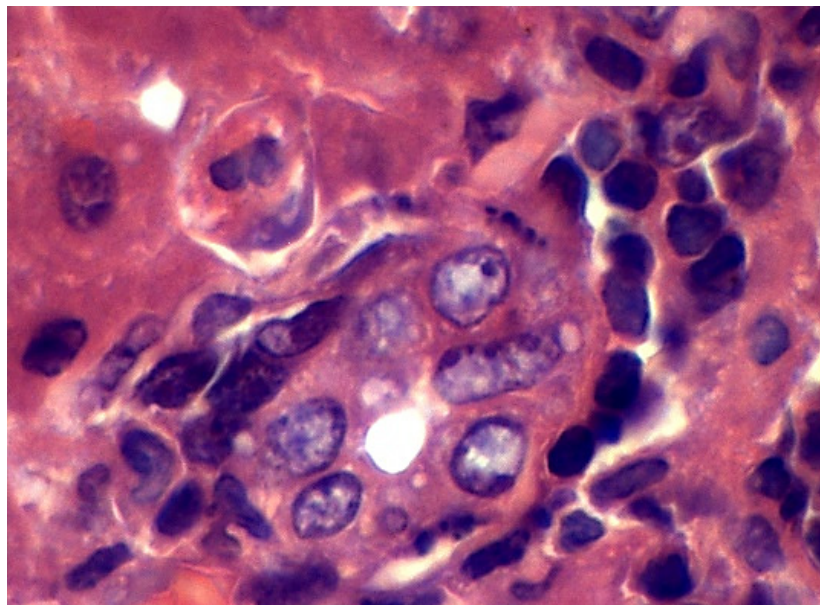


*სურათი N17. დუქტულური პროფილების გაგანიერება პორტულ ტრაქტში და მრავლობითი წვრილი კალიბრის დუქტულური პროფილები, პორტული ვენის ირგვლივ - პორტული ტრაქტისა და პარენქიმის საზღვარზე. ნაღვლის შეგუბებიდან 48 სთ. მასონის ტრიქრომით შეღებვა*

ზომას (სურ. N18 და სურ. N19). ეს ფენომენი, რომლის ანალოგიც ჩვენ ლიტერატურაში ვერ მოვიძიეთ, უნდა განვიხილოთ დუქტულური რეაქციის ერთ-ერთ კომპონენტად, რომელიც ადასტურებს ამ უჯრედების მაღალ რეაქციულობას.



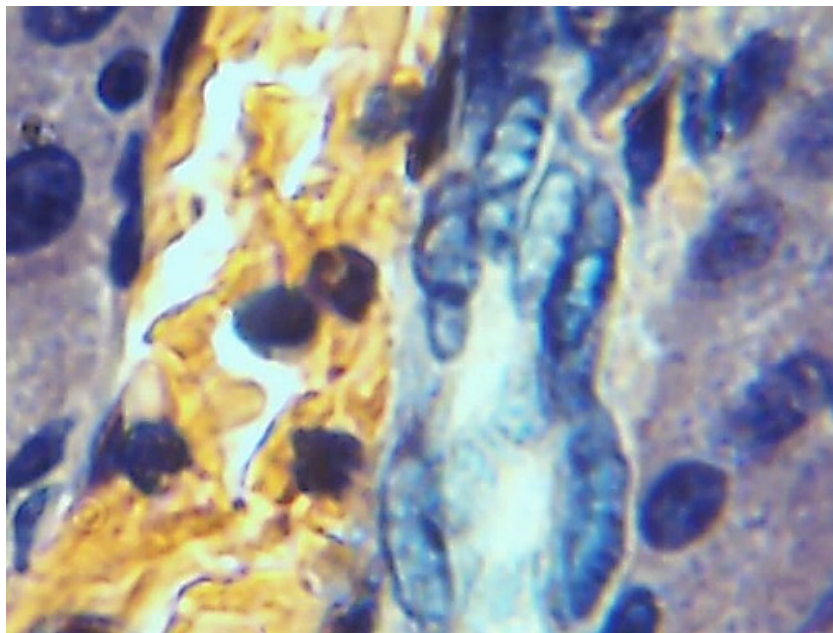
*სურათი N18. საშუალო ზომის ნაღვლის სადინარები ქოლანგიოციტების ჰიპერტროფირებული ბირთვებით. მე-2 დღე ნსსო-დან. ჰემატოქსილინით და ეოზინით შეღებვა.*



*სურათი N19. საშუალო ზომის ნაღვლის სადინარები ქოლანგიოციტების ჰიპერტროფირებული ბირთვებით. მე-2 დღე ნსსო-დან. ჰემატოქსილინით და ეოზინით შეღებვა.*

იშვიათად, მაგრამ მსგავსი სურათის ნახვა შეიძლება წილაკშიდა დუქტულებშიც, რომელთა ბირთვებიც ზოგჯერ ისეა ჰიპერტროფირებული, რომ ციტოპლაზმა მხოლოდ თხელი არშიის (ზოგჯერ ძნელად გასარჩევი) სახით არის წარმოდგენილი (სურ. N20). დუქტულური რეაქციის ეს ფაზა უნდა შეფასდეს როგორც „პრე-პროლიფერაციული“. მას მოსდევს „პროლიფერაციული“ ფაზა, რომელიც ხასიათდება როგორც ბილიური ეპითელიოციტების, ასევე თვით ნაღვლის სადინარების/დუქტულების პროლიფერაციით, რომელიც კვირების მანძილზე გრძელდება.

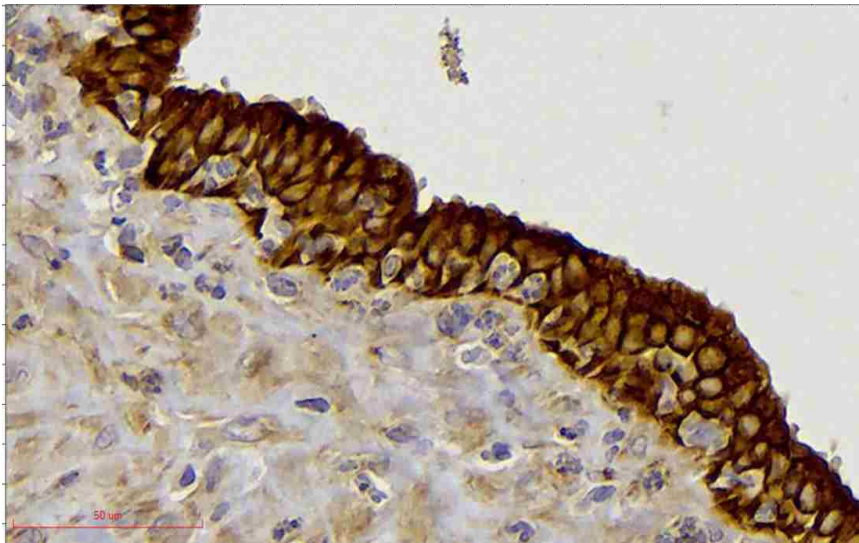
მსხვილი კალიბრის სადინარების გამომდენი ქოლანგიოციტების პროლიფერაცია, რომელიც ნსსო-ის მე-2-3 დღიდან იწყება (Georgiev P. Al., 2008), ზოგჯერ იმდენად ინტენსიურია, რომ ქოლესტაზის მოგვიანებით ვადებზე იძლევა მრავალრიგა ეპითელიუმის განვითარების იმიტაციას (სურ. N21). მცირე კალიბრის სადინარების გამომდენი ქოლანგიოციტების პროლიფერაცია ინტენსიურად ვლინდება ნაღვლის საერთო სადინარის ოკლუზიის მე-4-5 დღიდან.



*სურათი N20. საშუალო ზომის ნაღვლის სადინარები წილაკის შიგნით (დისეს სივრცეში) ქოლანგიოციტების ჰიპერტროფირებული ბირთვებით. მე-2 დღე ნსსო-დან. ჰემატოქსილინით და ეოზინით შეღებვა.*

აღსანიშნავია, რომ ჩვენს მიერ დადასტურებული მსხვილი კალიბრის სადინარების ეპითელიოციტების (ქოლანგიოციტების) პროლიფერაცია უნისონშია

Alpini-ის და თანაავტორების იმ მონაცემებთან, რომლის თანახმადაც ნსსო-ის პირობებში პროლიფერირებენ მსხვილი კალიბრის სადინარების ეპითელიოციტები, მაგრამ ეწინააღმდეგება იმ მონაცემებს, რომლის თანახმადაც მცირე სადინარების ქოლანგიოციტები არ პროლიფერირებენ ნაღვლის შეგუბების პირობებში (Alpini G, 1998, 2000). აღნიშნულის გათვალისწინებით, ამ ავტორთა მიერ მოწოდებული ნაღვლის სადინარების და მათი გამომდენი ქოლანგიოციტების ჰეტეროგენულობის კონცეპციაში ზოგი რამ დასაზუსტებელია.




*სურათი N21. მსხვილი კალიბრის ნაღვლის სადინარის გამომდენი ქოლანგიოციტების პროლიფერაცია იძლევა მრავალრიგა ეპითელიუმის განვითარების იმიტაციას. ნსსო-დან მე-6 დღე. იმუნოჰისტოქიმიური რეაქცია CK8-ზე.*

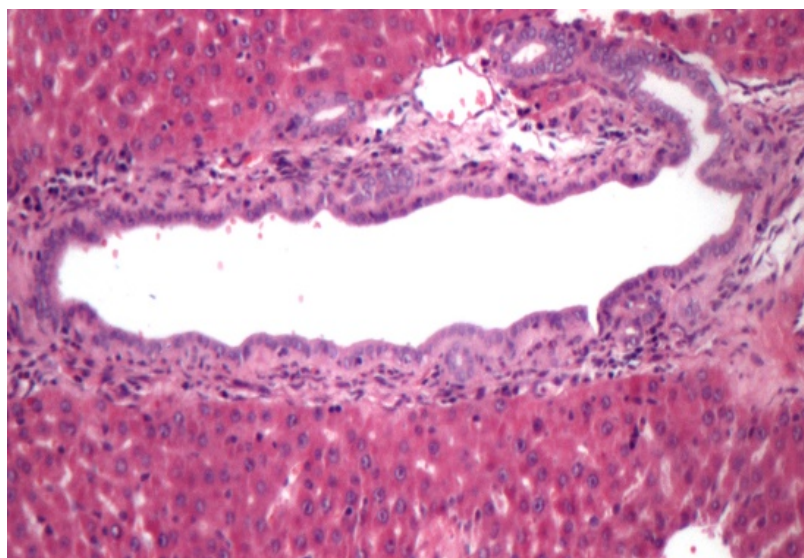
მსხვილი და საშუალო კალიბრის ნაღვლის სადინარების პროლიფერაციას თან ახლავს ნაღვლის სადინარების კედელში ბრმა ჯიბისებრი გამობერილობების „გალრმავება“ (ზომაში მატება), რაც კარგად ჩანს კოროზიულ ტვიფრებზე, ნახევარსფეროსებრი ან კვირტისებური წანაზარდების სახით. თუ შევადარებთ ნსსო-დან მე-4- 6-ე დღეს დამზადებულ ბილიურ ტვიფრებს და ნორმულ ბილიურ ტვიფრებს, აშკარად ჩანს, რომ ნაღვლის შეგუბების პირობებში, ბილიური ტვიფრების რიცხვი, ისევე როგორც მისი გამობერილობის ზომები აჭარბებს ნორმული ბილიური ტვიფრების მსგავს მახასიათებლებს (სურ. N22).

ეს გამობერილობები ზოგჯერ შორს სცდება „დედა“ სადინარს, მაგრამ ზოგჯერ მდებარეობს მის კედელში, ინტრამურულად და ჰისტოლოგიურ პრეპარატებზე

სანათურის კედლის სისქეში სხვა, უფრო მცირე კალიბრის დუქტულურ პროფილ(ებ)ს იძლევა. ხშირად, ერთი და იმავე პორტული ტრაქტის ფარგლებში გვხვდება აღნიშნულ გამობერილობათა ორივე ტიპი (სურათები N23, N24 და N25).

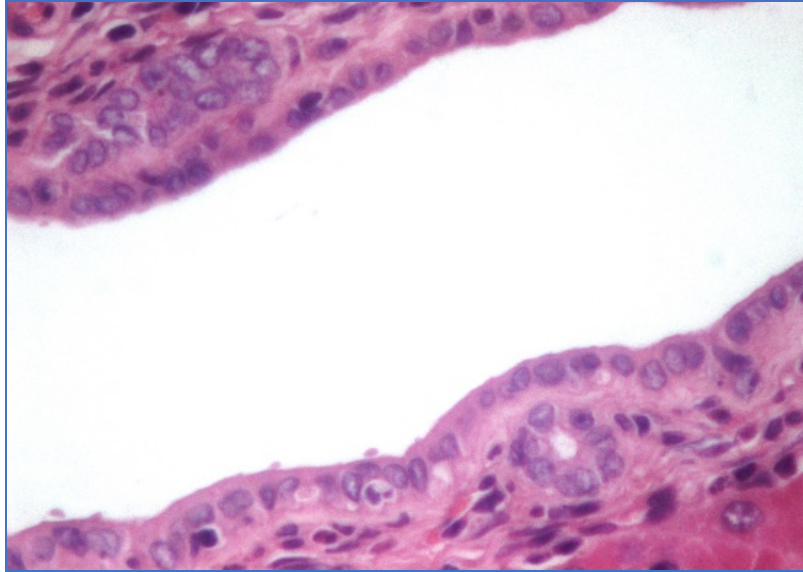


სურათი N22. ნადვლის სადინარების კოროზიული ტვიფრი ნახევარსფეროსებრი ან კვირტისებრი წანაზარდებით. ნსსო-დან მე-4 დღე. კოროზიული პრეპარატის მასკანირებელი ელექტრონული მიკროსკოპია.

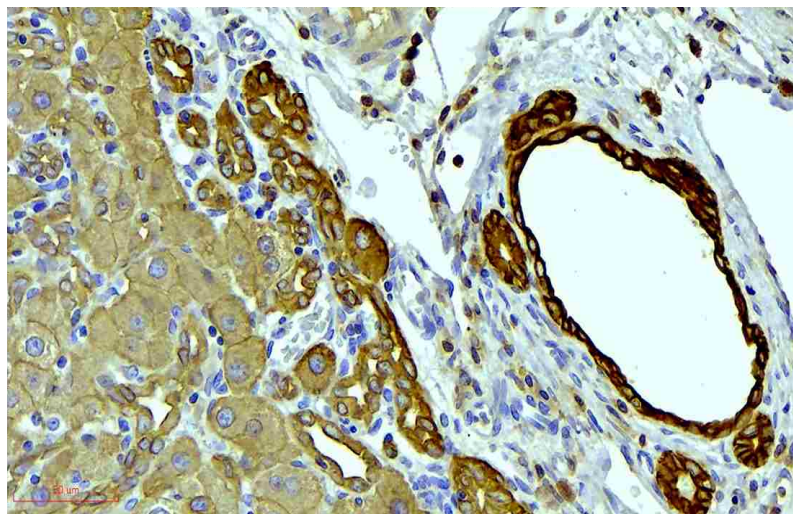


სურათი N23. ნადვლის მსხვილი კალიბრის სადინარი. ჭრილზე მისი ჯიბისებრი გამონაზარდები წარმოდგენილია დუქტულური პროფილების სახით, რომლების ხშირად არ სცდებიან სადინარის კედლის სისქეს. მე-4 დღე ნსსო-დან. ჰემატოქსილინით და ეოზინით შეღებვა.





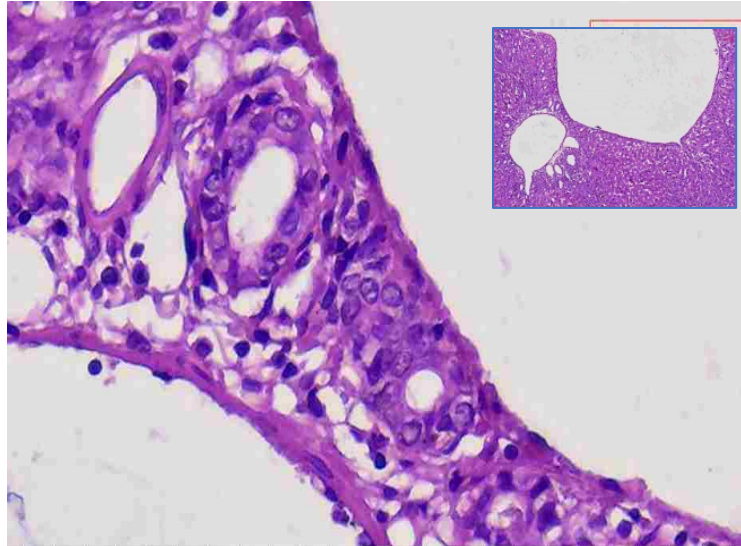
*სურათი N24. ნაღვლის მსხვილი კალიბრის სადინარი. ჭრილობე მისი ჯიბისებრი გამონაზარდი წარმოდგენილია დუქტულური პროფილის სახით, რომელიც არ სცდება სადინარის კედლის სისქეს. (სურათი N23-ის ფრაგმენტი). მე-4 დღე ნსსო-დან. ჰემატოქსილინით და ეოზინით შეღებვა.*



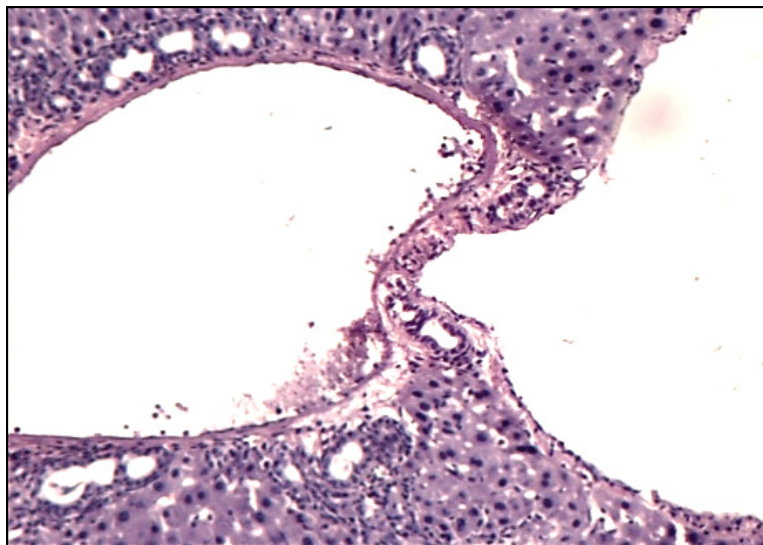
*სურათი N25. ნაღვლის მსხვილი კალიბრის სადინარი. ჭრილობე მისი ჯიბისებრი გამონაზარდები წარმოდგენილია დუქტულური პროფილების სახით, რომლებიც არ სცდება სადინარის კედლის სისქეს. აღინიშნება პერიპორტული და წილაკშიდა პროფილები. მე-4 დღე ნსსო-დან. იმუნოჰისტოქიმიური რეაქცია CK8-ზე.*

ნაღვლის შეგუბების პირობებში ჩვენს მიერ დუქტულური პროფილები აღმოჩენილ იქნა პორტული ტრაქტის და ღვიძლის ვენის (ან მისი შენაკადის) შემადგერთებელქსოვილოვანი საფარველის სხვადასხვა ფორმით დაკავშირების უბნებში, ე.წ. პორტა-კავალური ფიბროზული კავშირების შემადგენლობაში, სადაც დასტურდება

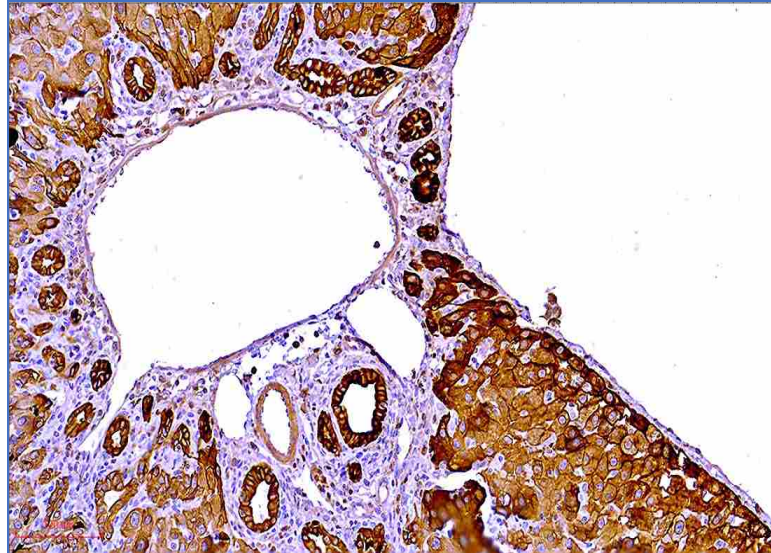
დექტულური სტრუქტურების ტრანსლოკაცია პორტული ტრაქტიდან პარავენურ შემაერთებელქსოვილოვან სივრცეში (სურათები N26, N27, N28 და N29). შედეგად, ზოგიერთ უბანში ვლინდება ღვიძლის ვენების (მათი შენაკადების) ადვენტიციაში განლაგებული დექტულური პროფილები (სურათები N30 და N31).



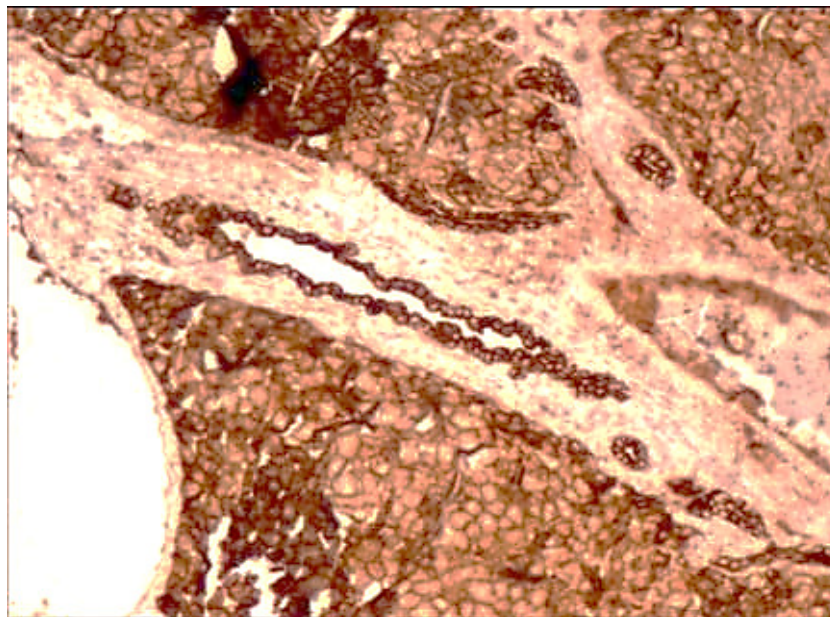
სურათი N26. დექტულური პროფილები პორტა-კავალური შემაერთებელ-ქსოვილოვანი კავშირის სისქეში. მე-4 დღე ნსსო-დან. ჰემატოქსილინით და ეოზინით შეღებვა.



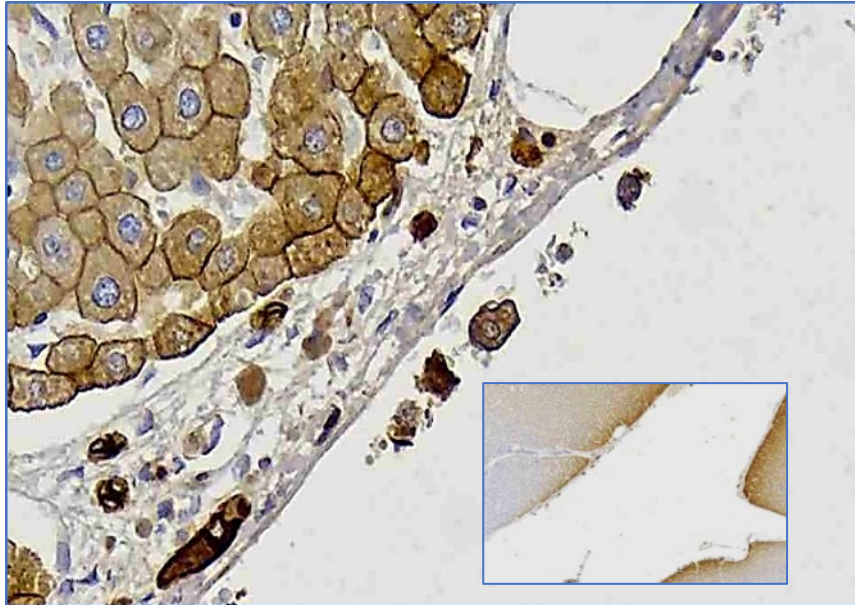
სურათი N27. დექტულური პროფილები პორტა-კავალური შემაერთებელ-ქსოვილოვანი კავშირის სისქეში. მე-4 დღე ნსსო-დან. ჰემატოქსილინით და ეოზინით შეღებვა.



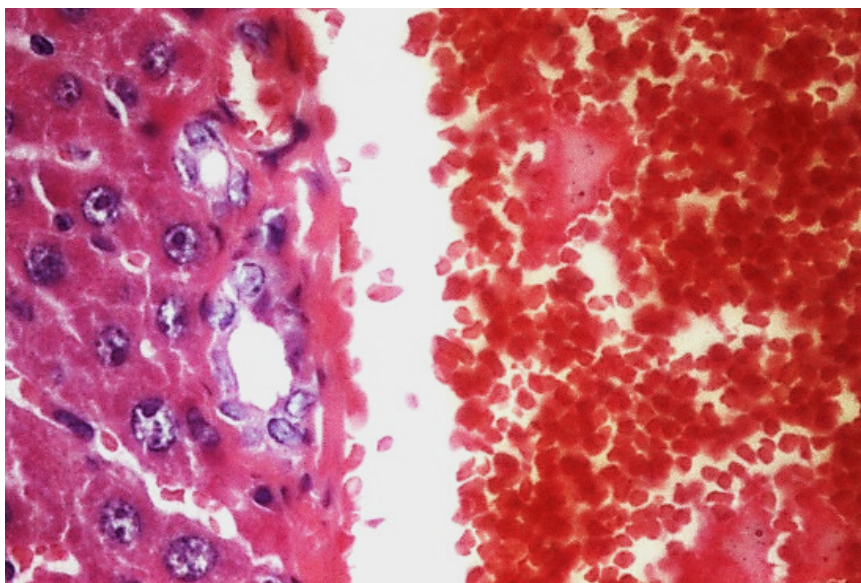
*სურათი N28. დუქტულური პროფილები პორტა-კავალური შემაერთებელ-ქსოვილოვანი კავშირის სისქეში. მე-4 დღე ნსსო-დან. იმუნოჰისტოქიმიური რეაქცია CK8-ზე.*



*სურათი N29. დუქტულური პროფილები პორტა-კავალური შემაერთებელ-ქსოვილოვანი კავშირის სისქეში. მე-4 დღე ნსსო-დან. იმუნოჰისტოქიმიური რეაქცია CK8-ზე.*



სურათი N30. დუქტულური პროფილები ღვიძლის ვენის შენაკადის კედლის მფარავ შებენიერებელქსოვილოვან გარსში. მე-4 დღე ნსსო-დან. იმუნოჰისტოქიმიური რეაქცია CK8-ზე.

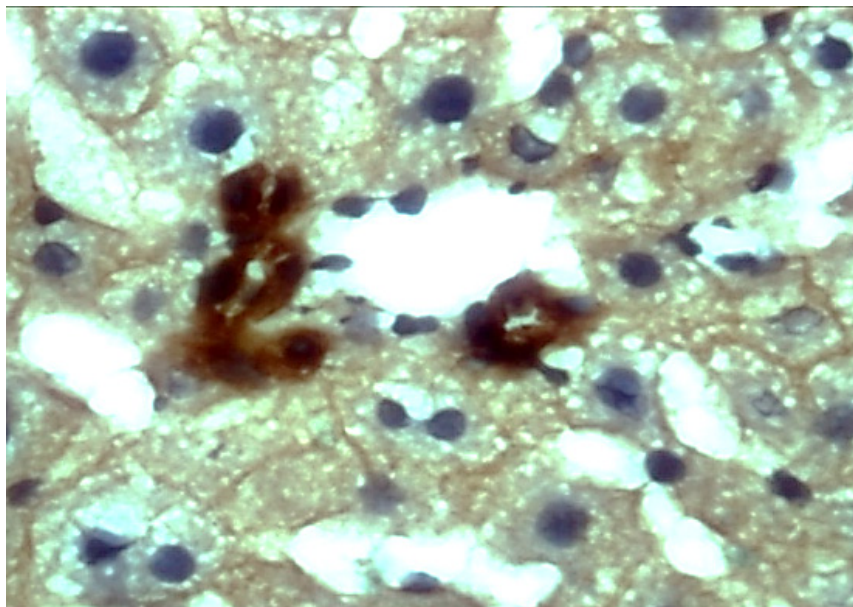


სურათი N31. დუქტულური პროფილები ღვიძლის ვენის შენაკადის კედლის მიმდებარედ. მე-4 დღე ნსსო-დან. ჰემატოქსილინით და ეოზინით შეღებვა.

აღნიშნულის გათვალისწინებით, ცალკეული ცენტრალური ან სუბლობულური ვენის მიმდებარედ აღმოჩენილი დუქტულური პროფილები (სურათი N29) შეიძლება განხილულ იქნას არა მხოლოდ როგორც ინტრალუბულური დუქტულების და ჰერინგის მილაკების შორს წარზიდული ტოტების ჭრილები (*Desmet VJ, 2011; Abou*

*Monsef Y et al., 2021*), არამედ, პორტული ტრაქტიდან პარავენურად დისლოცირებული ნაღვლის დუქტულების რეტროგრადული განტოტებების ჭრილებიც (*Kordzaia, 2014*).

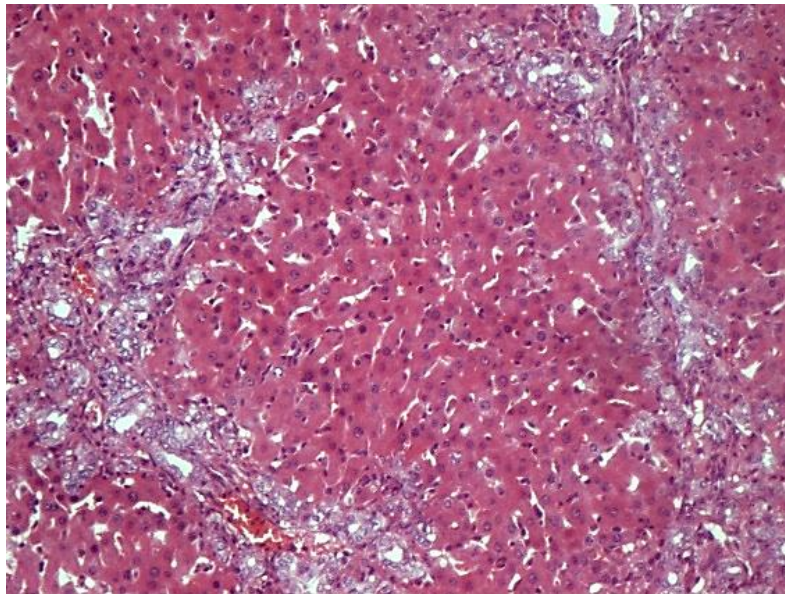
ნაღვლის შეგუბების შემდგომ ვადებზე ხდება ნსსო-დან პირველ ხანებში გამოვლინებული დუქტულური პროფილების უფრო მკვეთრი მანიფესტაცია. ამასთანავე, პროფილების რაოდენობა მკვეთრად მატულობს პერიპორტულ არეებში და თანდათანობით გამოვლენილ პორტულ ტრაქტა შორის „ძგიდეებში“ (სეპტებში) და მათ მიმდებარედ, რითაც იქმნება შთაბეჭდილება, რომ წილაკების პარენქიმა შემოსაზღვრულია დუქტულური პროფილების კომპლექსით (სურ. N33).



*სურათი N32. დუქტულური პროფილები ღვიძლის წილაკში, ცენტრალური ლოკალიზაციის სინუსოიდების მიმდებარედ. მე-4 დღე ნსსო-დან. იმუნოჰისტოქიმიური რეაქცია CK8-ზე.*

ბოლო ორი ათწლეულის განმავლობაში ჩატარებულმა კვლევებმა აჩვენა, რომ ჰერინგის მილაკების გამომდენი უჯრედები ღვიძლის პროგენიტორულ უჯრედებს წარმოადგენს. ჰერინგის მილაკები ვირთავებში განთავსებულია პერიპორტულ სივრცეში, მაშინ როცა ადამიანის ღვიძლში ისინი გადიან მოსაზღვრე ფირფიტის მიღმა (*Roskams, 2006; Theise et al., 1999*). ადამიანებში დადასტურებულია წილაკთაშორისი ძგიდეების არსებობა რუდიმენტული ფორმით. ჰერინგის მილაკები, რომელთა ეპითელური მემბრანებიც ავლენს Epithelial membrane antigen-(EMA)-/CD56+/CD133+ იმუნო-ფენოტიპს, მიყვება პორტულ-პორტული ღერძის გასწვრივ არსებულ ამ ძგიდეებს - კარის ვენის და ღვიძლის არტერიების ტერმინალურ ტოტებთან ერთად

(Dezso K, 2009). ასეთი განლაგება აღნიშნება მშობიარობის შემდგომ პერიოდში, მაგრამ რეგრესს განიცდის და უჩინარდება ადრეული ბავშვობის ასაკში. სისხლძარღვების ამგვარი განლაგება წილაკებს შორის აღწერილი იყო, როგორც სისხლძარღვოვანი ძგიდე (Matsumoto T, 1979.; Gouw AS, 2006). ნაღვლის სადინარებიც ვრცელდება აღნიშნული ძგიდეების გასწვრივ. პარენქიმაში ღვიძლის სადინრებით გამოკვეთილი ექვსკუთხა სტრუქტურები შეესაბამება კლასიკურ ღვიძლის წილაკებს. ამასთანავე, ცალკეული სადინრების მაღალი გადიდებით გამოკვლევამ გამოავლინა მათი კავშირი ნაღვლის კაპილარებთან, რაც მათ სადრენაჟო ფუნქციას ადასტურებს.

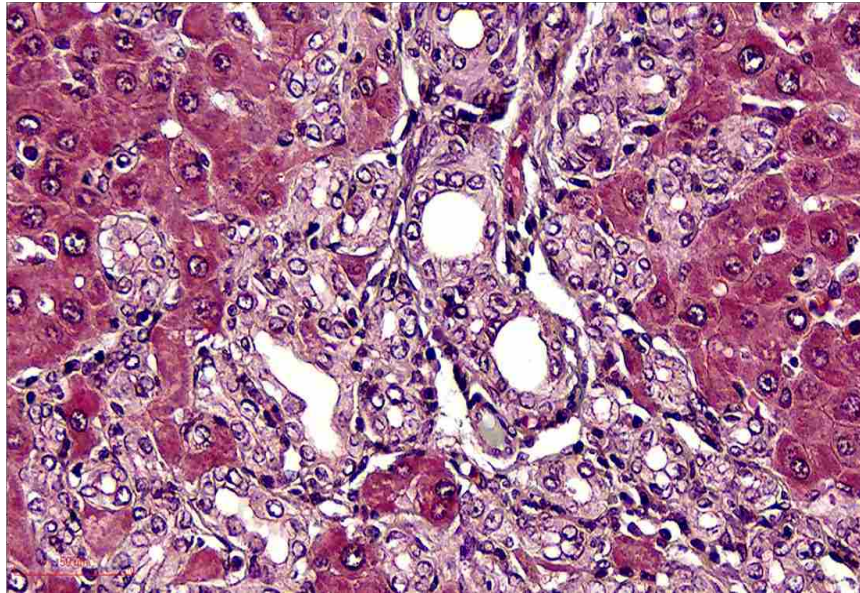


*სურათი N33. შეღებვა ჰემატოქსილინით და ეოზინით. პორტულ ტრაქტაშორის ძგიდეებში (სეპტებში) და მათ მიმდებარედ გამოვლენილი დუქტულური პროფილები. მე-4 დღე ნსსო-დან. ჰემატოქსილინით და ეოზინით შეღებვა.*

აღსანიშნავია, რომ სუსტად გამოხატული ანალოგიური სისხლძარღვოვანი ძგიდეების აღმოჩენა შესაძლებელი გახდა ვირთაგვის ღვიძლშიც. ნსსო-ის პირობებში კი ასეთი ძგიდეების ვიზუალიზაცია უკეთ ხერხდება: ბილიური ობსტრუქციიდან რამოდენიმე დღეში, დუქტულური პროფილები, რომლებიც თანხვედნილია შემაერთებელქსიოვილოვანი ბოჭკოებით, სწორედ ამ ძგიდეების არეში (მათ გაყოლებაზე) ვლინდება (Dezso K, 2009). ჩვენი კვლევის მონაცემებიც ადასტურებს ამ მოსაზრებას.

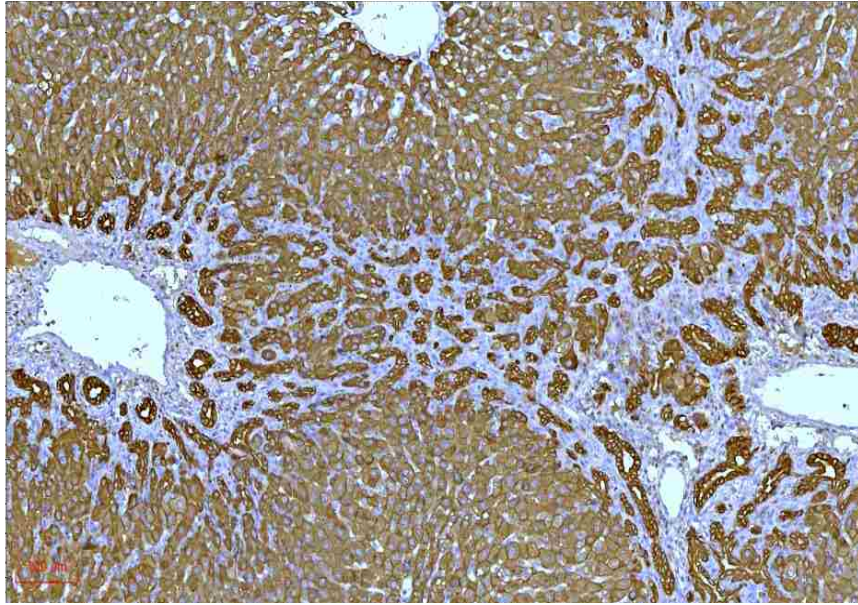
ნსსო-დან მე-5-7 დღეს ხდება დუქტულების თანდათანობითი „შეღწევა“ წილაკის შიგნით. აქ დუქტულური პროფილები წარმოდგენილია წრეების ან სხვადასხვა პროპორციის ელიფსების, წაგრძელებული მილაკების ან ცალკეული

ქოლანგიოციტური ფენოტიპის უჯრედების სახით (სურ. N34). ყველა მათგანი მონიშნება ციტოკერატინების მარკერებით (სურ. N35).



*სურათი N 34. ძვიდის მიმდებარე და წილაკშიდა დუქტულური პროფილები. მე-7 დღე ნსო-დან. შეღებვა მასონის ტრიქრომით.*

დუქტულური რეაქციის ცალკეული უბნები წარმოდგენილია ისეთი კონფიგურაციით, რომელიც აშკარად მოგვაგონებს ღვიძლის ემბრიოგენეზში აღწერილ სადინაროვან ფირფიტებს (სურათები N36 და N37). ეს კიდევ ერთხელ მიუთითებს, დუქტულური რეაქციის კვლევის მეტრის, პროფესორ Desmet-ის მიერ მოწოდებული კონცეპციის - „დუქტულური რეაქციის განვითარება სადინაროვანი ფირფიტის ფორმით“ - საფუძვლიანობას (Desmet VJ, 2011). მეტიც, თავად დესმეთი, რომელიც ეფუძნებოდა მხოლოდ კლინიკური მასალის ჰისტოპათოლოგიური კვლევის მონაცემებს, თვლიდა, რომ მისი კონცეპცია ძირითადად ხსნიდა მე-2A და მე-2B ტიპის დუქტულური რეაქციების განვითარების სტრუქტურულ საფუძვლებს. ჩვენი შედეგები კი მიუთითებს, რომ ზემოაღნიშნული კონცეპცია მუშაობს 1-ლი ტიპის დუქტულური რეაქციის მიმართაც.



სურათი N 35. ძვიდის მიმდებარე და წილაკშიდა დუქტულური პროფილები. მე-7 დღე ნსო-დან. იმუნოჰისტოქიმიური რეაქცია პანციტოკერტინზე.

სადინაროვანი ფირფიტა წარმოშობს ქოლანგიოციტებს და პერიპორტულ, მაგრამ არა პერიცენტრულ ჰეპატოციტებს. ეს დასკვნა უნისონშია სხვა კვლევის მონაცემებთან (*Furuyama K, 2011*). ამასთანავე, ცნობილია, რომ ჰეპატოციტების მეტაბოლური ფუნქცია ხორციელდება პორტო-ცენტრალური გრადიენტის მიხედვით, თუმცა, იმის გამო, რომ თითოეული გრადიენტის „ქანობი“ განსხვავებულია, რთულია ჰეპატოციტების ქვეტიპებს შორის განსხვავების აღმოჩენა (*Carpentier R, 2011*).

ასევე, იმის გათვალისწინებით, რომ ზოგიერთი მონაკვეთში, პორტალურ სივრცესა და ცენტრალურ ვენას შორის, უჯრედების მხოლოდ მცირე რაოდენობაა განთავსებული (იგივე დასტურდება სხვადასხვა ზომის და სტერეომეტრიის წილაკების არსებობით - *Tsomaia K et al., 2019-2021*) არ შეიძლება იმის გამორიცხვა, რომ წილაკის შუაში მდებარე ზოგიერთი ჰეპატოციტიც წარმოიქმნება სადინაროვანი ფირფიტიდან. (ასევე, არ შეიძლება იმის გამორიცხვა, რომ ჰერინგის მილაკები სხვადასხვა სიღრმეზეა „შეჭრილი“ ღვიძლის წილაკის სივრცეში, რაც ადრევე იყო ნავარაუდები (*Kordzaia, Jangavadze, 2014*).

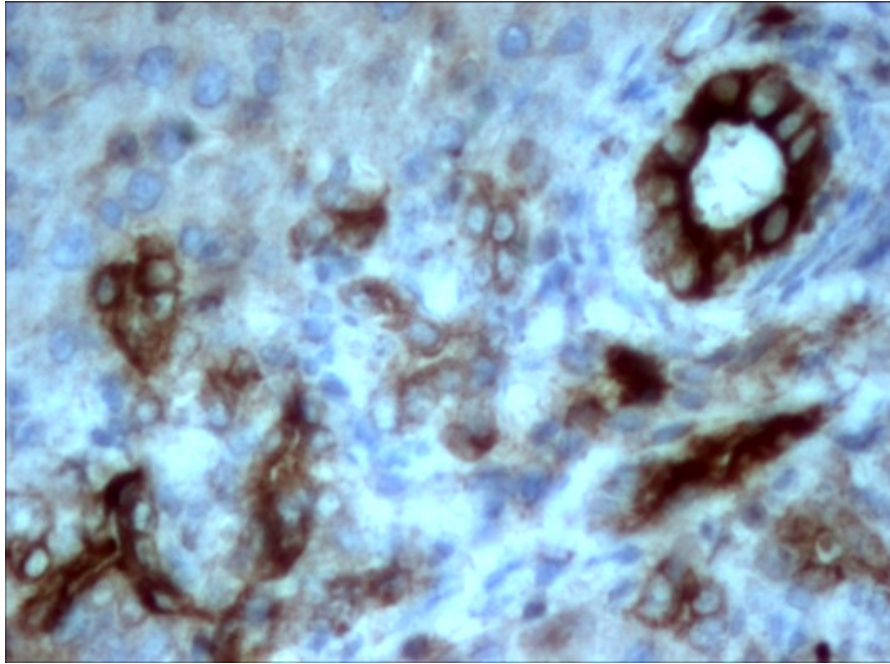
აღნიშნულის ფონზე, ემბრიონის ღვიძლის განვითარების და ამ პროცესის ტემპის გათვალისწინებით, რამდენადმე გაუგებარია Carpentier R-ის და თანაავტორთა მონაცემები იმის თაობაზე, რომ სადინაროვანი ფირფიტის უჯრედების პროლიფერაციული აქტივობა დაბალია (*Carpentier R, 2011*).



ეს იმავე ტიპის „გაუგებრობა“, როგორც თავს იჩენს ნსსო-ის შემდეგ, როდესაც ქოლანგიოციტების პროლიფერაციული აქტივობის კლების მიუხედავად, მატულობს დუქტულების (მათი პროფილების) რაოდენობა. ამ ფენომენის ახსნა ნაწილობრივ ხერხდება Vartak -ის და თანაავტორთა კვლევით (2016), რომლებმაც აჩვენეს, რომ ქოლესტაზის პირველ ეტაპზე, ქოლანგიოციტების პროლიფერაციის გამო, ხდება ნაღვლის სადინარების შიდა რელიეფის შენაოჭება („გოფირება“), ხოლო შემდეგ ეტაპზე, ამ ნაოჭების გადასწორების საფუძველზე, სადინარების დაგრძელება-დაკლავკნა (*Vartak N, 2016*).

ჩვენს მიერ შემჩნეულ იქნა, რომ დუქტულური პროფილების ნაწილი განთავსებულია მომიჯნავე სინუსოიდებს შორის და ანაცვლებს ჰეპატოციტებს (რითაც ქმნის გარკვეულ წყვეტას ჰეპატოციტთა ხარიხებსა და ფირფიტებში), ან განთავსებულია ჰეპატოციტებსა და სინუსოიდების გამომდენ ენდოთელიოციტთა შორის სივრცეში - დისეს სივრცეში (სურათი N38 და N39). პირველ შემთხვევაში, დუქტულური პროფილი შეიძლება შექმნილი იყოს ბილიურად ტრანსდიფერენცირებული ჰეპატოციტებით, ხოლო მეორე შემთხვევაში, უფრო სავარაუდოა, წარმოადგენდეს არსებული ბილიური სადინარების/დუქტულების დერივატს.

ჰეპატოციტების მონაწილეობაზე დუქტულური პროფილების შექმნაში უნდა მიუთითებდეს ფლუორესცენციული მიკროსკოპიით გამოკვლევის შედეგებიც. ფლუორესცენციულ მიკროსკოპში ჰემატოქსილინით და ეოზინით შეღებილი პრეპარატების გამოკვლევისას, ჰეპატოციტები ავლენენ მომწვანო-მოყვითალო ნათებას, განსხვავებით ქოლანგიოციტებისაგან, რომლებიც მოშავო-მომწვანო ფერში ვლინდებიან (ცუდად ანათებენ). აღნიშნულის გათვალისწინებით, შესაძლებელია დუქტულური პროფილების იდენტიფიკაცია, რომელიც შექმნილია როგორც ქოლანგიოციტების, ისე ჰეპატოციტებისაგან (სურ. N40).

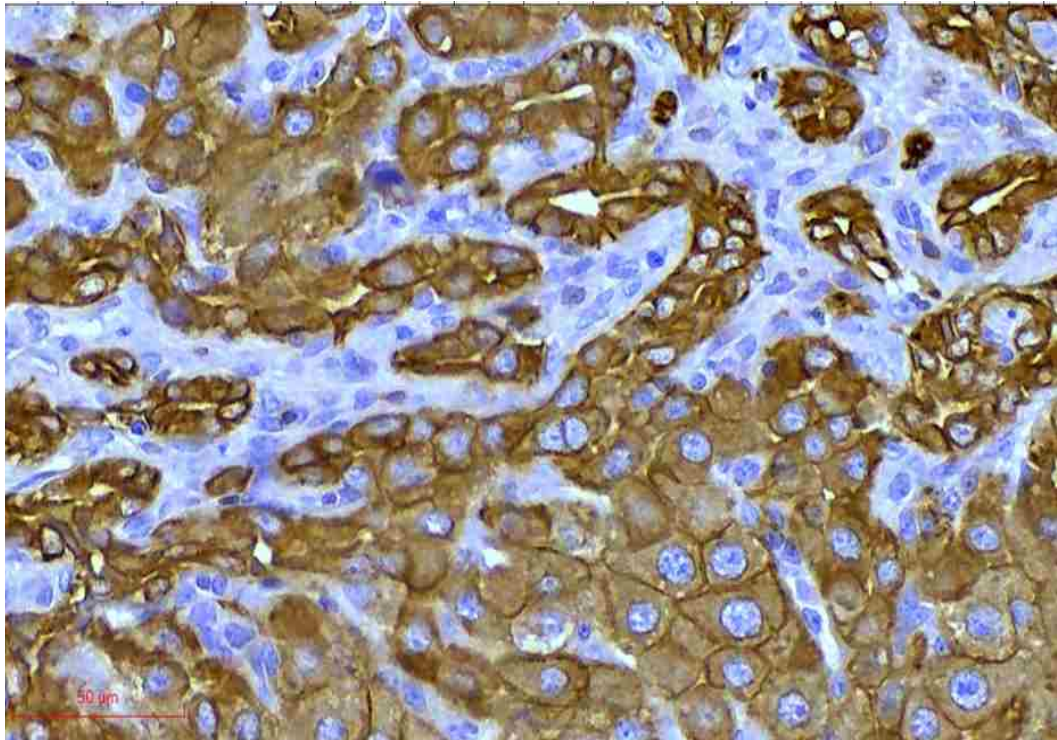


სურათი N 36. დუქტულური რეაქციის ცალკეული უბნები, რომელიც აშკარად მოგვაგონებს ლეილის ემბრიოგენეზში აღწერილ სადინაროვან ფირფიტებს. ნსსო-დან მე-6 დღე. იმუნოჰისტოქიმიური რეაქცია CK19-ზე

ნსსო-ის ადრეული ვადებიდან დაწყებული, პირველი ორი კვირის განმავლობაში შესაძლებელია ისეთი უბნების იდენტიფიკაცია (განსაკუთრებით პერიპორტულ არეებში), სადაც ვლინდება ჰეპატოციტების ქოლანგიოციტური ტრანსდიფერენციაცია (ისინი, ქოლანგიოციტების მსგავსად, პოზიტიურნი ხდებიან CK7-ის და CK19-ის მიმართ (სურ. N41 და სურ. N42).

ფლორესცენციული მიკროსკოპით გამოკვლევისას, ასეთი ჰეპატოციტები, რომლებიც ქმნიან Desmet-ის, Vane Ykenp-ის ან James-ის მიერ აღწერილ „როზეტებს“ (Desmet VJ, 1994, 1996, 1998; Vane Ykenp, 1989, 1992; James J, 1989), უფრო „ჩაბნელებულები“ ჩანან (სურ. N43).

პროლიფერაციული სადინარების უჯრედები ქმნიან პატარა და უფრო დიდი სადინარების ტიპურ ნიმუშებს (პროფილებს). დუქტულური უჯრედები პენეტრირდებიან წილაკის პარენქიმაში და მოაქცევენ ცალკეულ პარენქიმულ უჯრედებს ან მათ მცირე ჯგუფს დუქტულური სტრუქტურების და მათი თანმხლები ანთებითი ელემენტების შუაგულში (სურათი N44).

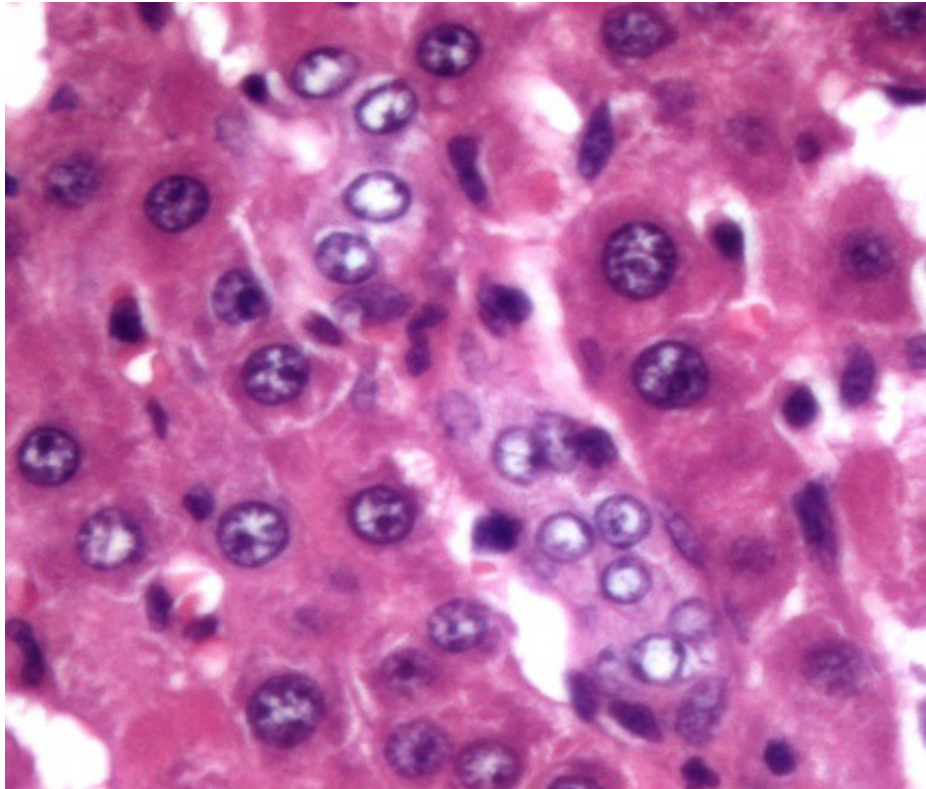


*სურათი N 37. დუქტულური რეაქციის ცალკეული უბნები, რომელიც აშკარად მოგვაგონებს ღვიძლის ემბრიოგენეზში აღწერილ სადინაროვან ფირფიტებს. ნსსო-დან მე-7 დღე. იმუნოჰისტოქიმიური რეაქცია CK8-ზე*

ქოლესტაზის მე-14 დღისთვის, ღვიძლის წილაკები დაახლოებით თანაბარი რაოდენობით შეიცავს გამრავლებულ სადინარებს და დანარჩენ პარენქიმას. მესამე კვირისთვის, მიმდებარე პორტული ველები დაკავშირებულია ერთმანეთთან დუქტულური რეაქციის ელემენტებით. ქოლესტაზის მეოთხე კვირიდან პროლიფერირებული სადინარები (დუქტულები) აღწევს ცენტრალურ ვენებს (სურათი N45). ეს მოვლენა ჯერ კიდევ 1960 წელს იქნა აღწერილი Riittner-ის და Stofer-ის მიერ. ამ დროს ყალიბდება დუქტულური ქსოვილის დიფუზური ადენომატოზური ჰიპერპლაზიის სურათი (Cameron და Hasan, 1958; Riittner და Stofer, 1960) [ციტირებულია Steiner JW -ის და თანაავტორთა მიხედვით (*Steiner JW, 1962*)].

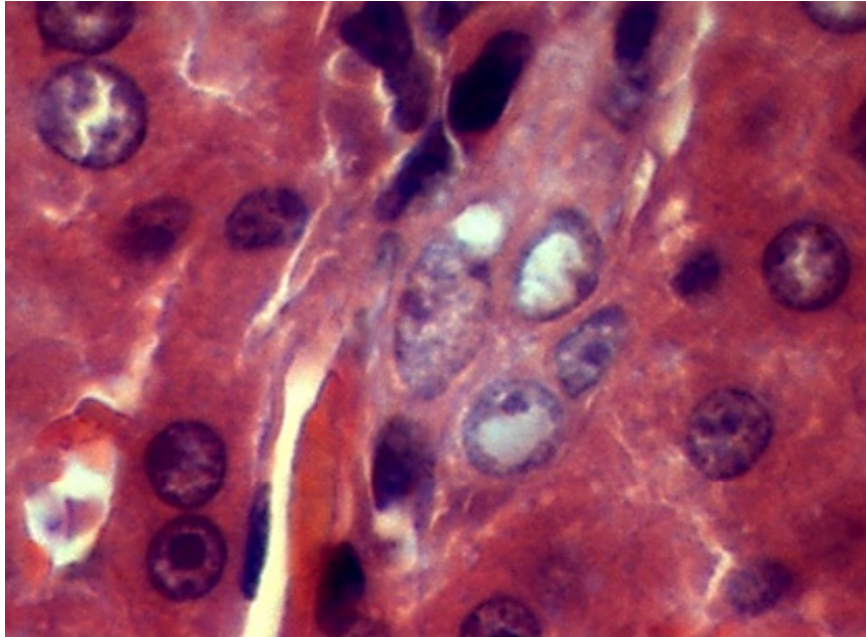
ნსსო-დან 3-5 კვირის შემდეგ დუქტულური პროფილების რაოდენობა მკვეთრად მატულობს და დუქტულური ფენოტიპის უჯრედები ფართოდ ანაცვლებენ ჰეპატოციტებს. ამ ვადებზე ჰეპატოციტთა ბილიური ტრანსდიფერენციაციის უბნები ჩვენს მიერ გამოვლენილი ვერ იქნა. პირიქით, შემორჩენილი ჰეპატოციტების კლასტერები არ ავლენენ პათოლოგიის ნიშნებს და ფორმებით და ზომებით მკვეთრად

განსხვავდებიან გარემომცველი დუქტულური პროფილების გამომფენი უჯრედებისაგან (სურათი N 46).



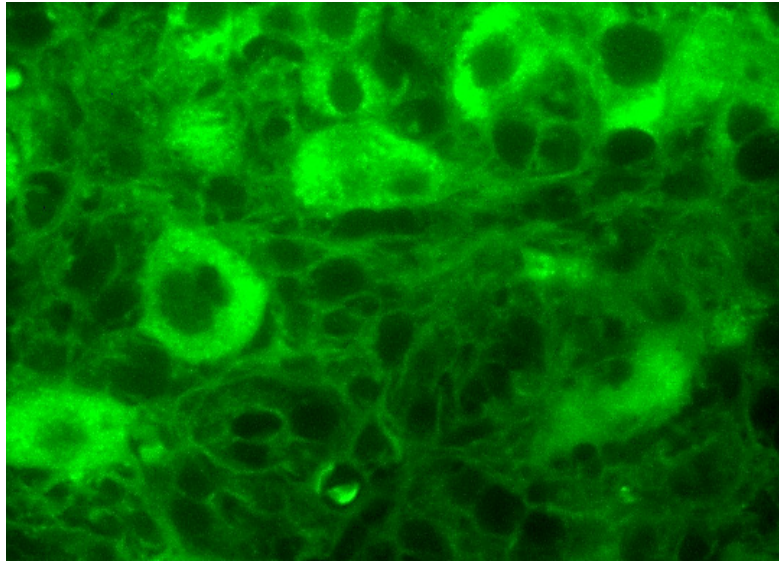
*სურათი N 38. დუქტულური პროფილი წილაკის ცენტრალურ უბანში განთავსებულია ორ სინუსოიდს შორის. ნსსო-დან მე-7 დღე. ჰემატოქსილინით და ეოზინით შეღებვა.*

იმის გათვალისწინებით, რომ ნაღვლის სადინარები (დუქტულები) თავად წარმოადგენს ღვიძლში პოტენციური ღეროვანი/პროგენიტორული უჯრედების ნიშას, შესაძლებელია რომ წილაკის შიგნით გავრცობილ ნაღვლის სადინარების ტოტებს შეუძლიათ წვლილი შეიტანონ პროგენიტორული უჯრედების წყაროს (ნიშის) წილაკის პარენქიმაში გავრცობაში, რაც, თავის მხრივ, ხელს უწყობს ახალი ჰეპატოციტების „ადგილობრივ მიწოდებას“ და ღვიძლის რეგენერაციას - უჯრედების დიდი პოპულაციის დაზიანების პირობებში (*Kordes C, 2013; Furuyama K, 2011*).



*სურათი N 39. დუქტულური პროფილი წილაკის ცენტრალურ უბანში განთავსებულია სინუსოიდს და ჰეპატოციტებს შორის (დისეს სივრცეში). ნსსო-დან მე-7 დღე. ჰემატოქსილინით და ეოზინით შეღებვა.*

მსგავსი რამ არ არის აღწერილი ნსსო-ის პირობებში, მაგრამ შეგვიძლია ვივარაუდოთ, რომ ქოლესტაზის დროს ნაღვლის მადრენირებელი კალაპოტის მოცულობის გაზრდის და ამ ფორმით ნაღვლის შეგუბების კომპენსაციის მიზნით, პროგენიტორი უჯრედები გადაიქმნება ბილიურ ეპითელიოციტებად და მათ ბაზაზე შექმნილი ნაღვლის სადინარები, გაზრდილი მოცულობით აწვებიან (ავიწროებენ) მიმდებარე ჰეპატოციტებს და იწვევენ მათ რედუქციას. ეს პროცესი ვითარდება წონასწორობის დამყარებამდე: ნეოდუქტულები ახერხებენ დარჩენილი ჰეპატოციტების მიერ პროდუცირებული ნაღვლის აბსორბციას და სისხლში გადატანას. წონასწორობის წერტილი დინამიკურია. ამით შეიძლება აიხსნას, რომ ნსსო-ის მე-4, ზოგჯერ, მე-5 კვირას, დუქტულური პროფილების რაოდენობა შესაბამისი ფიბროზის ინტენსივობით, ჩამოუვარდება ანალოგიურ მაჩვენებლებს



სურათი N40. ფლუორესცენციულ მიკროსკოპში ჰემატოქსილინით და ეოზინით შეღებილი პრეპარატი. ჰეპატოციტები ავლენენ მომწვანო-მოყვითალო ნათებას, განსხვავებით ქოლანგიოციტებისაგან, რომლებიც მოშავო-მომწვანო ფერში ვლინდებიან (ცუდად ანათებენ). ჰემატოქსილინით და ეოზინით შეღებილი ანათლის ფლუორესცენციული მიკროსკოპია.

ნსსო-ის მე-3 კვირაზე. შემდგომ ვადებზე დუქტულების რაოდენობის მატება და ფიბროზის ინტენსივობა კვლავ მატულობს, ხოლო ჰეპატოციტთა რაოდენობა კლებულობს, რაც მთავრდება ღვიძლის დუქტულური ტრანსფორმაციით, მასობრივი ფიბროზით და დეკომპენსირებული ღვიძლის უკმარისობით, რასაც თან სდევს კომა და სიკვდილი.

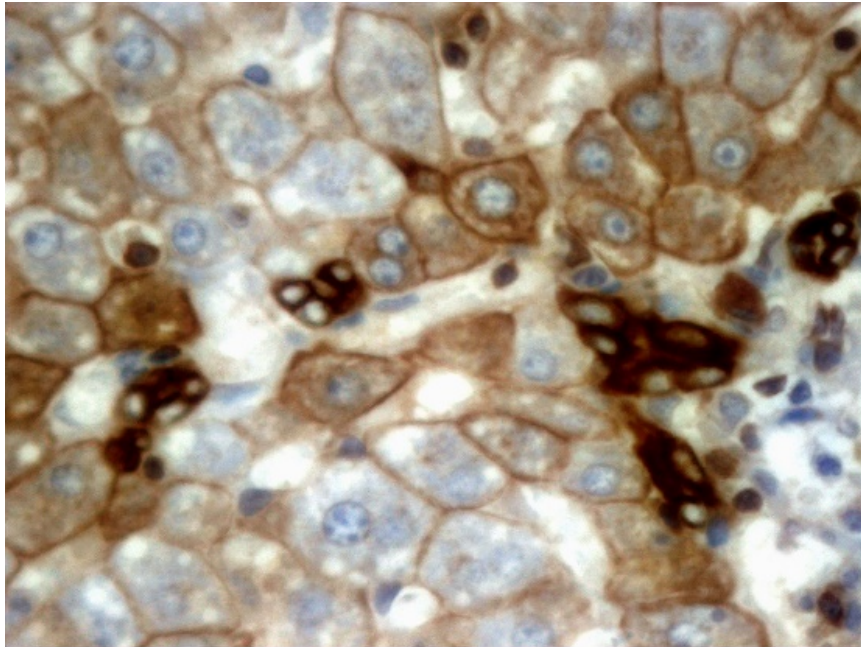
ამასთანავე, თუ ვირწმუნებთ *Alpini G.* -ის და თანაავტორების, *Mancinelli R.*-ის და თანაავტორების და სხვათა მონაცემებს, რომ ნსსო-ის მოდელი იწვევს დიდი, მაგრამ არა მცირე ქოლანგიოციტების პროლიფერაციას (*Alpini G, 1998; Mancinelli R, 2010*), და შესაბამისად, მცირე ნაღვლის სადინარების გამომფენი ქოლანგიოციტები არ ავლენენ მიტოზურ აქტივობას, ძნელი ასახსნელი ხდება ასეთი ინტენსივობით წილაკშიდა დუქტულური პროფილების გაჩენა, მით უფრო მაშინ, როდესაც არ დასტურდება არც ჰეპატოციტთა ტრანსდიფერენციაციის და არც პროგენიტორულ უჯრედთა პროლიფერაციის და დიფერენციაციის მაღალი ხარისხი. არადა, ნსსო-ის შემდეგ, cAMP-ის დონეები და უჯრედგარე რეგულაციის კინაზები (ERK), ასევე p70s60K ფოსფორილება, რაც პროლიფერაციული პროცესების მნიშვნელოვანი კომპონენტებია, იზრდება მხოლოდ დიდ პროლიფერაციულ ქოლანგიოციტებში (*Svegliati-Baroni G,*

*2003;*). ეს ადასტურებს ნსსო-ის დინამიკაში დუქტულური პროფილების ინტენსიური მატების მიზეზისა და მექანიზმის შემდგომი კვლევის აუცილებლობას.

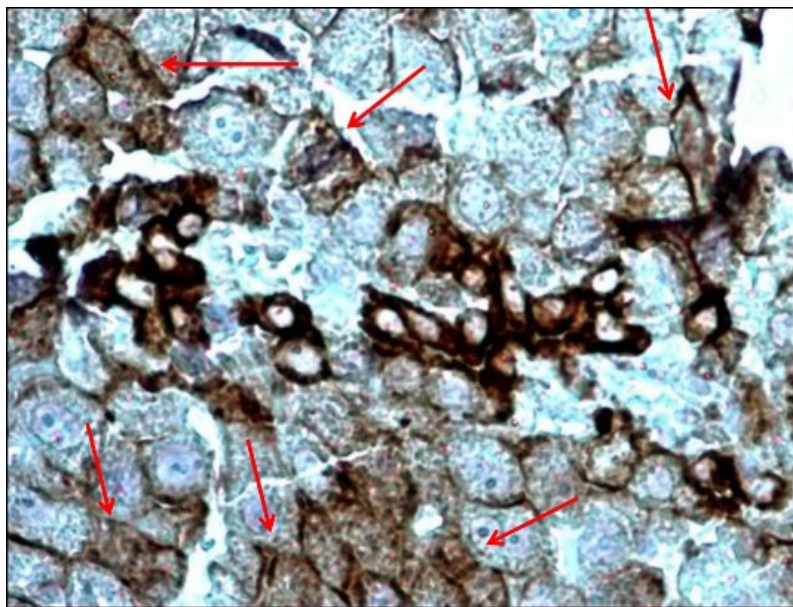
ქოლესტაზის ადრეულ ვადებზე (3-7 დღე), ანათლების სამგანზომილებიანი კომპიუტერული რეკონსტრუქციის მონაცემების ანალიზმა აჩვენა, რომ ტერმინალური დუქტულები და განსაკუთრებით ჰერინგის არხები, დიამეტრით გაცილებით ჩამორჩება ნაღვლის კაპილარებს, მაშინ როდესაც, ქოლესტაზის მოგვიანებით ვადებზე - პირიქითაა (*Vartak N, 2016*). ეს მონაცემები ეწინააღმდეგება *Alpini G.* -ის და თანაავტორების, *Mancinelli R.*-ის და თანაავტორების და სხვათა მონაცემებს, რომ ნსსო-ის შემდეგ მცირე სადინარები არა მხოლოდ არ პროლიფერირებენ, არამედ, არც განიერდებიან (*Alpini G, 1998; Mancinelli R, 2010*).

ნაჩვენებია, რომ ბილიარული ხის რემოდელირებაზე დაფუძნებული დუქტულური რეაქცია განსხვავებულია სხვადასხვა პათოლოგიის დროს, ასევე სხვადასხვა პათოლოგიის მოდელირების პირობებში (*Rodrigo-Torres D, 2014; Boulter L, 2012;*). ამასთანავე, ეს რეაქცია ყოველთვის კარგადაა ადაპტირებული დაზიანების ტიპთან. ასე, მაგალითად, პერიპორტული ჰეპატოციტების დაზიანების დროს (DDC და CDE მოდელები), ნაღვლის სადინარები მრავალჯერადად იყოფიან კარის ვენის გარშემო და ქმნიან „რთულ“ წნულს. მაგრამ როდესაც ჰეპატოციტების დაზიანება აღინიშნება ძირითადად ცენტრალური ვენის გარშემო (CCI4 და TAA მოდელების პირობებში), ვლინდება დამახასიათებელი მორფოლოგიის ბილიური სტრუქტურა, რომელიც მიზანმიმართულად (სწორხაზოვნად) მიემართება პორტული ველიდან დაზიანების ადგილისაკენ. ნსსო-ის პირობებში ჩვენს მიერ დადასტურებულია ნაღვლის დუქტულების რაოდენობის მკვეთრი მატება, როგორც პერიპორტულად და პერისეპტურად, ისე ცენტრალური ვენების და ღვიძლის ვენების უფრო მსხვილი შენაკადების გარშემო. თითოეულ ამ ლოკაციაზე დუქტულური პროფილების გამოვლინებას შეიძლება ჰქონდეს თავისი ახსნა. მაგალითად, კარის ვენიდან ცენტრალური ვენებისკენ დუქტულების ექსპანსია შეიძლება განხილულ იქნას „porta-caval bridging“-ის მაგალითად; მსხვილი კალიბრის ღვიძლის ვენების გარშემო დუქტულების განვითარება კი, შეიძლება დაკავშირებულ იყოს პორტა-კავალური ფიბროზული კავშირების მიდამოში პორტული ტრაქტიდან ღვიძლის ვენის შენაკადის

შემაერთებელქსოვილოვან საფარველში გადანაცვებული (დისლოცირებული) ნაღვლის სადინარების პროლიფერაციასთან (AzmaiparaSvili E et al., 2021).

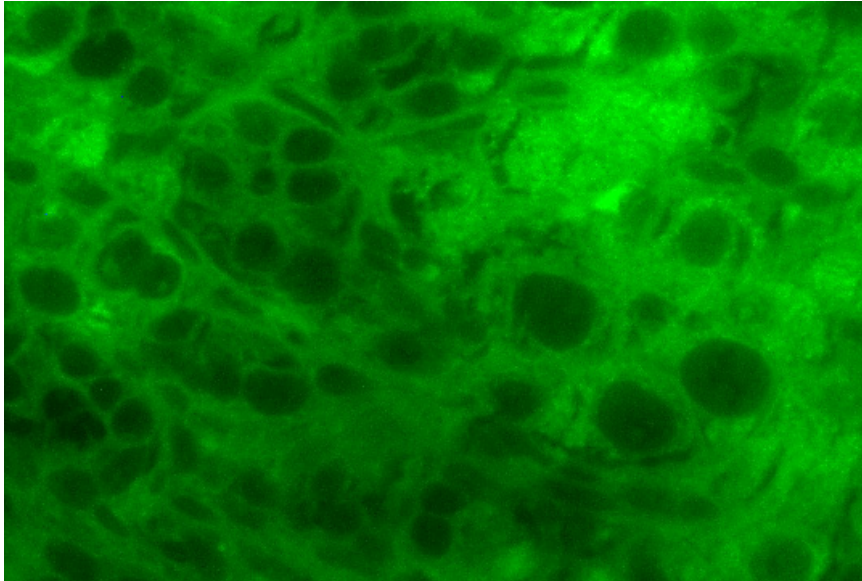


სურათი N 41. დუქტულური რეაქცია ღვიძლის წილაკის ცენტრალურ და პერიპორტულ ზონებში. ქოლაგიოციტარული ფენოტიპის უჯრედები - CK19(+); ჰეპატოციტები - CK19(+/-). ნსსო-დან მე-6-ე დღე. იმუნოჰისტოქიმიური რეაქცია CK-19-ზე.

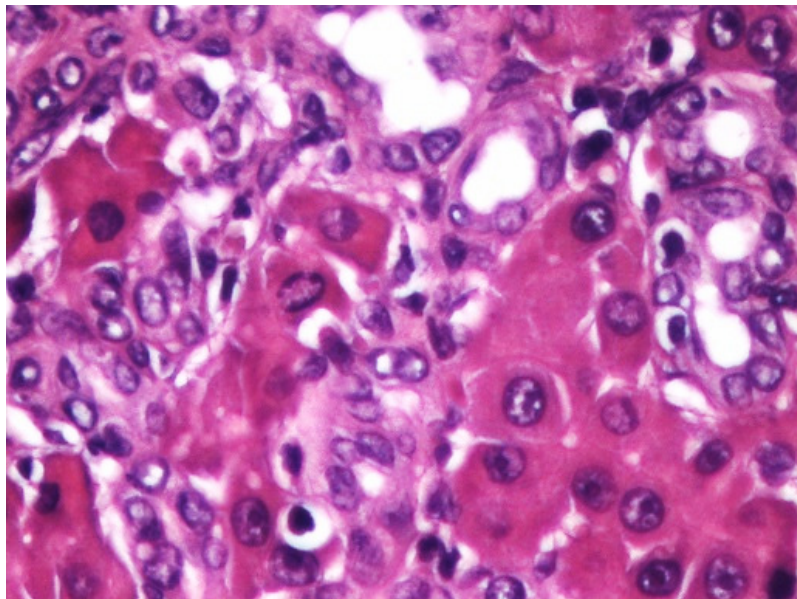


სურათი N 42. დუქტულური რეაქცია ღვიძლის წილაკის ცენტრალურ და პერიპორტულ ზონებში. ქოლაგიოციტარული ფენოტიპის უჯრედები - CK19(+); ჰეპატოციტები - CK19(+/-). ნსსო-დან მე-6-ე დღე. იმუნოჰისტოქიმიური რეაქცია CK-19-ზე.

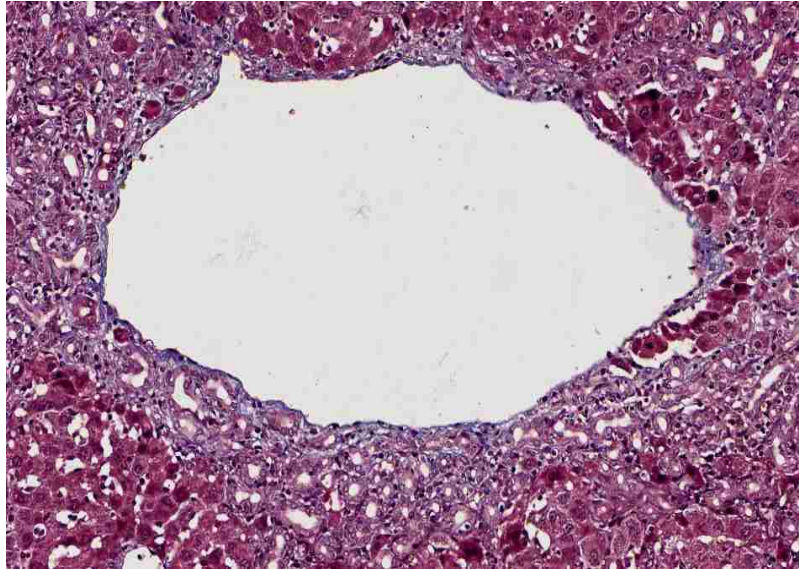




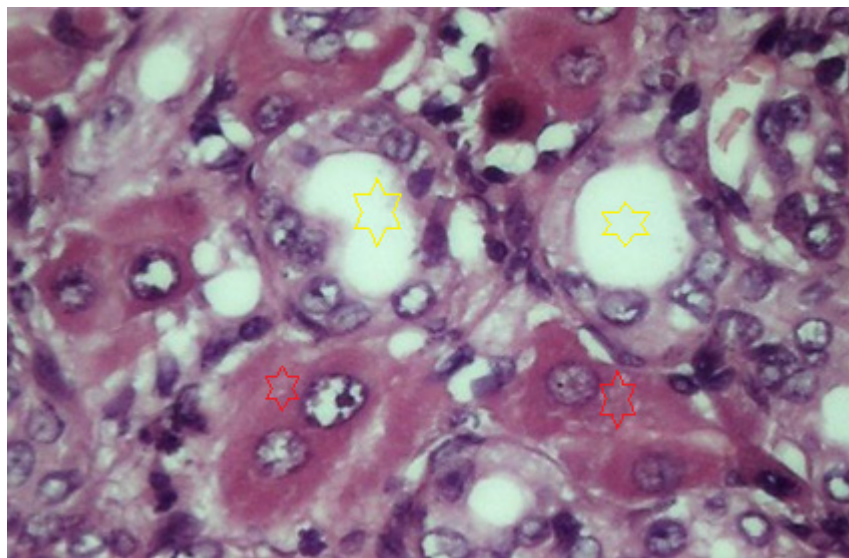
სურათი N43. ფლოუორესცენციულ მიკროსკოპში ჰემატოქსილინით და ეოზინით შეღებილი პრეპარატი. ჰეპატოციტები ავლენენ მომწვანო-მოყვითალო ნათებას, განსხვავებით ქოლანგიოციტებისაგან, რომლებიც მოშავო-მომწვანო ფერში ვლინდებიან (ცუდად ანათებენ). ჰემატოქსილინით და ეოზინით შეღებილი ანათლის ფლოუორესცენციული მიკროსკოპია.



სურათი N 44. დუქტულური ფენოტიპის უჯრედების პენეტრაცია წილაკის პარენქიმაში. ცალკეულ პარენქიმული უჯრედები ან მათი ჯგუფები მოქცეულია დუქტულური სტრუქტურების და მათი თანმხლები ანთებითი ელემენტების შუაგულში. ნსსო-დან 21-ე დღე. ჰემატოქსილინით და ეოზინით შეღებვა.



*სურათი N 45. მკვეთრად გამოხატული დუქტულური რეაქცია ღვიძლის ვენის შენაკადის გარშემო. ნსსო-დან 14-ე დღე. მასონის ტრიქრომით შეღებვა.*



*სურათი N 46. დუქტულური პროფილები კარგად გარჩევადი სანათურებით და მათ შორის მოქცეული ჰეპატოციტების მცირე კლასტრები წილაკის სიღრმეში. ნსსო-დან 28-ე დღე. ჰემატოქსილინით და ეოზინით შეღებვა.*

CD133-ით (მეზენქიმური ღეროვანი უჯრედების მარკერია) მონიშნულ პრეპარატებზე, იშვიათად, მაგრამ ვლინდება დუქტულები, რომლის გამომდენი უჯრედებიც პოზიტიურია აღნიშნული მარკერის მიმართ, მაშინ, როდესაც ნალვლის

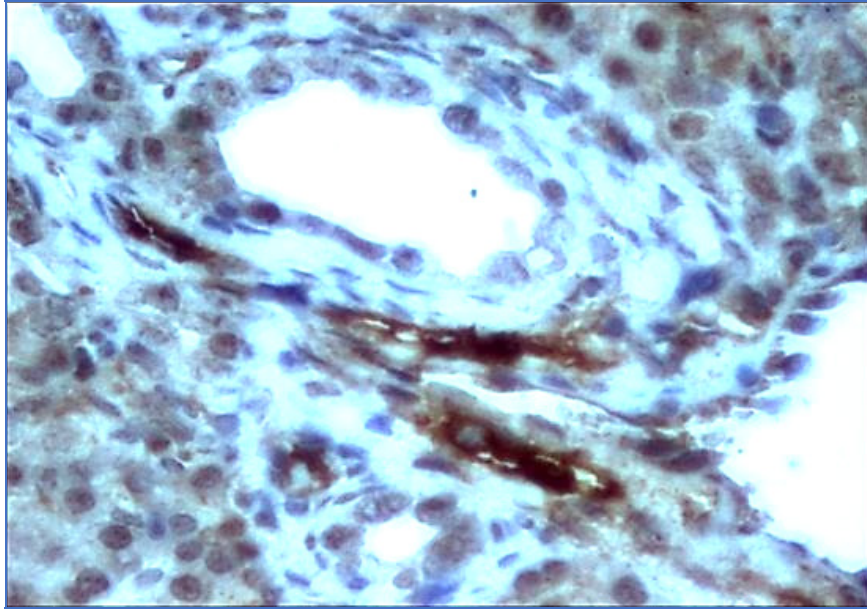
სადინარების გამომჟღავნებელი ეპითელიოციტები მარკერის მიმართ ნეგატიურია (სურათი N47).

ეს შედეგი განსხვავდება სხვა ავტორების მიერ ჩატარებული იმ კვლევების შედეგებისაგან, სადაც მღრღნელების პროგენიტორი, ე.წ. ოვალური უჯრედებიც (რომლებიც განლაგებულია ჰერინგის მილაკებში) და სხვადასხვა კალიბრის ნაღვლის სადინარებიც, ერთნაირი წარმატებით მოინიშნება OV6 და CK7 მარკერებით. ამ საკითხის დამატებით გამოკვლევა მით უფრო მნიშვნელოვანია, რომ CK7 ანტისხეულისაგან განსხვავებით, რომელიც მკვეთრად მონიშნავს ზოგჯერ ძალიან მცირე ნაღვლის დოქტულურ პროფილებს და, მეტიც, ცალკეულ ქოლანგიოეპითელიურ უჯრედებსაც კი, CD56 და CD133 რეაქცია არ არის ისეთი ძლიერი და დიფუზური. აღნიშნულის გამო, CD56 და CD133 სადინარების რაოდენობაც ობიექტურად არ არის ხოლმე შეფასებული (*Dezsi K, 2009*).

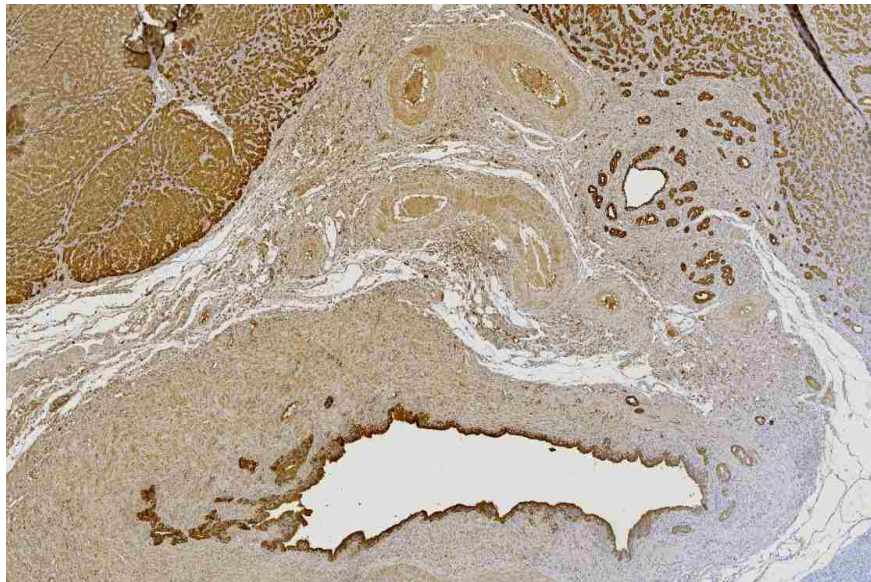
ჩვენი კვლევის მონაცემების გაანალიზებით, შეიძლება ვივარაუდოთ, რომ ნაღვლის შეგუბების შედეგად აღძრული დუქტულური რეაქციის შემადგენლობაში შედის ისეთი დუქტულებიც, რომლებიც შექმნილია მეზენქიმური ღეროვანი უჯრედებისაგან.

აღნიშნულის გათვალისწინებით, შეიძლება ითქვას, რომ 1-ლი ტიპის დუქტულური რეაქციის პრე-პროლიფერაციული და პროლიფერაციული ფაზები თანხვედნილია ჰეპატოციტების ტრანსდიფერენციაციის და ღეროვანი უჯრედების აქტივაციით (პროლიფერაციით).

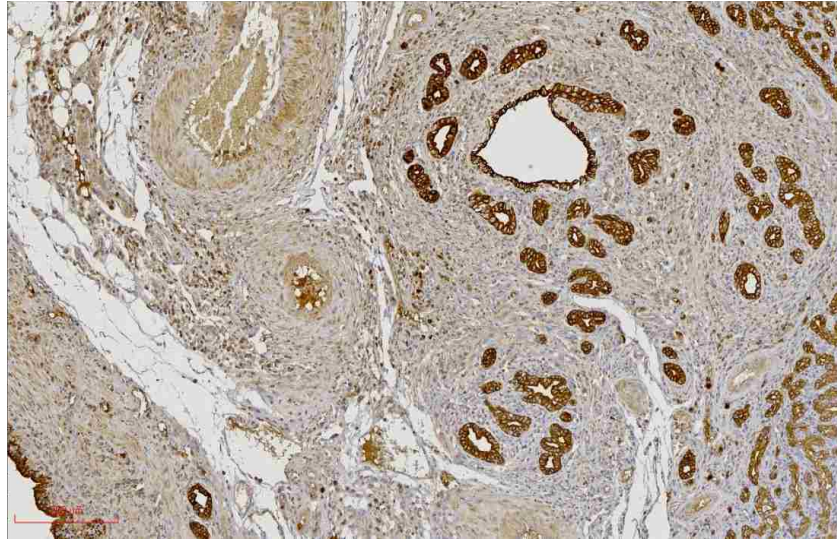
ცალკეა აღსანიშნავი დუქტულური პროფილების გაჩენა ე.წ. „კარის ფირფიტაში“ (სურათები N48, N49, N50 და N51).



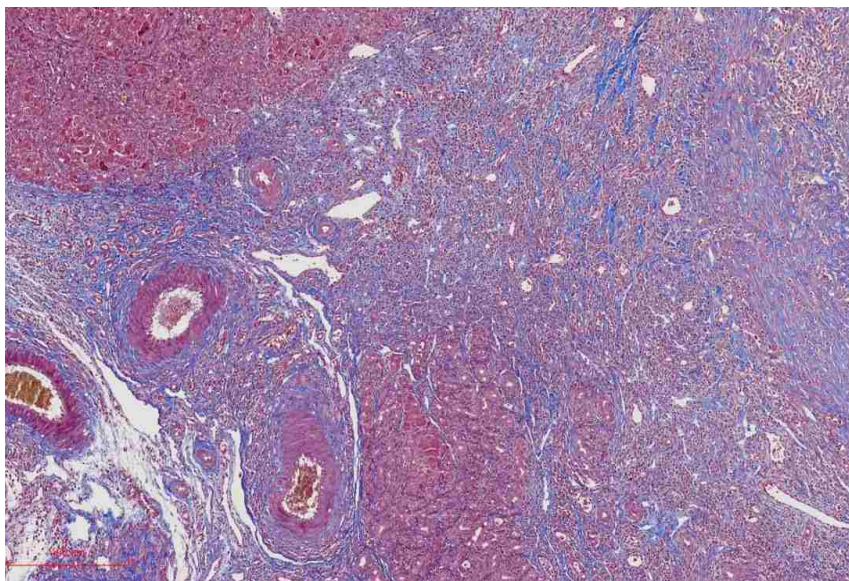
სურათი N47. დუქტულები შექმნილი მეზენქიმურ მარკერებზე პოზიტიური უჯრედებით. ნსსო-დან მე-4-ე დღე. იმუნოჰისტოქიმიური რეაქცია CD133 -ზე.



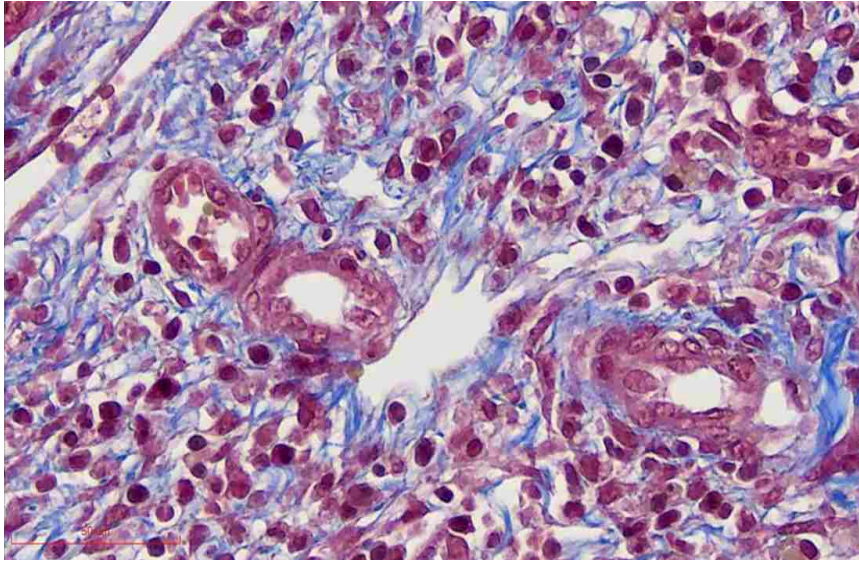
სურათი N48. დუქტულური პროფილები კარის ფირფიტაში. ნსსო-დან 21-ე დღე. იმუნოჰისტოქიმიური რეაქცია CK8-ზე.



*სურათი N49. დუქტულური პროფილები კარის ფირფიტაში. ნსო-დან 21-ე დღე. (სურათი N45-ის ფრაგმენტი). იმუნოჰისტოქიმიური რეაქცია CK8-ზე.*



*სურათი N50. დუქტულური პროფილები კარის ფირფიტაში. ნსო-დან 21-ე დღე. მასონის ტრიქრომით შეღებვა.*



*სურათი N51. დუქტულური პროფილები კარის ფირფიტაში. ნსო-დან 21-ე დღე. მასონის ტრიქრომით შეღებვა.*

ეს უკანასკნელი წარმოადგენს კარის მიდამოში განთავსებულ შემაერთებელქსოვილოვან ჩანაფენს, რომელიც წარმოადგენს ადამიანში და სხვა ძუძუმწოვრებში აღწერილი ვალეუსის ფირფიტის ანალოგს.

იმის გათვალისწინებით, რომ ვირთაგვის ნაღვლის სადინარებს არ გააჩნია ლორწოვანი ჯირკვლები (*Murakami T, 2001; Azmaiparashvili E, 2021*, და სხვ.) კარის ფირფიტაში გამოვლენილი ეს დუქტულური პროფილები უნდა ჩაითვალოს ე.წ. „ვაგინალური დუქტულების“ ჭრილებად (*Hayashi S., et al., 2008; Sugioka A., et al., 2017*) რადგანაც აღწერილი პროფილების გამოვლენა უკავშირდება ნაღვლის შეგუბებას, უნდა ვივარაუდოთ ამ დუქტულების კავშირი ნაღვლის მადრენირებელ კალაპოტთან (*El Gharbawy RM, 2011*).

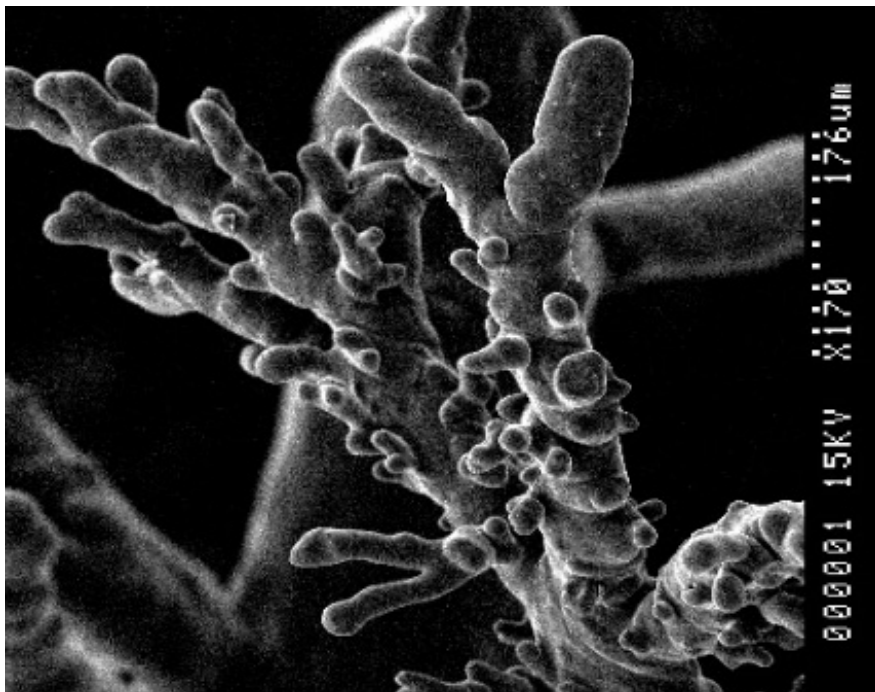
გამომდინარე იქიდან, რომ ვირთაგვის ღვიძლის კარის მიდამო ნაკლებად არის შესწავლილი, ხოლო კარის ფირფიტაში დუქტულების არსებობის თაობაზე ინფორმაცია ლიტერატურაში არ მოიპოვება, ჩვენს მიერ ნაჩვენები დუქტულური რეაქციის ჭეშმარიტი რაობის დადგენა შემდგომ კვლევებს საჭიროებს.

ნაღვლის სადინარების კოროზიული ტვიფრების გამოკვლევა ადასტურებს ნაღვლის სადინარების პროლიფერაციას, პროლიფერირებულ სადინარებს შორის ანასტომოზების წარმოქმნას და, შედეგად, ნაღვლის სადინარების/დუქტულების „საოცარი ქსელის“ ფორმირებას (სურათები N52, N53, N54, N55, N56 და N57).

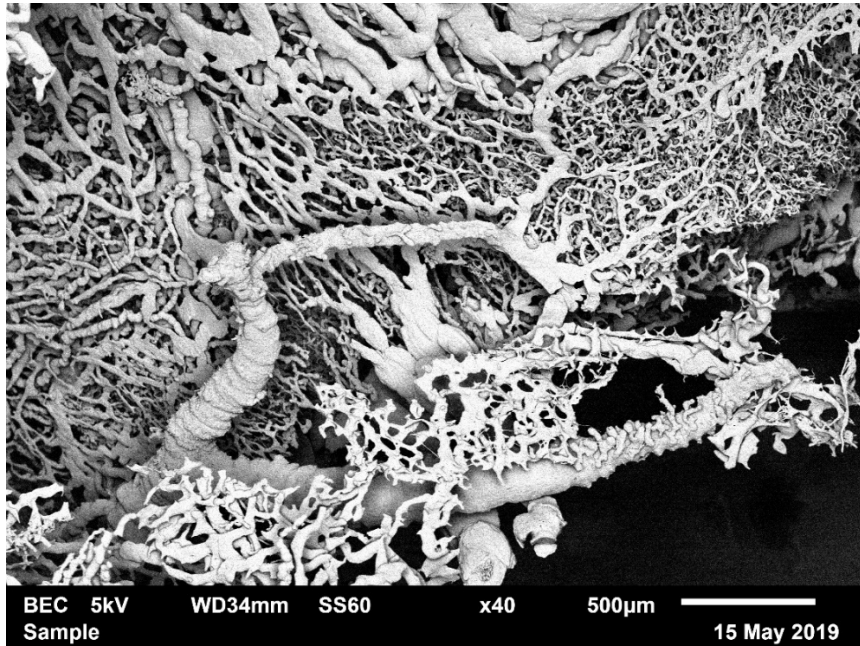
ტვიფრებზე დაკვირვება აჩვენებს, რომ ზოგი სადინარი დაკავშირებულია ნაღვლის კაპილარების ქსელთან, ხოლო ზოგი არა.

მეორე მხრივ, ნაღვლის შეგუბების მოგვიანებით ვადებზე, ნაღვლის კალაპოტის (დუქტულების) ტვიფრების არარსებობა (ვერ მიღება) ზოგიერთ ისეთ უბანში, სადაც ჰისტოლოგიურად დასტურდება მრავლობითი დუქტულური პროფილის არსებობა, მიუთითებს იმას, რომ ყველა ეს ახლადწარმოქმნილი დუქტულა არ არის დაკავშირებული ნაღვლის მადრენირებელ კალაპოტთან.

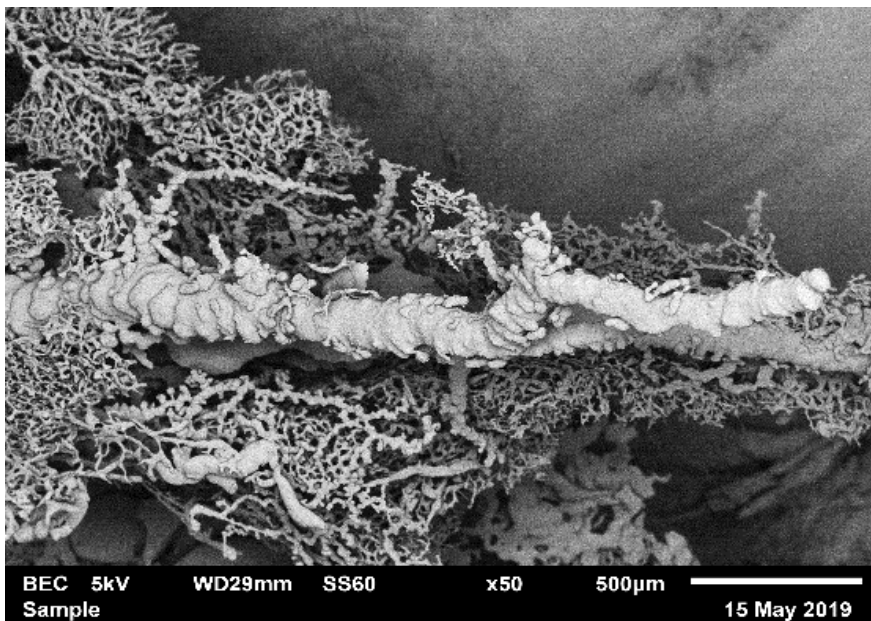
ამის ირიბ მტკიცებულებად შეიძლება მივიჩნიოთ ის ფაქტი, რომ დუქტულური პროფილების ლაბირინთში ზოგიერთი დუქტულის სადინარი გაგანიერებულია, ხოლო ზოგიერთის არა, ან პრაქტიკულად ვერ იდენტიფიცირდება (სურათი N58 და N59). ეს მონაცემები კიდევ ერთხელ ადასტურებს ადრე გამოთქმულ ვარაუდს დუქტულური რეაქციის შემადგენელი „ნეო-დუქტულების“ არაერთგვაროვანი კავშირის თაობაზე ნაღვლის მადრენირებელ კალაპოტთან (Alison MR et al.,1996)



*სურათი N52. ნაღვლის სადინარების კოროზიული ტვიფრი ნახევარსფეროსებრი ან კვირტისებრი წანაზარდებით. ნსსო-დან მე-6 დღე. კოროზიული პრეპარატის მასკანირებელი ელექტრონული მიკროსკოპია.*

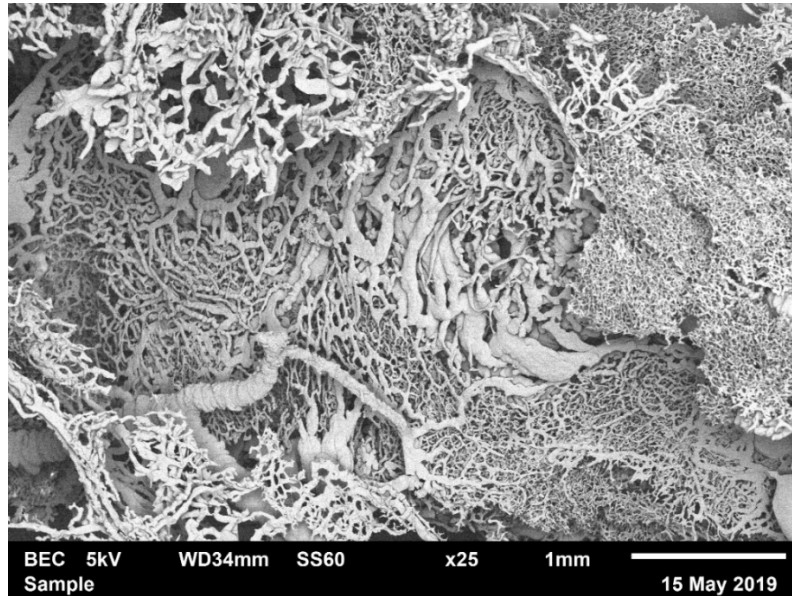


სურათი N53. ნაღვლის სადინარების კოროზიული ტვიფრი. ანასტომოზები ნაღვლის სადინარებს შორის. კოროზიული პროდუქტის მასკანირებელი ელექტრონული მიკროსკოპია.

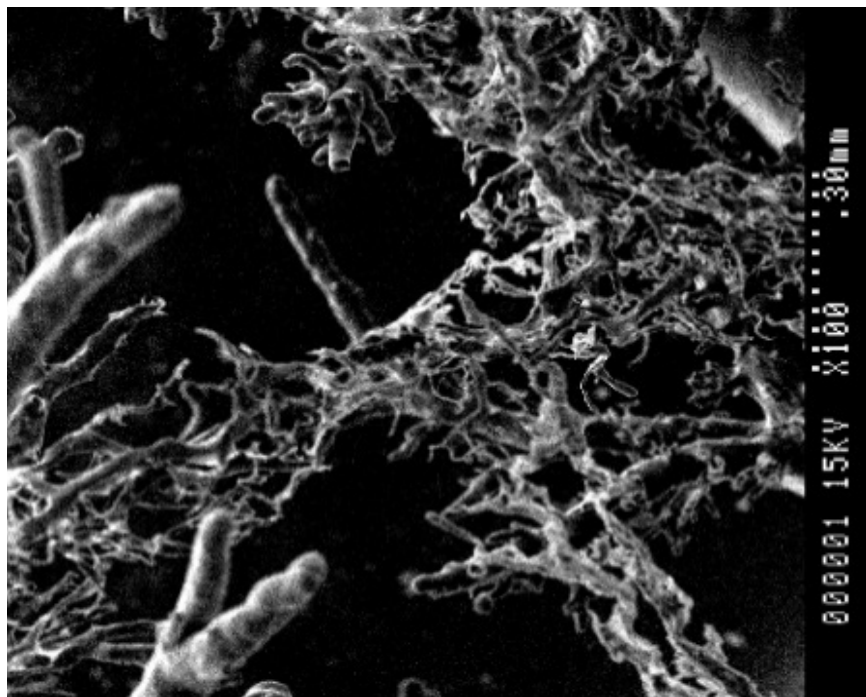


სურათი N54. ნაღვლის სადინარების და კაპილარების კოროზიული ტვიფრები. 2 კვირა წსსო-დან. კოროზიული პროდუქტის მასკანირებელი ელექტრონული მიკროსკოპია.






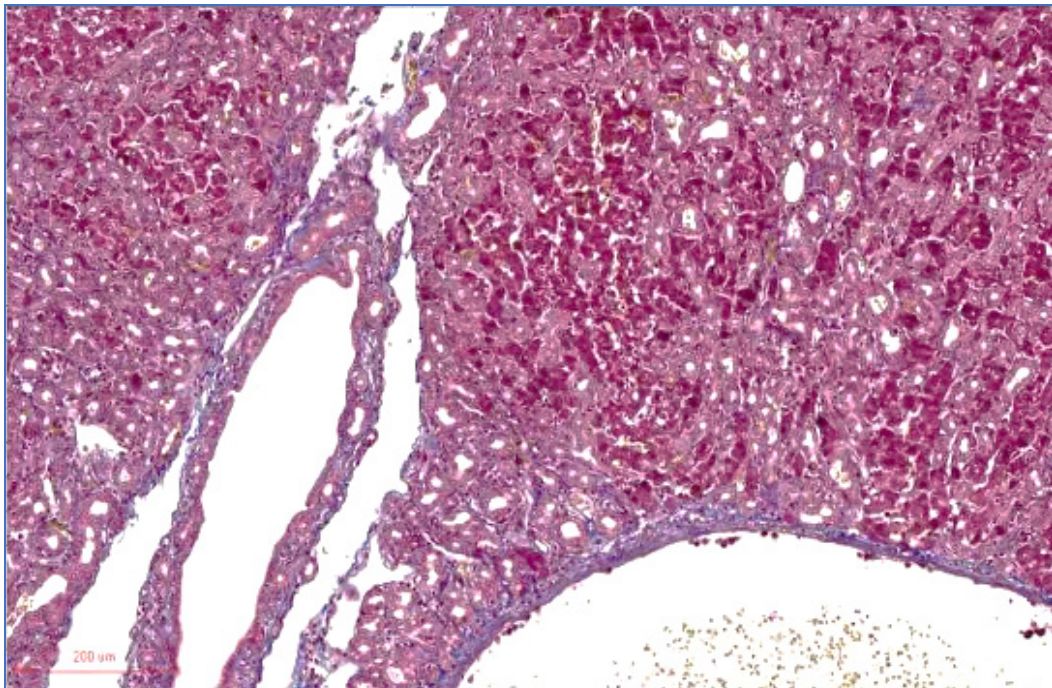
*სურათი N55. ნაღვლის სადინარების, ნაღვლის კაპილარების და ლიმფური მილების კოროზიული ტვიფრები. 2 კვირა ნსს-დან. კოროზიული პრეპარატის მასკანირებელი ელექტრონული მიკროსკოპია.*



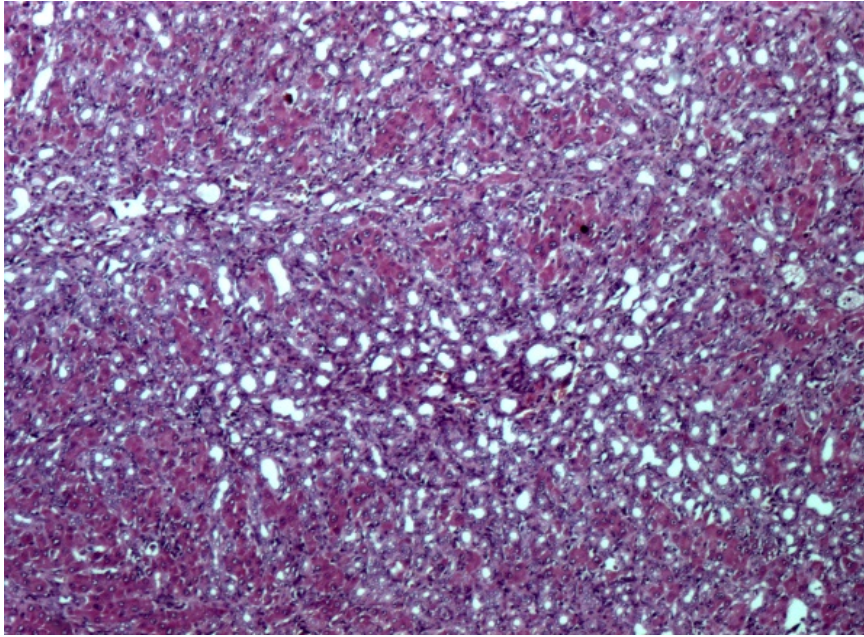
*სურათი N56. ნაღვლის სადინარების კოროზიული ტვიფრი. ანასტომოზები ნაღვლის სადინარებს შორის. ნსს-დან მე-6 დღე. კოროზიული პრეპარატის მასკანირებელი ელექტრონული მიკროსკოპია.*



სურათი N57. ნაღვლის სადინარების კოროზიული ტვიფრი. ანასტომოზები ნაღვლის სადინარებს შორის. ნსს-დან მე-6 დღე. ProScope დიგიტალური მიკროსკოპია.



სურათი N58. სხვადასხვა ტიპის დუქტულური პროფილები (გაგანიერებული, კარგად გარჩევადი და ძნელად საიდენტიფიკაციო სანათურებით). ნსსო-დან 21-ე დღე. შეღებვა მასონის ტრიქრომით.



*სურათი N59. სხვადასხვა ტიპის დუქტულური პროფილები (გაგანიერებული, კარგად გარჩევადი და ძნელად საიდენტიფიკაციო სანათურებით). ნსსო-დან 21-ე დღე. შეღებვა მასონის ტრიქრომით.*

## 5.0 შეჯამება და დასკვნები

ყოველივე ზემოთქმულის გათვალისწინებით, შეიძლება დავასკვნათ, რომ თეთრი ვირთაგვების ბილიარული ხე არ წარმოადგენს კლასიკურ ფრაქტალს. ის შედგება სხვადასხვა მოდულისაგან, რომელთა შორისაც, პირობითად, შეიძლება გამოვყოთ, ძირითადი და დამატებითი მოდულები. ძირითად მოდულს ქმნის ნაღვლის სადინარების მულტიფრაქტალური ტიპის დატოტიანების (დიქტომიური, ტრიქტომიური, მაგისტრალური, შერეული) ერაქცია, რომელიც ახდენს არაფრაქტალური კონსტრუქციის ნაღვლის კაპილარებიდან ნაღვლის დრენირებას. დამატებითი მოდულებს ქმნის კარის ფირფიტის დუქტულათა კომპლექსი და პერიპორტული ბილიური ქსელი.

ბილიური კალაპოტის ასეთი კონფიგურაცია, სავარაუდოდ, ოპტიმალურია ღვიძლის ფიზიოლოგიური ფუნქციის შეუფერხებელი განხორციელებისათვის, ხოლო პათოლოგიის (ბილიური ჰიპერტენზია) პირობებში - ადაპტაციისა და რეგენერაციისათვის.

წარმოდგენილი კვლევის შედეგები დამატებით არგუმენტებს აჩენს *Gouw AS*-ის და ტანაავტორთა მიერ წამოყენებული დებულებისათვის, რომლის თანახმადაც, დუქტულური რეაქციების კლასიფიკაცია, რომელიც დაფუძნებულია მღრღნელებში ექსპერიმენტული მოდელების კვლევაზე, სრულად ვერ ასახავს კლინიკურ პირობებში განვითარებულ ცვლილებებს, მაგრამ ქმნის დუქტულური რეაქციების მრავალფეროვნების საკმარის ილუსტრაციას. რეაქციული დუქტულების მორფოლოგია შეიძლება ხასიათდებოდეს კარგად გამოხატული სანათურით, ისე ფრაგმენტული სანათურით ან საერთოდ მისი არარსებობით (მხოლოდ უჯრედების 2 მწკრივით წარმოდგენილი). ამასთანავე, ერთ ნიმუშში შეიძლება წარმოდგენილი იყოს ყველა აღნიშნული ფორმა - დაავადების ეტიოლოგიისა და ევოლუციის მიხედვით. (*Gouw AS, 2011*). მიღებული შედეგები ეხმიანება მოსაზრებას, რომ დუქტულური რეაქცია იძლევა მრავალფეროვან ფენოტიპს არა მხოლოდ სხვადასხვა დაზიანების, არამედ ერთი და იმავე პათოლოგიის ფარგლებში (*Sarnova L, 2017*).

ვირთაგვებში ნაღვლის საერთო სადინარის ოკლუზიის მოდელის კვლევის შედეგად, ნაჩვენებია იქნა, რომ დუქტულური რეაქციის ინტენსივობა (სადინარების პროფილების რაოდენობა) და ტოპოგრაფია მჭიდრო კავშირშია ბილიური ობსტრუქციის ხანგრძლივობასთან.

ნსსო-ით აღძრული დუქტულური რეაქციის დროს, დუქტულური პროფილები შეიძლება განთავსდეს პორტულ ველში (პორტული ტრაქტის სივრცეში), უკვე არსებული ნაღვლის სადინარების მიმდებარედ და/ან ინტრამურალურად, კარის ვენის ირგვლივ, პერიპორტალურად (მოსაზღვრე ფირფიტასთან კავშირში), წილაკების შიგნით, პორტა-კავალური ფიბროზული კავშირების სისქეში, ღვიძლის ვენების ადვენტიციაში, პორტული ტრაქტების დამაკავშირებელი ძგიდეებში და „კარის ფირფიტაში“.

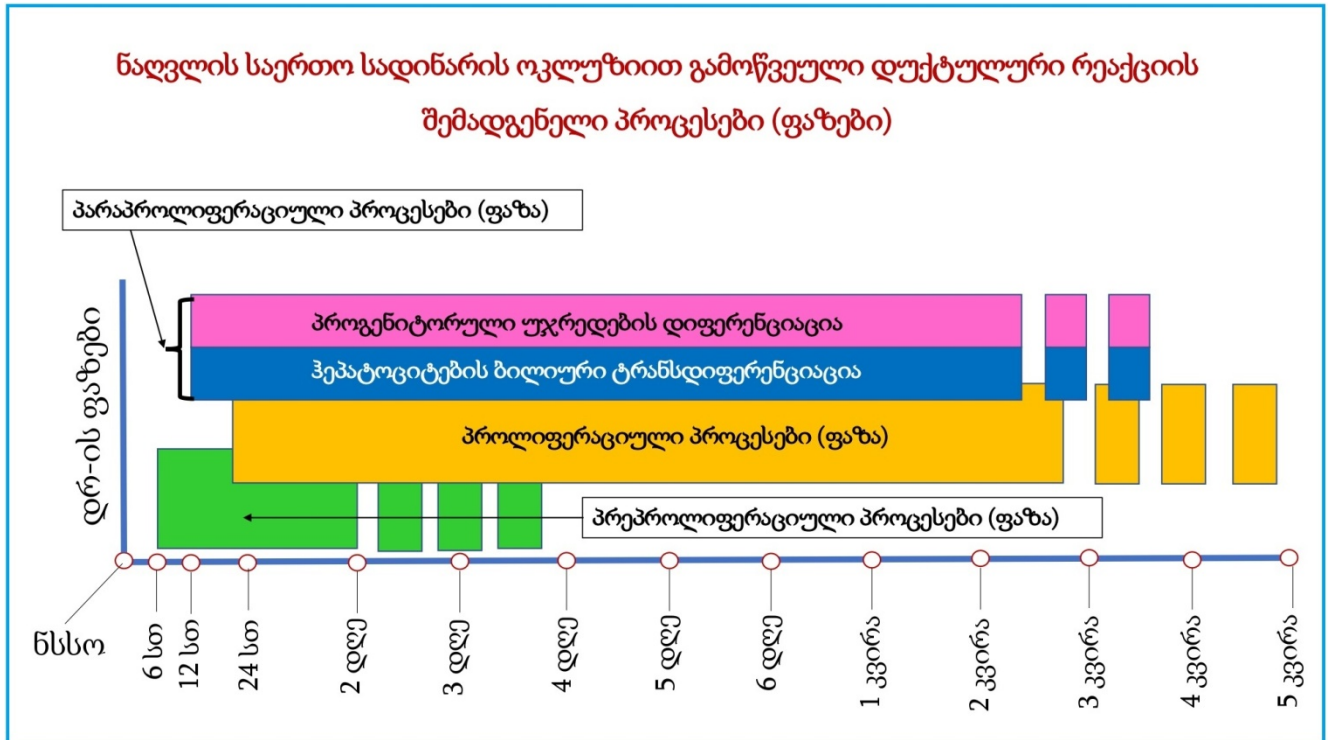
ნსსო-ის პირობებში ახალი დუქტულური პროფილების ფორმირება შეიძლება გამოწვეული იყოს არსებული ნაღვლის სადინარების/დუქტულების გაფართოებით, ქოლანგიოციტების პროლიფერაციის, აგრეთვე ჰეპატოციტების ტრანსდიფერენციაციისა და მეზენქიმული ღეროვანი უჯრედების გააქტიურების შედეგად. ამდენად, ნსსო-ის შემდგომი დუქტულური რეაქცია მოივას, როგორც 1-ლი, ასევე მე-2 (A და B) და მე-3 ტიპის დუქტულური რეაქციის კომპონენტებს, რაც ამ მოდელის შემდგომ კვლევებს აქტუალურს ხდის.

ნსსო-ით აღძრულ დუქტულურ რეაქციაში გამოიყოფა პრე-პროლიფერაციული, პროლიფერაციული და მათ პარალელურად მიმდინარე დიფერენციაციისა და ტრანსდიფერენციაციის ფაზები. ამ ფაზების გათვალისწინება მნიშვნელოვანია დუქტულური რეაქციების კლასიფიკაციის შემდგომი დაზუსტებისათვის.

როგორც ნაღვლის სადინარების, ისე წილაკშიდა ნაღვლის კალაპოტის კვლევა სამგანზომილებიანი ვიზუალიზაციის პირდაპირი (რეკონსტრუქციის საჭიროების არმქონე) ისეთი მეთოდით, როგორცაა კოროზიული ტვიფრების მასკანირებელი ელექტრონული მიკროსლოპია, შეიცავს ბილიური კალაპოტის სტრუქტურის ახალი თავისებურებების გამოვლენის შანსს.

წარმოდგენილი კვლევის შედეგები გასათვალისწინებელია მდრღნელებზე არა მხოლოდ ნაღვლის საერთო სადინარის ოკლუზიის მოდელის, არამედ ყველა იმ

მოდელის კვლევისა და შეფასებისას, რომლებიც ხასიათდებიან დუქტულური რეაქციის განვითარებით.



დიაგრამა N1 ნაღვლის საერთო სადინარის ოკლუზიით გამოწვეული დუქტულური რეაქციის შემადგენელი პროცესები (ფაზები).

## 6.0 ბიბლიოგრაფია

Abou Monsef Y, Kutsal O. Immunohistochemical evaluation of hepatic progenitor cells in different types of feline liver diseases. *Journal of Veterinary Medical Science*. 2021; 83(4):613-21

Affolter M, Bellusci S, Itoh N, Shilo B, Thiery JP, Werb Z (2003) Tube or not tube: remodeling epithelial tissues by branching morphogenesis. *Dev Cell* 4:11–18).

Alison MR, Golding MHC and Sarraf CE . Pluripotential liver stem cells: facultative stem cells located in the biliary tree. *Cell Proliferation*, 29, 373-402(1996).

Alison MR, P Vig, F Russo, BW Bigger, E Amofah, M Themis and S Forbes. Hepatic stem cells: from inside and outside the liver? *Cell Prolif.*, 2004;37:1–21

Aller M-A, Arias J-L, García-Domínguez J et al (2008) Experimental obstructive cholestasis: the wound-like inflammatory liver response. *Fibrogenesis & Tissue Repair*.

Alpini G, Baiocchi L, Glaser S, Ueno Y, Marzioni M, Francis H, Phinizy JL, Angelico M, LeSage G. Ursodeoxycholate and tauroursodeoxycholate inhibit cholangiocyte growth and secretion of BDL rats through activation of PKC alpha. *Hepatology* 2002;35:1041–5

Alpini G, Lenzi R, Sarkozi L, Tavoloni N. Biliary physiology in rats with bile ductular cell hyperplasia. Evidence for a secretory function of proliferated bile ductules. *J Clin Invest* 1988;81:569–78;

Alpini G, McGill JM, Larusso NF. The pathobiology of biliary epithelia. *HEPATOLOGY* 2002;35:1256 –1268)

Alpini G, Ulrich C, Roberts S, Phillips JO, Ueno Y, Podila PV, Colegio O, LeSage G, Miller LJ, LaRusso NF. Molecular and functional heterogeneity of cholangiocytes from rat liver after bile duct ligation. *Am J Physiol Gastrointest Liver Physiol* 1997;272:G289–97;

Alpini, G., C. D. Ulrich, J. O. Phillips, L. D. Pham, L. J. Miller, and N. F. LaRusso. Upregulation of secretin receptor gene expression in rat cholangiocytes after bile duct ligation. *Am. J. Physiol.* 266 (Gastrointest. Liver Physiol. 29): G922–G928, 1994;

Alpini, G., R. Lenzi, W.-R. Zhai, P. A. Slott, M. H. Liu, L. Sarkozi, and N. Tavoloni. Bile secretory function of intrahepatic biliary epithelium in the rat. *Am. J. Physiol.* 257 (Gastrointest. Liver Physiol. 20): G124–G133, 1989;

Alpini, G., S. Glaser, J. L. Phinizy, W. Robertson, R. Rodgers, A. Caligiuri, and G. LeSage. Bile acids stimulate proliferative and secretory events in large but not small cholangiocytes. *Am. J. Physiol.* 273 (Gastrointest. Liver Physiol. 36): G518–G529, 1997;

Alpini, G., S. Glaser, W. Robertson, J. Phinizy, J. Lasater, R. Rodgers, and G. LeSage. Large but not small intrahepatic bile ducts (IBDU) from bile duct ligated (BDL) rats proliferate and are involved in secretin-induced ductal bile secretion (Abstract). *Hepatology* 24: A84, 1996;

Alpini G, Glaser SS, Ueno Y, Pham L, Podila PV, Caligiuri A, LeSage G, LaRusso NF. Heterogeneity of the proliferative capacity of rat cholangiocytes after bile duct ligation.

American Journal of Physiology-Gastrointestinal and Liver Physiology. 1998 Apr 1;274(4):G767-75.

Alpini, G., S. Roberts, S. Kuntz, Y. Ueno, S. Gubba, P. Podila, G. LeSage, and N. LaRusso. Morphologic, molecular and functional heterogeneity of cholangiocytes from normal rat liver. *Gastroenterology* 110: 1637–1643, 1996;

Alvaro D, Mancino MG, Glaser S, Gaudio E, Marzioni M, Francis H, et al. Proliferating cholangiocytes: a neuroendocrine compartment in the diseased liver. *Gastroenterology*. 2007;132:415-31)

Alvaro, D. et al. Estrogens and the pathophysiology of the biliary tree. *World J. Gastroenterol.* 12, 3537–3545 (2006)).

Antoniou A, Raynaud P, Cordi S, Zong Y, Tronche F, et al. 2009. Intrahepatic bile ducts develop according to a new mode of tubulogenesis regulated by the transcription factor SOX9. *Gastroenterology* 136:2325–33;

Arrese M, Ananthanarayanan M (2004) The bile salt export pump: molecular properties, function and regulation. *Pflugers Arch - Eur J Physiol* 449:123–131 27

Asrani SK, Devarbhavi H, Eaton J, Kamath PS. Burden of liver diseases in the world. *Journal of hepatology*. 2019 Jan 1;70(1):151-71;

Aterman K. The stem cells of the liver-a selective review. *Cancer. Res. Clin. Oncol.* 1992; 118: 87-115;

Azmaiparashvili E, Berishvili E, Kakabadze Z, Pilishvili O, Mikautadze E, Solomonias R, Jangavadze M, Kordzaia D. Ductular reaction at the early terms of common bile duct ligation in the rats. *Acta Biologica Hungarica*. 2012 Sep 1;63(3):321-32;

Azmaiparashvili, E., D. Kordzaia, and D. Dzidziguri. "Biliary Hypertension as the Cell Proliferation Trigger in Bile Duct Ligated Rats; *Georgian Med News*. 2009 Mar;(168):111-6.

Azmaiparashvili E, Patarashvili L, Bebiashvili I, Tsomaia K, Gvidiani S, Tananashvili D, Kakabadze M, Gusev S, Kordzaia D. Spatial architecture of biliary tree in mammals: Fractal and Euclidean geometric features. *Journal of Anatomy*. 2021 Apr .

Banales JM, Huebert RC, Karlsen T, Strazzabosco M, LaRusso NF, Gores GJ. Cholangiocyte pathobiology. *Nature reviews Gastroenterology & hepatology*. 2019 May;16(5):269-81). Banales, J. M., Prieto, J. & Medina, J. F. Cholangiocyte anion exchange and biliary bicarbonate excretion. *World J. Gastroenterol.* 12, 3496–3511 (2006)

Baumann U, Crosby HA, Ramani P, Kelly DA, Strain AJ. Expression of the stem cell factor receptor c-kit in normal and diseased pediatric liver: identification of a human hepatic progenitor cell? *HEPATOLOGY* 1999; 30:112–117,

Bateman AC, Hübscher SG (2010) Cytokeratin expression as an aid to diagnosis in medical liver biopsies. *Histopathology* 56:415– 425.

Bathal PS, Gall JAM: Deletion of hyperplastic biliary epithelial cells by apoptosis following removal of the proliferative stimulus. *Liver* 5:311, 1985.



Bejan, A. *Shape and Structure, From Engineering to Nature* (Cambridge Univ. Press, Cambridge, UK, 2000).

Benedetti A, Bassotti C, Rapino K, et al. Amorphometric study of the epithelium lining the rat intrahepatic biliary tree. *J Hepatol* 1996;24:335–42;

Benhamouche-Trouillet S, O’Loughlin E, Liu CH, Polacheck W, Fitamant J, et al. 2018. Proliferation independent role of NF2 (merlin) in limiting biliary morphogenesis. *Development* 145:dev162123;

Benoit B. *Mandelbrot. The fractal geometry of nature*. W. H. Freeman and Company, New York, 1977, p. 466.].

Bianchi L: Liver biopsy interpretation in hepatitis. Part I. Presentation of critical morphologic features used in diagnosis (Glossary). *Pathol Res Pract* 178:2, 1983. 36.

Bioulac-Sage P, Cubel G, Balabaud C, Zucman-Rossi J. Revisiting the pathology of resected benign hepatocellular nodules using new immunohistochemical markers. *Semin Liver Dis.* 2011;31:91-103;

Blechacz, B. & Gores, G. J. Cholangiocarcinoma: advances in pathogenesis, diagnosis, and treatment. *Hepatology* 48, 308–321 (2008)).

Boulter L, Govaere O, Bird TG, Radulescu S, Ramachandran P, Pellicoro A, et al. Macrophage-derived Wnt opposes Notch signaling to specify hepatic progenitor cell fate in chronic liver disease. *Nat Med* 2012;18:572-579.

Boyer, J. L. in *Physiology of Membrane Disorders* (eds Andreoli, T. E., Hoffman, J. F., Fanestil, D. D. & Schultz, S.) 609–636 (Springer US, 1986)

Boyer, J.L. Bile formation and secretion. *Compr. Physiol.* 2013, 3, 1035–1078.

Brown, J. H., West, G. B. & Enquist, B. J. *Scaling in Biology* (Oxford Univ. Press, Oxford, UK, 2000);

Caligiuri, A., S. Glaser, J. Phinzy, W. Robertson, R. Rodgers, J. Lasater, Z. Tretjak, M. Pinzani, G. Alpini, and G. LeSage. Functional expression of endothelin 1 (ET-1) in both small and large cholangiocytes from rat liver: evidence for ET-1 modulation of ductal bile secretion via Ca<sup>2+</sup>- and IP<sub>3</sub>-dependent mechanisms (Abstract). *Hepatology* 26: A1068, 1997

Cardinale V, Wang Y, Carpino G, Cui CB, Gatto M, Rossi M, et al. Multipotent stem/progenitor cells in human biliary tree give rise to hepatocytes, cholangiocytes, and pancreatic islets. *Hepatology* 2011;54:2159–2172;

Carpentier R, Suñer RE, Van Hul N, Kopp JL, Beaudry JB, Cordi S, Antoniou A, Raynaud P, Lepreux S, Jacquemin P, Leclercq IA. Embryonic ductal plate cells give rise to cholangiocytes, periportal hepatocytes, and adult liver progenitor cells. *Gastroenterology*. 2011 Oct 1;141(4):1432-8.

Carpino G, Cardinale V, Onori P, Franchitto A, Berloco PB, Rossi M, Wang Y, Semeraro R, Anceschi M, Brunelli R, Alvaro D. Biliary tree stem/progenitor cells in glands of extrahepatic and intrahepatic bile ducts: an anatomical in situ study yielding evidence of maturational lineages. *Journal of anatomy*. 2012 Feb;220(2):186-99;

Carruthers JS, Kalifat SR, Steiner JW. The ductular cell reaction of rat liver in extrahepatic cholestasis: II. The proliferation of connective tissue. *Experimental and molecular pathology*. 1962 Aug 1;1(4):377-96.

Cassiman D, Libbrecht L, Sinelli N, et al. The vagal nerve stimulates activation of the hepatic progenitor cell compartment via muscarinic acetylcholine receptor type 3. *Am J Pathol* 2002;161:521–530.

Cheemerla S, Balakrishnan M. Global epidemiology of chronic liver disease. *Clinical Liver Disease*. 2021

Clerbaux LA, Van Hul N, Gouw AS, Manco R, Español-Suñer R, Leclercq IA. Relevance of the CDE and DDC mouse models to study ductular reaction in chronic human liver diseases. *Experimental Animal Models of Human Diseases-An Effective Therapeutic Strategy*. 2018 May.

Clotman, F. et al. Control of liver cell fate decision by a gradient of TGF beta signaling modulated by Onecut transcription factors. *Genes Dev*. 19, 1849–1854 (2005)

Clouston AD, Powell EE, Walsh MJ, Richardson MM, Demetris AJ, Jonsson JR. Fibrosis correlates with a ductular reaction in hepatitis C: roles of impaired replication, progenitor cells and steatosis. *Hepatology*. 2005 Apr;41(4):809-18.;

Coldfarb S. Singer EJ, Popper H. Experimental cholangitis due to alpha-naphthylisothiocyanate (ANIT). *Am. J. Pathol* 1962: 40: 685 – 698.

Crosby HA, Hubscher S, Fabris L, Joplin R, Sell S, Kelly D, Strain AJ. Immunolocalization of putative human liver progenitor cells in livers from patients with end-stage primary biliary cirrhosis and sclerosing cholangitis using the monoclonal antibody OV-6. *Am J Pathol* 1998;152:771-779.

Cumucio JJ. Hepatocyte heterogeneity: the coming of age from the description of a biological curiosity to a partial understanding of its physiological meaning and regulation. *Hepatology* 1989: 9: 154- 160 .

Damle-Vartak A, Begher-Tibbe B, Gunther G, Geisler F, Vartak N, Hengstler JG. Pipe-3D: A Pipeline Based on Immunofluorescence, 3D Confocal Imaging, Reconstructions, and Morphometry for Biliary Network Analysis in Cholestasis. *Methods in molecular biology* (Clifton, NJ). 2019 Jan 1;1981:25-53.

De Jong IE, van Leeuwen OB, Lisman T, Gouw AS, Porte RJ. Repopulating the biliary tree from the peribiliary glands. *Biochimica et Biophysica Acta (BBA)-Molecular Basis of Disease*. 2018 Apr 1;1864(4):1524-31

Delladetsima I, Sakellariou S, Kokkori A, Tiniakos D (2016) Atrophic hepatocytes express keratin 7 in ischemia-associated liver lesions. *Histol Histopathol* 31:1089–1094;

Delladetsima J, Alexandrou P, Giaslakitiotis K, Psychogiou M, Hatzis G, Sypsa V, Tiniakos D (2010) Hepatic progenitor cells in chronic hepatitis C: a phenomenon of older age and advanced liver disease. *Virchows Arch* 457:457–466;

Delladetsima JK, Kyriakou V, Vafiadis I, Karakitsos P, Smyrnoff T, Tassopoulos NC (1995) Ductular structures in acute hepatitis with panacinar necrosis. *J Pathol* 175:69–76;

Desmet V Pathology of small-duct cholangiopathies. In LaRusso NF, Ludwig J, CarrLocke DL (eds): American Association for The Study of Liver Diseases Postgraduate Course, Diseases of the Bile Ducts: Pathogenesis, Pathology and Practice. Chicago, 1996, p 91;

Desmet VJ (2001) Organizational principles. In: Arias IM, Boyer JL, Chisari FV, Fausto N, Schachter D, Shafritz DA (eds) The liver. Biology and pathobiology, 4th edn. Lippincott, Williams & Wilkins, Philadelphia, pp 3–15).

Desmet VJ. Ductal plates in hepatic ductular reactions. Hypothesis and implications. I. Types of ductular reaction reconsidered. *Virchows Arch* 2011;458:251-259;

Desmet VJ. Ductal plates in hepatic ductular reactions. Hypothesis and implications. II. Ontogenic liver growth in childhood. *Virchows Archiv*. 2011 Mar;458(3):261-70).

Desmet VJ. Ductal plates in hepatic ductular reactions. Hypothesis and implications. III. Implications for liver pathology. *Virchows Arch*. 2011;458:271-9;

Desmet VJ. Histopathology of chronic cholestasis and adult ductopenic syndrome. *Clinics in liver disease*. 1998 May 1;2(2):249-64). 005;41:809-18);

Desmet VJ: Cholestasis: extrahepatic obstruction and secondary biliary cirrhosis. In MacSween RNM, Anthony PP, Scheuer PJ, Burt AD, Portmann BC (eds): Pathology of the Liver, ed 3. Edinburgh, Churchill Livingstone, 1994, p 425;

Desmet VJ: Current problems in diagnosis of biliary disease and cholestasis. *Semin Liver Dis* 6233, 1986;

Desmet V.J. Intrahepatic Bile Ducts Under the Lens. *JHepatol* 1985: 1: 545-559.

Dezsó K, Paku S, Papp V, Turányi E, Nagy P. Architectural and immunohistochemical characterization of biliary ductules in normal human liver. *Stem cells and development*. 2009 Dec 1;18(10):1417-22

De La Iglesia, F. A. & Porta, E. A. Ciliated biliary epithelial cells in the livers of non-human primates. *Experientia* 23, 49–51 (1967).

DiPaola F, Shivakumar P, Pfister J, Walters S, Sabla G, Bezerra JA. 2013. Identification of intramural epithelial networks linked to peribiliary glands that express progenitor cell markers and proliferate after injury in mice. *Hepatology* 58:1486–96

Dezsó K, Paku S, Papp V, Turányi E, Nagy P. Architectural and immunohistochemical characterization of biliary ductules in normal human liver. *Stem cells and development*. 2009 Dec 1;18(10):1417-22.

Diaz R, Kim JW, Hui JJ, Li Z, Swain GP, Fong KS, et al. Evidence for the epithelial to mesenchymal transition in biliary atresia fibrosis. *Hum Pathol*. 2008;39:102-15);

D'Inverno M, Theise ND, Prophet J. Mathematical modeling of stem cells: A complexity primer for the stem cell biologist. In: Potten C, Wilson J, Clarke R, Renahan A, editors. *Tissue stem cells: Biology and applications*. 2nd ed. New York, NY: Marcell Decker Inc; 2006;

Ekataksin W, Wake K (1991) Liver units in three dimensions. I. Organization of argyrophilic connective tissue skeleton in porcine liver with particular reference to the “compound hepatic lobule”. *Am J Anat* 191:113–153;

Ekataksin W, Wake K (1997) New concepts in biliary and vascular anatomy of the liver. In: Boyer JL, Ockner RK (eds) *Progress in liver diseases*, vol XV. Philadelphia, W B Saunders, pp 1–30),

El Gharbawy RM, Skandalakis LJ, Heffron TG, Skandalakis JE. Aberrant bile ducts, ‘remnant surface bile ducts,’ and peribiliary glands: descriptive anatomy, historical nomenclature, and surgical implications. *Clinical Anatomy*. 2011 May;24(4):429–40

Eleazar JA, Memeo L, Jhang JS, Mansukhani MM, Chin S, Park SM, Lefkowitz JH, Bhagat G (2004) Progenitor cell expansion: an important source of hepatocyte regeneration in chronic hepatitis. *J Hepatol* 41:983–991;

Esrefoglu M, Gül M, Emre MH, Polat A, Selimoglu MA. Protective effect of low dose of melatonin against cholestatic oxidative stress after common bile duct ligation in rats. *World journal of gastroenterology: WJG*. 2005 Apr 7;11(13):1951).

Fabris L, Cadamuro M, Libbrecht L, Raynaud P, Spirli C, Fiorotto R, Okolicsanyi L, Lemaigre F, Strazzabosco M, Roskams T (2008) Epithelial expression of angiogenic growth factors modulate arterial vasculogenesis in human liver development. *Hepatology* 47:719–728),

Fabris L, Strazzabosco M. Epithelial-mesenchymal interactions in biliary diseases. *Semin Liver Dis* 2011;31:11–32;

Fabris, L. et al. Analysis of liver repair mechanisms in Alagille syndrome and biliary atresia reveals a role for notch signaling. *Am. J. Pathol.* 171, 641–653 (2007);

Fiorotto, R. et al. Notch signaling regulates tubular morphogenesis during repair from biliary damage in mice. *J. Hepatol.* 59, 124–130 (2013)

Falkowski O, An HJ, Ianus IA, Chiriboga L, Yee H, West AB, et al. Regeneration of hepatocyte ‘buds’ in cirrhosis from intrabiliary stem cells. *J Hepatol* 2003;39:357–364;

Farber E. *Cancer Res.* 1956 Feb;16(2):142–8. Similarities in the sequence of early histological changes induced in the liver of the rat by ethionine, 2-acetylaminofluorene, and 3'-methyl-4-dimethylaminoazobenzene

Fausto N. Liver regeneration and repair: hepatocytes, progenitor cells, and stem cells. *Hepatology*, 2004, 39:1477–1487;

Fickert P, Pollheimer MJ, Beuers U, Lackner C, Hirschfield G, Housset C, Keitel V, Schramm C, Marschall HU, Karlsen TH, Melum E. Characterization of animal models for primary sclerosing cholangitis (PSC). *Journal of hepatology*. 2014 Jun 1;60(6):1290–303.

Fickert P, Stöger U, Fuchsbichler A, Moustafa T, Marschall H-U, Weiglein AH, Tsybrovskyy O, Jaeschke H, Zatloukal K, Denk H, Trauner M: A New Xenobiotic-Induced Mouse Model of Sclerosing Cholangitis and Biliary Fibrosis. *Am J Pathol* 2007, 171:525–536.

Fickert P, Trauner M, Fuchsbichler A, Zollner G, Wagner M, Marschall HU, Zatloukal K, Denk H. Oncosis represents the main type of cell death in mouse models of cholestasis. *Journal of hepatology*. 2005 Mar 1;42(3):378-85.

Fischer HP, Meybehm M, Zhou H, Schoch J. Hepatic neoductules. *Verhandlungen der Deutschen Gesellschaft für Pathologie*. 1995 Jan 1;79:36-46.

Francis HL, DeMorrow S, Franchitto A, Venter JK, Mancinelli RA, White MA, Meng F, Ueno Y, Carpino G, Renzi A, Baker KK, Shine HE, Francis TC, Gaudio E, Alpini G, Onori P. Histamine stimulates the proliferation of small and large cholangiocytes by activation of both IP<sub>3</sub>/Ca<sup>2+</sup> and cAMP-dependent signaling mechanisms. *Lab Invest* 2012;92:282–94;

Fujiwara K, Nakano M, Yasui S, Okitsu K, Yonemitsu Y, Yokosuka O (2011) Advanced histology and impaired liver regeneration are associated with disease severity in acute-onset autoimmune hepatitis. *Histopathology* 58:693–704.

Furuyama K, Kawaguchi Y, Akiyama H, Horiguchi M, Kodama S, Kuhara T, Hosokawa S, Elbahrawy A, Soeda T, Koizumi M, Masui T, Kawaguchi M, Takaori K, Doi R, Nishi E, Kakinoki R, Deng JM, Behringer RR, Nakamura T, Uemoto S: Continuous cell supply from a Sox9-expressing progenitor zone in adult liver, exocrine pancreas and intestine. *Nat Genet* 2011, 43:34–41.

Garrido M, Escobar C, Zamora C, Rejas C, Varas J, Párraga M, San Martín S, Montedonico S. Bile duct ligation in young rats: A revisited animal model for biliary atresia. *European journal of histochemistry: EJH*. 2017 Aug 7;61(3).

Gaudio E, Carpino G, Cardinale V, et al. New insights into liver stem cells. *Dig Liver Dis* 2009;41:455–62.

Geisler, F. & Strazzabosco, M. Emerging roles of Notch signaling in liver disease. *Hepatology* 61, 382–392 (2015);

Georgiev P, Jochum W, Heinrich S, Jang JH, Nocito A, Dahm F, Clavien PA. Characterization of time-related changes after experimental bile duct ligation. *Journal of British Surgery*. 2008 May;95(5):646-56.

Glaser S, Alvaro D, Francis H, Ueno Y, Marucci L, Benedetti A, De Morrow S, Marzioni M, Mancino MG, Phinizy JL, Reichenbach R, Fava G, Summers R, Venter J, Alpini G. Adrenergic receptor agonists prevent bile duct injury induced by adrenergic denervation by increased cAMP levels and activation of Akt. *Am J Physiol Gastrointest Liver Physiol* 2006;290:G813–26;

Glaser S, Gaudio E, Rao A, Pierce LM, Onori P, Franchitto A, Francis HL, Dostal DE, Venter JK, DeMorrow S, Mancinelli R, Carpino G, Alvaro D, Kopriva SE, Savage JM, Alpini GD: Morphological and functional heterogeneity of the mouse intrahepatic biliary epithelium. *Lab Invest* 2009, 89:456–469.

Goldstein NS, Soman A, Gordon SC (2001) Portal tract eosinophils and hepatocyte cytokeratin 7 immunoreactivity helps distinguish early-stage, mildly active primary biliary cirrhosis and autoimmune hepatitis. *Am J Clin Pathol* 116:846–853),

Gordillo, M., Evans, T. & Gouon-Evans, V. Orchestrating liver development. *Development* 142, 2094–2108 (2015)

Gouw AS, Clouston AD, Theise ND. Ductular reactions in human liver: diversity at the interface. *Hepatology*. 2011 Nov;54(5):1853-63). 1 May;17(5):365.

Gouw AS, MC van der Heuvel, M Boot, MJ Slooff, S Poppema and KP de Jong. (2006). Dynamics of the vascular profile of the finer branches of the biliary tree in normal and diseased human livers. *J Hepatol* 45:393–400).

Hammad S, Hoehme S, Friebel A, Von Recklinghausen I, Othman A, Begher-Tibbe B, Reif R, Godoy P, Johann T, Vartak A, et al.: Protocols for staining of bile canalicular and sinusoidal networks of human, mouse and pig livers, three-dimensional reconstruction and quantification of tissue microarchitecture by image processing and analysis. *Arch Toxicol* 88: 1161-1183, 2014);

Han Y, Glaser S, Meng F, Francis H, Marzioni M, McDaniel K, Alvaro D, Venter J, Carpino G, Onori P, Gaudio E. Recent advances in the morphological and functional heterogeneity of the biliary epithelium. *Experimental Biology and Medicine*. 2013 May;238(5):549-65);

Han, Y. et al. Recent advances in the morphological and functional heterogeneity of the biliary epithelium. *Exp. Biol. Med.* 238, 549–565 (2013);

Hayashi S., Murakami G., Ohtsuka A., Itoh M., Nakano T., Fukuzawa Y. Connective tissue configuration in the human liver hilar region with special reference to the liver capsule and vascular sheath // *J. Hepatobiliary Pancreat. Surg.* 2008. Vol. 15, N 6. P. 640-647. doi:10.1007/s00534-008-1336-8

He, S. & Sharpless, N. E. Senescence in health and disease. *Cell* 169, 1000–1011 (2017)  
Hytiroglou P, Tobias H, Saxena R, et al. The canals of Hering may represent a target of methotrexate hepatic toxicity. *Am J Clin Pathol* 2004

Hering E. *Über den Bau der Wirbelthierleber.* *Arch Mikrosk Anat.*, 1867 3:88–114),

Hoehme S, Brulport M, Bauer A, Bedawy E, Schormann W, Hermes M, et al. Prediction and validation of cell alignment along microvessels as order principle to restore tissue architecture in liver regeneration. *Proc Natl Acad Sci U S A.* 2010;107:10371-6

Huang, B. Q. et al. Isolation and characterization of cholangiocyte primary cilia. *Am. J. Physiol. Gastrointest. Liver Physiol.* 291, G500–G509 (2006);

Hytiroglou P, Tobias H, Abramidou M, Saxena R, Papadimitriou CS, Theise ND. The canals of Hering may represent the primary target of methotrexate hepatic toxicity. 1998;28:603A)

Ikeda Y, Nakagawa K, Nakamura T, Arakawa T, Kobayashi K, Kaneda K. Bile ductular proliferation in the granulation tissue of the rat liver: histological and serial reconstruction studies. *Biomedical Research.* 1997 Apr 1;18(2):113-27

Ishii, M., Vroman, B. & LaRusso, N. F. Isolation and morphologic characterization of bile duct epithelial cells from normal rat liver. *Gastroenterology* 97, 1236–1247 (1989);

Ishikawa T, Factor VM, Marquardt JU, Raggi C, Seo D, Kitade M, et al. Hepatocyte growth factor/c-met signaling is required for stem-cell-mediated liver regeneration in mice. *Hepatology* 2012;55:1215–1226.

Itoh, T. Stem/progenitor cells in liver regeneration. *Hepatology* 64, 663–668 (2016);

James J, Lygidakins J, Vane Ykenp et al. Application of keratin immunocytochemistry and sirius red staining in evaluating intrahepatic changes with acute extrahepatic cholestasis due to hepatic duct carcinoma. *Hepatology* 1989; 36: 151-155.

Johnson FP (1919) The development of the lobule of the pig's liver. *Am J Anat* 25:299–333) Jun;39(6):1739-45;

Kamimoto K, Kaneko K, Kok CY, Okada H, Miyajima A, Itoh T. Heterogeneity and stochastic growth regulation of biliary epithelial cells dictate dynamic epithelial tissue remodeling. *Elife*. 2016 Jul 19;5:e15034,

Kamimoto K, Nakano Y, Kaneko K, Miyajima A, Itoh T. Multidimensional imaging of liver injury repair in mice reveals fundamental role of the ductular reaction. *Communications biology*. 2020 Jun 5;3(1):1-0.

Kamiya, A. & Gonzalez, F. J. TNF-alpha regulates mouse fetal hepatic maturation induced by oncostatin M and extracellular matrices. *Hepatology* 40, 527–536 (2004).

Kaneko K, Kamimoto K, Miyajima A, Itoh T. Adaptive remodeling of the biliary architecture underlies liver homeostasis. *Hepatology*. 2015 Jun; 61(6):2056-66

Kanno N, LeSage G, Glaser S, Alvaro D, Alpini G. Functional heterogeneity of the intrahepatic biliary epithelium. *Hepatology* 2000;31:555–61;

Kaplan MM (1993) Primary biliary cirrhosis. In: Schiff L, Schiff ER (eds) *Diseases of the liver*, 7th edn. Lippincott, Philadelphia, pp 377–410.

Kountouras J, Billing BH, Scheuer PJ. Prolonged bile duct obstruction: a new experimental model for cirrhosis in the rat. *Br J Exp Pathol*. 1984 Jun;65(3):305-11

Kato A, Gores GJ, LaRusso NF. Is vesicular exocytosis and membrane recycling a mechanism for duct epithelium? *J Biol Chem* 1992; secretin-induced choleresis in bile 267: 15523-15529.

Lanzoni G, Cardinale V, Carpino G. 2016. The hepatic, biliary, and pancreatic network of stem/progenitor cell niches in humans: a new reference frame for disease and regeneration. *Hepatology* 64:277–86).

Lazaridis KN, and LaRusso N, The Cholangiopathies. *Mayo Clin Proc*. 2015 Jun; 90(6): 791–800.

Lee S-J, Park J-B, Kim K-H et al (2014) Immunohistochemical study for the origin of ductular reaction in chronic liver disease. *Int J Clin Exp Pathol* 7:4076–4085

Lemaigre FP. Development of the intrahepatic and extrahepatic biliary tract: a framework for understanding congenital diseases. *Annual Review of Pathology: Mechanisms of Disease*. 2020 Jan 24;15:1-22)

Lemaigre, F. P. Molecular mechanisms of biliary development. *Prog. Mol. Biol. Transl Sci.* 97,103–126 (2010)).

Lenzir , Lium H, Tarseft. Iet al. Histogenesis of bile duct-like cells proliferating during ethioninehepatocarcinogenesis.Evidence for a biliary epithelial nature of ovalcells. *Lab Invest* 1992; 66: 390402.

LeSage G, Alvaro D, Benedetti A, Glaser S, Marucci L, Baiocchi L, Eisel W, Caligiuri A, Phinzy JL, Rodgers R, Francis H, Alpini G. Cholinergic system modulates growth, apoptosis, and secretion of cholangiocytes from bile duct-ligated rats. *Gastroenterology* 1999;117:191–9);

LeSage G, Glaser S, Marucci L, Benedetti A, Phinzy JL, Rodgers R, Caligiuri A, Papa E, Tretjak Z, Jezequel AM, Holcomb LA, Alpini G. Acute carbon tetrachloride feeding induces damage of large but not small cholangiocytes from BDL rat liver. *Am J Physiol Gastrointest Liver Physiol* 1999;276:G1289–301

LeSage, G., S. Glaser, Z. Tretjak, R. Rodgers, W. Robertson, J. Phinzy, J. Lasater, and G. Alpini. Acute carbon tetrachloride (CCl<sub>4</sub>) feeding induces selective apoptosis in large but not small intrahepatic bile ducts (IBDU) from bile duct ligated (BDL) rat liver (Abstract). *Hepatology* 24: A509, 1996).

LeSage, G., S. Glaser, W. Robertson, J. Phinzy, R. Rodgers, and G. Alpini. Partial hepatectomy induces proliferative and secretory events in small cholangiocytes (Abstract). *Gastroenterology* 110: A1250, 1996;

Li MK, Crawford JM. The pathology of cholestasis. *Semin Liver Dis.* 2004 Feb;24:21–42. Review. PMID:15085484. 2.

Libbrecht L, Desmet V, Van Damme B et al (2000) Deep intralobular extension of human hepatic “progenitor cells” correlates with parenchymal inflammation in chronic viral hepatitis: can “progenitor cells” migrate? *J Pathol* 192:373–378;

Liedtke, C., Luedde, T., Sauerbruch, T. *et al.* Experimental liver fibrosis research: update on animal models, legal issues and translational aspects. *Fibrogenesis Tissue Repair* 6, 19 (2013).

Lowes KN, Brennan BA, Yeoh GC, Olynyk JK. Oval cell numbers in human chronic liver diseases are directly related to disease severity. *Am J Pathol* 1999;154:537–541

Ludwig J: New concepts in biliary cirrhosis. *Semin Liver Dis* 7293, 1987.

Ludwig, J., Ritman, E. L., LaRusso, N. F., Sheedy, P. F. & Zumpe, G. Anatomy of the human biliary system studied by quantitative computer-aided three-dimensional imaging techniques. *Hepatology* 27, 893–899 (1998);

Lunz JG, Specht S, Isse K, Clouston A, Demetris AJ. Ductular reactions during the development of cirrhosis. In: De Morrow S, Marziani M, Fava G, Glaser S, Alpini G, editors. *Pathophysiology of the Intrahepatic Biliary Epithelium*. Kerala: Transworld Research Network; 2008. p. 223–56).

Malato Y, Naqvi S, Schürmann N, Ng R, Wang B, Zape J, Kay MA, Grimm D, Willenbring H: Fate tracing of mature hepatocytes in mouse liver homeostasis and regeneration. *J Clin Invest* 2011, 121:4850e4860;



Mancinelli R, Franchitto A, Gaudio E, Onori P, Glaser S, Francis H, Venter J, DeMorrow S, Carpino G, Kopriva S, White M, Fava G, Alvaro D, Alpini G. After damage of large bile ducts by gamma-aminobutyric acid, small ducts replenish the biliary tree by amplification of calcium-dependent signaling and de novo acquisition of large cholangiocyte phenotypes. *Am J Pathol* 2010;176:1790–800),

Mancinelli, R.; Franchitto, A.; Glaser, S.; Meng, F.; Onori, P.; Demorrow, S.; Francis, H.; Venter, J.; Carpino, G.; Baker, K.; et al. GABA induces the differentiation of small into large cholangiocytes by activation of Ca(2+) /CaMK I-dependent adenylyl cyclase 8. *Hepatology* 2013, 58, 251–263.

Masyuk, A. I., M. T. & LaRusso, N. F. in *Physiology of the Gastrointestinal Tract* (ed. Ghishan, F. K.) 1003–1023 (Elsevier Inc., 2018).

Mederacke, I. et al. Fate tracing reveals hepatic stellate cells as dominant contributors to liver fibrosis independent of its aetiology. *Nat. Commun.* 4, 2823 (2013);

Maroni, L.; Haibo, B.; Ray, D.; Zhou, T.; Wan, Y.; Meng, F.; Marzioni, M.; Alpini, G. Functional and structural features of cholangiocytes in health and disease. *Cell. Mol. Gastroenterol. Hepatol.* 2015, 1, 368–380.

Marzioni, M.; Fava, G.; Alvaro, D.; Alpini, G.; Benedetti, A. Control of cholangiocyte adaptive responses by visceral hormones and neuropeptides. *Clin. Rev. Allergy Immunol.* 2009, 36, 13–22.

Matsubara, T., Kozaka, K., Matsui, O., Nakanuma, Y., Uesaka, K., Inoue, D. et al. (2020) Peribiliary glands: development, dysfunction, related conditions and imaging findings. *Abdominal Radiology*, 45(2), 416–436;

Matsukuma S, Takeo H, Kono T, Nagata Y, Sato K (2012) Aberrant cytokeratin 7 expression of centrilobular hepatocytes: a clinicopathological study. *Histopathology* 61:857–862;

Matsukuma S, Takeo H, Utsumi Y, Sato K (2017) In hepatic venous outflow obstruction, alcoholic liver disease, and nonalcoholic fatty liver disease, centrilobular scars, CD34+ vessels, and keratin 7 + hepatocytes are in close proximity. *Virchows Arch* 470:411–420. 2.

Matsumoto T, Kawakami M (1982) The unit-concept of hepatic parenchyma. A re-examination based on angioarchitectural studies. *Acta Pathol Jpn* 32(suppl 2):285–314 ).

Matsumoto T, Komori R, Magara T, Ui T, Kawakami M, Tokuda T, Takasaki S, Hayashi S, Jo K, Hano H, Fujino H, Tanaka H (1979) A study on the normal structure of the human liver, with special reference to its angioarchitecture. *Jikeikai Med J* 26:1–40

McKellar M (1949) The postnatal growth and mitotic activity of the liver of the albino rat. *Am J Anat* 85:263–295)

Michalopoulos GK. The liver is a peculiar organ when it comes to stem cells. *Am J Pathol* 2014;184:1263-1267

Michalopoulos, G. K. & DeFrances, M. C. Liver regeneration. *Science* 276, 60–66 (1997)). 263-1267 28-31;

Michalopoulos, G.K. and Zahida K. Liver stem cells: Experimental findings and implications for human liver disease. *Gastroenterology*. 2015 October ; 149(4): 876–882.

Miyazaki H, Van Eyken P, Roskams T, De Vos R, J. Desmet VJ. Transient expression of tenascin in experimentally induced cholestatic fibrosis in rat liver: an immunohistochemical study. *Journal of Hepatology*, 1993; 19:353–366 353

Miyajima A, Tanaka M, Itoh T. Stem/progenitor cells in liver development, homeostasis, regeneration, and reprogramming. *Cell stem cell*. 2014 May 1;14(5):561–74.,2;

Mollr, Schilledr L, Frankwe W. Identification Of Protein It Of The Intestinal Cytoskeleton As A Novel Type I Cytokeratin With Unusual Properties And Expression Patterns. *J Cell Biol* 1990; 111: 567–580.

Moncsek, A. et al. Targeting senescent cholangiocytes and activated fibroblasts with B cell lymphoma-extra large inhibitors ameliorates fibrosis in multidrug resistance 2 gene knockout (Mdr2(–/–)) mice. *Hepatology* 67, 247–259 (2018)

Morell, C. M., Fabris, L. & Strazzabosco, M. Vascular biology of the biliary epithelium. *J. Gastroenterol. Hepatol.* 28 (Suppl. 1), 26–32 (2013)63. Morell, C. M. et al. Notch signaling and progenitor/ ductular reaction in steatohepatitis. *PLOS ONE* 12, e0187384 (2017);

Murakami T, Sato H, Nakatani S, Taguchi T, Ohtsuka A. Biliary tract of the rat as observed by scanning electron microscopy of cast samples. *Archives of histology and cytology*. 2001;64(4):439–47;

Nakano Y, Kaneko K. Multidimensional imaging of liver injury repair in mice reveals fundamental role of the ductular reaction. *Commun Biol*. 2020;3:289. <https://doi.org/10.1038/s42003-020-1006-1>

Nakanuma Y, Sasaki M, Terada T, Harada K. Intrahepatic peribiliary glands of humans. II. Pathological spectrum. *Journal of gastroenterology and hepatology*. 1994 Feb;9(1):80–6;

Nelson, T. R. & Manchester, D. K. Modeling of lung morphogenesis using fractal geometries. *IEEE Trans. Med. Imaging* 7, 321–327 (1988);

Ni Y, Lukito G, Marchal PD, Cresens E, Yu J, Petré C, Baert AL, Fevery J. Potential role of bile duct collaterals in the recovery of the biliary obstruction: experimental study in rats using microcholangiography, histology, serology and magnetic resonance imaging. *Hepatology*. 1994 Dec;20(6):1557–66)

O’Hara, S. P., Karlsen, T. H. & LaRusso, N. F. Cholangiocytes and the environment in primary sclerosing cholangitis: where is the link? *Gut* 66, 1873–1877 (2017);

O’Hara, S. P., Tabibian, J. H., Splinter, P. L. & LaRusso, N. F. The dynamic biliary epithelia: molecules, pathways, and disease. *J. Hepatol.* 58, 575–582 (2013).

Ober, E. A. & Lemaigre, F. P. Development of the liver: Insights into organ and tissue morphogenesis. *J. Hepatol.* 68, 1049–1062 (2018.)

Obert M, Hagner S, Krombach GA, Inan S, Renz H. Fractal geometry enables classification of different lung morphologies in a model of experimental asthma. *Fractals*. 2015 Sep 9;23(03):1550024;

Obgadze T, Kortieva V. Geometrically constructed by common fractals and questions of modeling of living systems. Transactions. Georgian Technical University. Automated control systems - No 2(22), p. 27-42.; 2016).

Oh SH, Witek RP, Bae SH, Zheng D, Jung Y, Piscaglia AC, et al. Bone marrow-derived hepatic oval cells differentiate into hepatocytes in 2-acetylaminofluorene/partial hepatectomy-induced liver regeneration. *Gastroenterology*. 2007;132:1077-87).

Omori M, Evarts RP, Omori N, Hu Z, Marsden ER, Thorgeirsson SS. Expression of alpha-fetoprotein and stem cell factor/c-kit system in bile duct ligated young rats. *HEPATOLOGY* 1997;25:1115-1122).

Pacheco MC, Campbell KM, Bove KE (2009) Ductal plate malformation-like arrays in early explants after a Kasai procedure are independent of splenic malformation complex (heterotaxy). *Pediatr Dev Pathol* 12(5):355–360].

Paku S, Dezső K, Kopper L, Nagy P. Immunohistochemical analysis of cytokeratin 7 expression in resting and proliferating biliary structures of rat liver. *Hepatology*. 2005 Oct;42(4):863-70.

Paku S, J Schnur, P Nagy and SS Thorgeirsson. Origin and structural evolution of the early proliferating oval cells in rat liver. *Am J Pathol.*, 2001, 158:1313–1323

Pancieri, T., Azzolin, L., Cordenonsi, M. & Piccolo, S. Mechanobiology of YAP and TAZ in physiology and disease. *Nat. Rev. Mol. Cell Biol.* 18, 758–770 (2017).

Petersen B, Shupe T. Location is everything: the liver stem cell niche. *Hepatology*. 2008;47:1810-2

Pinto, C., Giordano, D. M., Maroni, L. & Marziani, M. Role of inflammation and proinflammatory cytokines in cholangiocyte pathophysiology. *Biochim. Biophys. Acta* 1864,1270–1278. (2018);

Popper H, Kent G, Stein R. Ductular reaction in the liver in hepatic injury. *J Mt Sinai Hosp* 1957;24:551–556

Popper H: General pathology of the liver: Light microscopic aspects serving diagnosis and interpretation. *Semin Liver Dis* 6:175, 1986).

Powell EE, Jonsson JR, Clouston AD. Steatosis: co-factor in other liver diseases. *Hepatology*. 2005 Jul;42(1):5-13;

Preziosi, M. E. & Monga, S. P. Update on the mechanisms of liver regeneration. *Semin. Liver Dis.* 37, 141–151 (2017)

Quaglia A, Bhathal PS (2017) Copper, copper-binding protein and cytokeratin 7 in biliary disorders. *Histopathology* 71:1006–1008;

Richter B, Sanger C, Mussbach F, Scheuerlein H, Settmacher U, Dahmen U. Benefit of an implanted solid barrier for the feasibility of a sequence of three different hepato-biliary operations in a small animal model. *J Vis Surg*. 2017;154:321–328.

Richter B, Zafarnia S, Gremse F, Kiessling F, Scheuerlein H, Settmacher U, Dahmen U. Corrosion cast and 3D-reconstruction of the murine biliary tree after biliary obstruction:

Quantitative assessment and comparison with 2D-histology. *Journal of Clinical and Experimental Hepatology*. 2021 Dec 20

Rodrigo-Torres D, Affò S, Coll M, Morales-Ibanez O, Millán C, Blaya D, et al. The biliary epithelium gives rise to liver progenitor cells. *Hepatology*. 2014;60(4):1367-1377. *Experimental Animal Models of Human Diseases - An Effective Therapeutic Strategy*;

Ros JE, Libbrecht L, Geuken M, Jansen PL, Roskams TA. High expression of MDR1, MRP1, and MRP3 in the hepatic progenitor cell compartment and hepatocytes in severe human liver disease. *J Pathol* 2003;200:553–560

Roskams T, De Vos R, Rosenbaum J, David G, Desmet V. Integral membrane and matrix heparan sulfate proteoglycan expression in chronic cholestatic human liver diseases. *HEPATOLOGY* 1996; 24:524 –532;

Roskams T, Desmet V. 2008. Embryology of extra- and intrahepatic bile ducts, the ductal plate. *Anat. Rec.* 291:628–35

Roskams T, Libbrecht L, Desmet V. Progenitor cells in diseased human liver. *Semin Liver Dis* 2003;23:385–396;

Roskams T: Progenitor cell involvement in cirrhotic human liver diseases: From controversy to consensus. *J Hepatol* 2003, 39:431–434;

Roskams TA, ND Theise, C Balabaud, G Bhagat, PS Bhathal, P Bioulac-Sage, EM Brunt, JM Crawford, HA Crosby, V Desmet, MJ Finegold, SA Geller, AS Gouw, P Hytioglou, AS Knisely, M Kojiro, JH Lefkowitz, Y Nakanuma, JK Olynyk, YN Park, B Portmann, R Saxena, PJ Scheuer, AJ Strain, SN Thung, IR Wanless and AB West. (2004). Nomenclature of the finer branches of the biliary tree: canals, ductules, and ductular reactions in human livers. *Hepatology* 39:1739–1745.

Rygiel KA, Robertson H, Marshall HL, Pekalski M, Zhao L, Booth TA, et al. Epithelial-mesenchymal transition contributes to portal tract fibrogenesis during human chronic liver disease. *Lab Invest*. 2008; 88:112-23.

Sakellariou S, Michaelides C, Voulgaris T, Vlachogiannakos J, Manesis E, Tiniakos DG, Delladetsima I. Keratin 7 expression in hepatic cholestatic diseases. *Virchows Archiv*. 2021 Oct;479(4):815-24).

Schaub JR, Huppert KA, Kurial SNT, Hsu BY, Cast AE, Donnelly B, Karns RA, Chen F, Rezvani M, Luu HY, Mattis AN, Rougemont AL, Rosenthal P, Huppert SS, Willenbring H (2018) De novo formation of the biliary system by TGFβ-mediated hepatocyte transdifferentiation. *Nature* 557:247–251.

Sang Woo Lee, Sung Hoon Kim, Seon Ok Min, Kyung Sik Kim, Ideal Experimental Rat Models for Liver Diseases *Korean J Hepatobiliary Pancreat Surg*. 2011 May;15(2):67-77.

Sarnova L, Gregor M. Biliary system architecture: experimental models and visualization techniques. *Physiological research*. 2017 May 1;66(3):383.

Sasaki, M. et al. Bile ductular cells undergoing cellular senescence increase in chronic liver diseases along with fibrous progression. *Am. J. Clin. Pathol.* 133, 212–223 (2010);

Steiner JW, Carruthers JS, Kalifat SR. The ductular cell reaction of rat liver in extrahepatic cholestasis: I. Proliferated biliary epithelial cells. *Experimental and molecular pathology*. 1962 Apr 1;1(2):162-85.

Sato K, Marzioni M, Meng F, Francis H, Glaser S, Alpini G. Ductular reaction in liver diseases: pathological mechanisms and translational significances. *Hepatology*. 2019 Jan;69(1):420-30;

Saxena R, Hytioglou P, Thung SN, Theise ND. Destruction of canals of Hering in primary biliary cirrhosis. *Hum Pathol* 2002;33:983–988.

Saxena R, ND Theise and JM Crawford. (1999). Microanatomy of the human liver-exploring the hidden interfaces. *Hepatology* 30:1339–1346;

Saxena R, Theise N. Canals of hering: Recent insights and current knowledge. *Seminars in Liver Disease*. 2004;24(1):43-48.

Schmidt, C. et al. Scatter factor/hepatocyte growth factor is essential for liver development. *Nature* 373, 699–702 (1995).

Schulz R , Schuppan D , Hahne G. Connective tissue and ductular metaplasia of hepatocytes. In: Wolff J R, Sievers J, Berry M, eds. *Mesenchymal-epithelial interactions in neural development*. Berlin, Heidelberg: Springer Verlag, 1987: 119-125.

Sekiya S, Suzuki A. Hepatocytes, rather than cholangiocytes, can be the major source of primitive ductules in the chronically injured mouse liver. *Am J Pathol* 2014;184:1468-1478;

Sekiya S, Suzuki A: Intrahepatic cholangiocarcinoma can arise from Notch-mediated conversion of hepatocytes. *J Clin Invest* 2012, 122:3914e3918.

Sell S. Comparison of liver progenitor cells in human atypical ductular reactions with those seen in experimental models of liver injury. *HEPATOLOGY* 1998;27:317–331;

Sell S. Is there a liver stem cell? *Cancer Res* 1990; 50: 3811-3815.

Sergeyev YD. The exact (up to infinitesimals) infinite perimeter of the Koch snowflake and its finite area. *Communications in Nonlinear Science and Numerical Simulation*. 2016 Feb 1;31(1-3):21-9.

Shibayama Y. Factors producing bile infarction and bile duct proliferation in biliary obstruction. *The Journal of pathology*. 1990 Jan;160(1):57-62.

Sigal SH, Brill SH, Fiorino AS, Reid LM. The liver as a stem cell and lineage system. *American Journal of Physiology-Gastrointestinal and Liver Physiology*. 1992 Aug 1;263(2):G139-48.

Simpson GEC, Finckh ES (1963) The pattern of regeneration of rat liver after repeated partial hepatectomy. *J Pathol Bacteriol* 86:361–370 .

Slott PA, Liu MH, Tavoloni N. Origin, pattern, and mechanism of bile duct proliferation following biliary obstruction in the rat. *Gastroenterology*. 1990 Aug 1;99(2):466-77.

Sone M, Nishikawa Y, Nagahama Y, Kumagai E, Doi Y, Omori Y, Yoshioka T, Tokairin T, Yoshida M, Sugiyama T, Enomoto K: Recovery of mature hepatocytic phenotype following

bile ductular transdifferentiation of rat hepatocytes in vitro. *Am J Pathol* 2012, 181:2094e2104.

Sparks E E, Perrien D S, Huppert K A, Peterson T E, and Huppert S S. Defects in hepatic Notch signaling result in disruption of the communicating intrahepatic bile duct network in mice. *Dis Model Mech.(Jour)* 2011 May; 4(3): 359–367.

Spitz L, Petropoulos A. The development of the glands of the common bile duct. *J Pathol* 1979;128:213-220;

Starkel P, Leclercq I A. Animal models for the study of hepatic fibrosis. *Best Pract Res Clin Gastroenterol.* 2011 Apr;25(2):319-33

Stanger, B. Z. Cellular homeostasis and repair in the mammalian liver. *Annu. Rev. Physiol.* 77, 179–200 (2015)

Steiner JW, Carruthers JS, Kalifat SR. The ductular cell reaction of rat liver in extrahepatic cholestasis: I. Proliferated biliary epithelial cells. *Experimental and molecular pathology.* 1962 Apr 1;1(2):162-85.

Stosiekp, Kasper M, Karstenu. Expression Of Cytokeratin 19 During Human Liver Organogenesis. *Liver* 1990.

Strazzabosco M. et al. Pathophysiologic implications of innate immunity and autoinflammation in the biliary epithelium. *Biochim. Biophys. Acta* 1864, 1374–1379 (2018).

Strazzabosco M, Fabris L, Spirli C. Pathophysiology of cholangiopathies. *J Clin Gastroenterol* 2005;39:S90–S102.

Strnad P, Stumptner C, Zatloukal K, Denk H (2008) Intermediate filament cytoskeleton of the liver in health and disease. *Histochem Cell Biol* 129:735–749.

Sugioka A., Kato Y., Tanahashi Y. Systematic extrahepatic Glissonian pedicle isolation for anatomical liver resection based on Laennec's capsule: proposal of a novel comprehensive surgical anatomy of the liver // *J. Hepatobiliary Pancreat. Sci.* 2017. Vol. 24, N 1.P. 17-23.

Suzuki Y, Katagiri H, Wang T, Kakisaka K, Kume K, Nishizuka SS, Takikawa Y. Ductular reactions in the liver regeneration process with local inflammation after physical partial hepatectomy. *Laboratory Investigation.* 2016 Nov;96(11):1211-22

Svegliati-Baroni G, Ridolfi F, Caradonna Z, Alvaro D, Marziani M, Saccomanno S, Candelaresi C, Trozzi L, Macarri G, Benedetti A, Folli F. Regulation of ERK/JNK/p70S6K in two rat models of liver injury and fibrosis. *J Hepatol* 2003;39:528–37.

Svegliati-Baroni, G. et al. Estrogens maintain bile duct mass and reduce apoptosis after biliodigestive anastomosis in bile duct ligated rats. *J. Hepatol.* 44, 1158–1166 (2006);

Tag. c.G,sauer-Lehnen S, Weiskirchen S, Borkham-Kamphorst E, Tolba R H, Tacke F, Weiskirchen R. Bile duct ligation in mice: Induction of inflammatory liver injury and fibrosis by obstructive cholestasis. *J.Vis.Exp.*,10(2015),p.52438

Tabibian, J. H., Masyuk, A. I., Masyuk, T. V., O'Hara, S. P. & LaRusso, N. F. Physiology of cholangiocytes. *Compr. Physiol.* 3, 541–565 (2013);

Tabibian JH and LaRusso NF. Liver and Bile. Reference Module in Biomedical Sciences .(2014). Elsevier .

Takashima Y, Terada M, Kawabata M, Suzuki A. Dynamic three-dimensional morphogenesis of intrahepatic bile ducts in mouse liver development. *Hepatology* 2015; 61:1003-1011)

Tanimizu N, Kaneko K, Itoh T, Ichinohe N, Ishii M, et al. 2016. Intrahepatic bile ducts are developed through formation of homogeneous continuous luminal network and its dynamic rearrangement in mice. *Hepatology* 64:175–88;

Tannuri AC, Coelho MC, de Oliveira Gonçalves J, Santos MM, da Silva LF, Bendit I, Tannuri U. Effects of selective bile duct ligation on liver parenchyma in young animals: histologic and molecular evaluations. *Journal of pediatric surgery*. 2012 Mar 1;47(3):513-22;

Tarlow BD, Pelz C, Naugler WE, Wakefield L, Wilson EM, Finegold MJ, et al. Bipotential adult liver progenitors are derived from chronically injured mature hepatocytes. *Cell Stem Cell* 2014; 15:605-618.

Taura K, Miura K, Iwaisako K, Osterreicher CH, Kodama Y, Penz-Osterreicher M, et al. Hepatocytes do not undergo epithelial-mesenchymal transition in liver fibrosis in mice. *Hepatology*. 2010;51:1027-36;

Terada T, Nakanuma Y. 1993. Development of human intrahepatic peribiliary glands: histological, keratin immunohistochemical, and mucus histochemical analyses. *Lab. Investig.* 68:261–69;

Terada T. 2014. Development of extrahepatic bile duct excluding gall bladder in human fetuses: histological, histochemical, and immunohistochemical analysis. *Microsc. Res. Tech.* 77:832–40;

Teutsch HF (2005) The modular microarchitecture of human liver. *Hepatology* 42:317–325).

Theise N, Saxena R, Portmann BC, Thung SN, Yee H, Chiriboga L, et al. The canals of Hering and hepatic stem cells in humans. *Hepatology*. 1999;30:1425-1433;

Theise ND, Nimmakayalu M, Gardner R, Illei PB, Morgan G, Teperman L, et al. Liver from bone marrow in humans. *Hepatology*. 2000;32:11.;

Theise ND. Implications of 'postmodern biology' for pathology: the Cell Doctrine. *Lab Invest.* 2006;86:335-44;

Tietz, P., G. Alpini, L. Pham, and N. LaRusso. Somatostatin inhibits secretin-induced ductal hypercholerisis and exocytosis by cholangiocytes. *Am. J. Physiol.* 269 (Gastrointest. Liver Physiol. 32): G110–G118, 1995;

Trauner M, Wagner M, Fickert P et al (2005) Molecular regulation of hepatobiliary transport systems: clinical implications for understanding and treating cholestasis. *J Clin Gastroenterol* 39(4 Suppl 2):S111–S112.

Tsomaia K, Patarashvili L, Karumidze N, Bebiashvili I, Azmaipharashvili E, Modebadze I, Dzidziguri D, Sareli M, Gusev S, Kordzaia D. Liver structural transformation after partial

hepatectomy and repeated partial hepatectomy in rats: A renewed view on liver regeneration. *World Journal of Gastroenterology*. 2020 Jul 21;26(27):3899.

Turner R, Lozoya O, Wang Y, Cardinale V, Gaudio E, Alpini G, et al. Human hepatic stem cell and maturational liver lineage biology. *Hepatology*. 2011;53:1035-45).

Uchida T, Peters RL. The nature and origin of proliferated bile ductules in alcoholic liver disease. *American Journal of Clinical Pathology*. 1983 Mar 1;79(3):326-33;

Van den Heuvel MC, de Jong KP, Boot M, Slooff MJ, Poppema S, Gouw AS. Preservation of bile ductules mitigates bile duct loss. *Am J Transplant*. 2006;6:2660-71;

Van den Heuvel MC, de Jong KP, van der Horst ML, Poppema S, Slooff MJ, Gouw AS. Impaired regeneration of biliary cells in human chronic liver allograft rejection. Special emphasis on the role of the finest branches of the biliary tree. *Liver Transpl*. 2004;10:28-35).

Van den Heuvel MC, Gouw AS, Boot M, Slooff MJ, Poppema S, de Jong KP (2006) .The finest branches of the biliary tree might induce biliary vascularization necessary for biliary regeneration. *J Hepatol* 44:947–955)

Van Eyken P, Desmet VJ. Cytokeratins and the liver. *Liver*. 1993 Jun;13(3):113-22.

Van Eyken P, Sciot R, Callea F, Van der Steen K, Moerman P, Desmet VJ (1988) The development of the intrahepatic bile ducts in man: a keratin-immunohistochemical study. *Hepatology* 8 (6):1586–1595

Van Eyken P, Sciot R, Desmet VJ (1989) A cytokeratin immunohistochemical study of cholestatic liver disease: evidence that hepatocytes can express “bile duct-type” cytokeratins. *Histopathology* 15:125–135;

Van Eyken P, Sciot R, Callea F, Desmet V.J. A cytokeratin- immunohistochemical study of focal nodular hyperplasia of the liver: further evidence that ductular metaplasia of hepatocytes contributes to ductular “proliferation”. *Liver* 1989; 9 372-377.

Van Sluyters, Richard C., and Jennifer A. Obernier. 2004. “Guidelines for the Care and Use of Mammals in Neuroscience and Behavioral Research.” *Contemporary Topics in Laboratory Animal Science* 43(2): 48–52.

Van Eyken P, Desmet V.J. Development of Intrahepatic Bile Ducts, Ductular Metaplasia of Hepatocytes and Cytokeratin Patterns in Various Types of Human Hepatic Neoplasms. In: Sirica A E, Ed. *The Role of Cell Types in Hepatocarcinogenesis*. Boca Raton: Crc Press, 1992: 227-263.

Vartak N, Damle-Vartak A, Richter B, Dirsch O, Dahmen U, Hammad S, Hengstler JG: Cholestasis-induced adaptive remodeling of interlobular bile ducts. *Hepatology* 2016, 63:951–964.

Walter, T.J., Sparks, E.E., Huppert, S.S. 3-Dimensional Resin Casting and Imaging of Mouse Portal Vein or Intrahepatic Bile Duct System. *J. Vis. Exp.* (68), e4272, (2012).

Wang Y, Yao HL, Cui CB, Wauthier E, Barbier C, Costello MJ, et al. Paracrine signals from mesenchymal cell populations govern the expansion and differentiation of human hepatic stem cells to adult liver fates. *Hepatology*. 2010;52:1443-54;



West, B. J., Barghava, V. & Goldberger, A. L. Beyond the principle of similitude: renormalization in the bronchial tree. *J. Appl. Physiol.* 60, 1089–1097 (1986);

West, G. B., Brown, J. H. & Enquist, B. J. A general model for the origin of allometric scaling laws in biology. *Science* 276, 122–126 (1997);

Wiener SM, Hoyt RF, Deleonardis JR, et al. Manometric changes during retrograde biliary infusion in mice. *Am J Physiol Gastrointest Liver Physiol.* 2000;279:G49–G66).

Wood MJ, Gadd VL, Powell LW, Ramm GA, Clouston AD. Ductular reaction in hereditary hemochromatosis: the link between hepatocyte senescence and fibrosis progression. *Hepatology.* 2014 Mar;59(3):848-57;

Wright JE, Braithwaite JL. The effects of ligation of the bile ducts in the rat. *J Anat.* 1962;96:418–419. Lond.]

Wright N. Alison M. *The biology of epithelial cell populations*, vol. 2. Oxford: Clarendon Press. 1984: 880-980.

Xu M, Xie F, Qian G, Jing Y, Zhang S, Gao L, Zheng T, Wu M, Yang J, Wei L. Peritumoral ductular reaction: a poor postoperative prognostic factor for hepatocellular carcinoma. *BMC cancer.* 2014 Dec;14(1):1-9.

Yamada S, Howe S, Scheuer PJ. Three-dimensional reconstruction of biliary pathways in primary biliary cirrhosis: a computer-assisted study. *J Pathol.* 1987;152:317-23.

Yamamoto K, Fisher M, Phillips J. Hilar biliary plexus in human liver: a comparative study of the intrahepatic bile ducts in man and animals. *Lab Invest* 1985;52:103-106;

Yamamoto K, Phillips MJ. A hitherto unrecognized bile ductular plexus in normal rat liver. *HEPATOLOGY* 1984;4:381-385;

Yanai, M. et al. FGF signaling segregates biliary cell-lineage from chick hepatoblasts cooperatively with BMP4 and ECM components in vitro. *Dev. Dyn.* 237, 1268–1283 (2008).

Yanger K, Zong Y, Maggs LR, Shapira SN, Maddipati R, Aiello NM, et al. Robust cellular reprogramming occurs spontaneously during liver regeneration. *Genes Dev* 2013;27:719-724;

Yashina IN (1971) Formation of liver lobules in repeatedly regenerating liver. *Sov J Dev Biol* 2:305–310;

Yeh H-Z, Schteingart CD, Hagey LR, Ton-Nu H-T, Bolder U, Gavrilkina MA, Steinbach JH, Hofmann AF. Effect of side chain length on biotransformation, hepatic transport, and choleric properties of chenodeoxycholy homologues in the rodent: studies with Dinor- (C22), Nor- (C23) and chenodeoxycholic acid (C24). *Hepatology*, 1997, 26:374–385).

Yeoh GC, Ernst M, Rose-John S, Akhurst B, Payne C, Long S, et al. Opposing roles of gp130-mediated STAT-3 and ERK-1/2 signaling in liver progenitor cell migration and proliferation. *HEPATOLOGY* 2007;45:486-494.

Yoshioka K, Mori A, Taniguchi K, Mutoh K. Cell proliferation activity of proliferating bile duct after bile duct ligation in rats. *Veterinary pathology.* 2005 May;42(3):382-5.

Zanconato, F. et al. Transcriptional addiction in cancer cells is mediated by YAP/TAZ through BRD4. *Nat. Med.* 24, 1599–1610 (2018);

Zen Y, Hübscher SG, Nakanuma Y (2017) Bile duct diseases. In: Burt AD, Ferrell LD, Hübscher SG (eds) *MacSween's Pathology of the liver*, 7th ed. Elsevier Ltd, p 515–593.

Zhou H, Rogler LE, Teperman L, Morgan G, Rogler CE. Identification of hepatocytic and bile ductular cell lineages and candidate stem cells in bipolar ductular reactions in cirrhotic human liver. *Hepatology*. 2007;45:716-724;

Ziol M, Barbu V, Rosmorduc O, Frassati-Biaggi A, Barget N, Hermelin B, Scheffer GL, Bennouna S, Trinchet JC, Beaugrand M, -Carrié NC . ABCB4 heterozygous gene mutations associated with fibrosing cholestatic liver disease in adults. *Gastroenterology*. 2008 Jul;135(1):131-41.